R. RICHARD

LÉSIONS OSTÉOPATHIQUES ILIAQUES

PHYSIOPATHOLOGIE

et techniques de correction

MALOINE S.A. EDITEUR - PARIS

LÉSIONS OSTÉOPATHIQUES ILIAQUES

Raymond RICHARD D. O., M. R. O. (NZ)

Registered Osteopath

Membre de

"International Osteopathic Association" (u.s.a.)

LÉSIONS OSTÉOPATHIQUES ILIAQUES

Physio-pathologie et Techniques de correction

MALOINE S.A. EDITEUR PARIS

27, rue de l'Ecole-de-Médecine 75006 Paris

1979

© Maloine S.A. Editeur 1979

« La loi du 11 mars 1957 n'autorisant, aux termes des alinéas 2 et 3 de l'article 41, d'une part, que les « copies « ou reproductions strictement réservées à l'usage privé du copiste et non destinées à une utilisation collective » et, « d'autre part, que les analyses et les courtes citations dans un but d'exemple et d'illustrations, toute représentation « ou reproduction intégrale, ou partielle, faite sans le consentement de l'auteur ou de ses ayants droit ou ayants « cause, est illicite » (alinéa premier de l'article 40).

« Cette représentation ou reproduction, par quelque procédé que ce soit, constituerait donc une contrefaçon « sanctionnée par les articles 425 et suivants du Code Pénal ».

ISBN. 2.224-00524-5

L'Ostéopathie est :

« LA LOI DE L'ESPRIT, DE LA MATIERE, ET DU MOUVEMENT »



DR. ANDREW TAYLOR STILL
(1828-1917)

Fondateur du premier Collège d'Ostéopathie
« American School of Osteopathy »
KIRKSVILLE (Missouri)

« If Osteopathy is not complete in itself, it is nothing. Osteopathy walks hand in hand with nothing but nature's laws, and for this reason alone it marks the most significant progress in the history of scientific research, and is as plainly understood by the natural mind as the gold at eve-tide that decks the golden West. »

Andrew-Taylor STILL.

« I have studied man as a machine. I am an engineer. Man, the most complex, intricate and delicately constructed machine of all creation is the one with which the Osteopath must become familiar. »

Andrew-Taylor STILL.

« I do not want to go back to God with less knowledge than when I was born. »

Andrew-Taylor STILL.

PRÉFACE

When presenting an Avant Propos to an excellent and much needed book., the fearsome aspect of attempting to summarise all the advances presented in that book is more than daunting., it is a task which- since time immemorial- seems reatively simple- but when approached manifests itself as a formidable feat.

Lacking, as I do., the skills of the penman., my only defence is to openly declare my greatest of personal pleasures in being in some small way associated with the Treatise and its author. This at least I can modestly claim., this is yet another long overdue approach to the ever present problems of the pelvis and low back.

One is overawed by the immensity and breadth of vision that this book presents., I cannot recall ever reading a similar work previously., the skill and precision of the writer is only equalled by his personal skill and precision in the application of his osteopathic craft.

Oliver Twist made famous his remark... « May I have some more please. »... perhaps in representing the readers may I assume the mantle of Oliver Twist and ask for more from this fluent pen, in the same manner-brilliant-elevating and deeply enlightening.

Denis Brookes D.O. M.R.O.
Registered Osteopath



Je profite de ce livre pour rendre un hommage tout particulier à mon ami et Maître, Denis BROOKES DO MRO, pour l'impulsion et l'ouverture qu'il a bien voulu m'apporter.

REMERCIEMENTS

Je remercie personnellement Monsieur le Docteur I. A. KAPANDJI et les Editions MALOINE, d'avoir bien voulu m'autoriser à reproduire certaines figures de ses excellents ouvrages de « Physiologie articulaire ».

Je remercie tout particulièrement les Éditions DOIN d'avoir bien voulu m'autoriser à reproduire certains passages des excellents traités d'anatomie humaine du Docteur L. TESTUT, ouvrages couronnés par l'Académie de Médecine de Paris (Prix Saintour 1902).

PLAN

Chapitre I. — L'os coxal ou iliaque

Chapitre II. — Le bassin en général

Chapitre III. — Les ligaments du bassin

Chapitre IV. — Mécanisme de répartition du poids du corps sur la ceinture pelvienne

Chapitre V. — L'articulation sacro-iliaque

Chapitre VI. — Physiologie ostéopathique de la marche

Chapitre VII. — Généralités concernant les lésions ostéopathiques iliaques

Chapitre VIII. — Tests diagnostiques

Chapitre IX. — Techniques de normalisations musculaires

Chapitre X. — Lésions « iliaques antérieurs ou postérieurs » bilatéraux

Chapitre XI. — Lésion « iliaque postérieur unilatéral »

Chapitre XII. — Lésion « iliaque antérieur unilatéral »

Chapitre XIII. — Lésion de torsion iliaque

Chapitre XIV. — Subluxation iliaque « Out-Flare »

Chapitre XV. — Subluxation iliaque « In-flare »

Chapitre XVI. — Subluxation iliaque « Up-slip »

Chapitre XVII. — Lésion de pseudo-rotation du bassin

Chapitre XVIII. — Cas de l'hypermobilité iliaque

Chapitre XIX. — Subluxations de la symphyse pubienne

Chapitre XX. — Radiologie

Chapitre XXI. — Inégalité de longueur des membres inférieurs

Chapitre XXII. — Les lignes mathématiques du corps humain

Vue postérieure du squelette

Vue antérieure du squelette

Il vaudrait mieux ne rien savoir que de s'obstiner à suivre aveuglément les idées fixées ; la découverte, en effet, doit se situer en dehors de la théorie sinon elle serait claire, évidente et prévisible, et ne serait plus une découverte...

---

le Professeur A. TRILLAT

Professeur de Clinique Orthopédique de l'Université de LYON I

A la base d'un très grand nombre de troubles statiques, déviations vertébrales et algies, on trouve les jambes courtes, vraies et fausses, avec leur cortège de compensations. Pour les unes et les autres, les articulations sacro-iliaques jouent un rôle prépondérant.

C'est pourquoi le diagnostic et le traitement des scolioses et des algies vertébrales comportent la connaissance de la physiologie sacro-iliaque. Nier ou sous-estimer ces notions, c'est renoncer à comprendre et à traiter correctement tout un secteur de la pathologie.

Compte-tenu de la notion « d'unité fonctionnelle » de l'ensemble de la mécanique articulaire humaine, cet exposé sur « les lésions ostéopathiques iliaques » complète l'ouvrage relatif aux « Lésions Ostéopathiques du sacrum » et sera suivi par un traité intéressant « Les lésions ostéopathiques des membres inférieurs », afin :

- de mettre en évidence la notion de suite mécanique montante et de suite mécanique descendante ;
- de différencier les lésions iliaques des lésions sacrées, selon que la lésion primaire provienne du bas ou du haut et en fonction des axes de mouvements intéressés ;
- de mieux aborder ultérieurement les suites mécaniques vertébrales, les lignes du corps, les lois de FRYETTE et de MARTINDALE.

La lésion ostéopathique se définit par une restriction de mobilité, partielle ou totale, entre deux pièces destinées à s'articuler ensemble.

C'est la restriction de mobilité qui conditionne la vascularisation, et en aucun cas la position d'un segment osseux par rapport à son voisin.

Aussi, la « NORMALISATION » de la lésion ostéopathique se fera toujours dans le sens de la restauration du jeu articulaire visant :

- soit à reproduire « l'équilibre dans le déséquilibre », c'est-à-dire, redonner à une compensation la possibilité de jouer efficacement son rôle ;
- soit à supprimer un déséquilibre non encore compensé.

— Les muscles spinaux profonds épousent les gouttières vertébrales droite et gauche depuis le sacrum jusqu'à l'occipital et haubannent la colonne vertébrale.

— Chez le droitier, les cordons musculaires de la gouttière vertébrale gauche sont les plus développés.

— Chez le gaucher, les cordons musculaires de la gouttière vertébrale droite sont les plus marqués.

— Ainsi, chaque articulation se trouve soumise à des tensions musculaires ASYMETRIQUES, de telle sorte que sa position, son jeu articulaire, et sa restriction de mobilité éventuelle, en dehors des cas traumatiques, devront tenir compte de la prédominance de la main droite ou de la main gauche du sujet.

L'équilibre statique :

C'est l'annulation, par elle-même, de deux forces de déséquilibre.

L'équilibre dynamique :

C'est l'annulation d'une force de déséquilibre par une force identique dont la résultante est le mouvement :

Exemple : la marche.

CHAPITRE I

L'OS COXAL OU ILIAQUE

(L. TESTUT)

— Les deux os coxaux, réunis en avant par la symphyse pubienne, sont séparés l'un de l'autre, en arrière par le sacrum, avec lequel ils s'articulent. Les trois pièces osseuses, les deux os coxaux et le sacrum, circonscrivent ainsi par leur ensemble, une vaste enceinte osseuse, le bassin, formation anatomique importante qui intéresse tout particulièrement l'Ostéopathe et l'Accoucheur.

— L'os coxal est primitivement constitué par trois pièces distinctes :

- l'ilion en haut et en dehors ;
- le pubis en avant ;
- l'ischion en bas.

Ces trois pièces secondaires viennent se réunir au centre de cette vaste cavité articulaire, la cavité cotyloïde, qui se trouve creusée sur la face externe de l'os, et qui est destinée au fémur.

— Certains anatomistes considèrent encore à part l'ilion, le pubis et l'ischion. Nous rejetons une pareille méthode qui nous paraît compliquer inutilement la description anatomique. Nous comprendrons, dans notre description, l'os coxal tout entier, estimant pour notre part, que l'ilion, le pubis et l'ischion ne sont nullement des os distincts, mais des centres d'ossification différents d'une seule et même pièce squelettique.

1) **Insertions musculaires :**

L'os coxal donne insertion à 36 muscles, dont 8 s'attachent sur le sacrum :

a) Fosse iliaque externe .... { Grand fessier (1)
Moyen fessier (2)
Petit fessier (3)
Droit antérieur de la cuisse :
Tendon réfléchi (4)

INSERTIONS MUSCULAIRES DE L'OS COXAL (L. TESTUT)

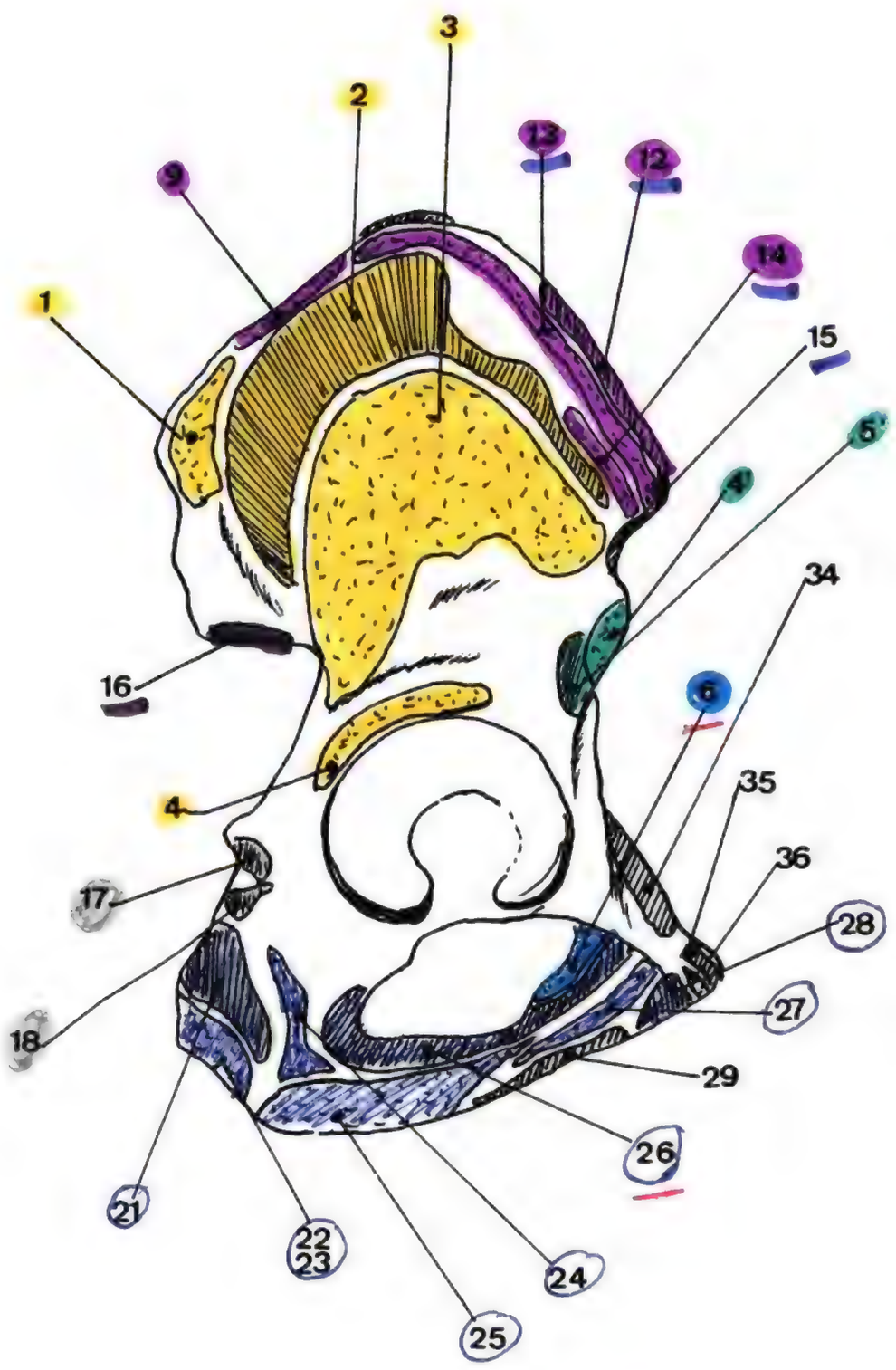

Face externe

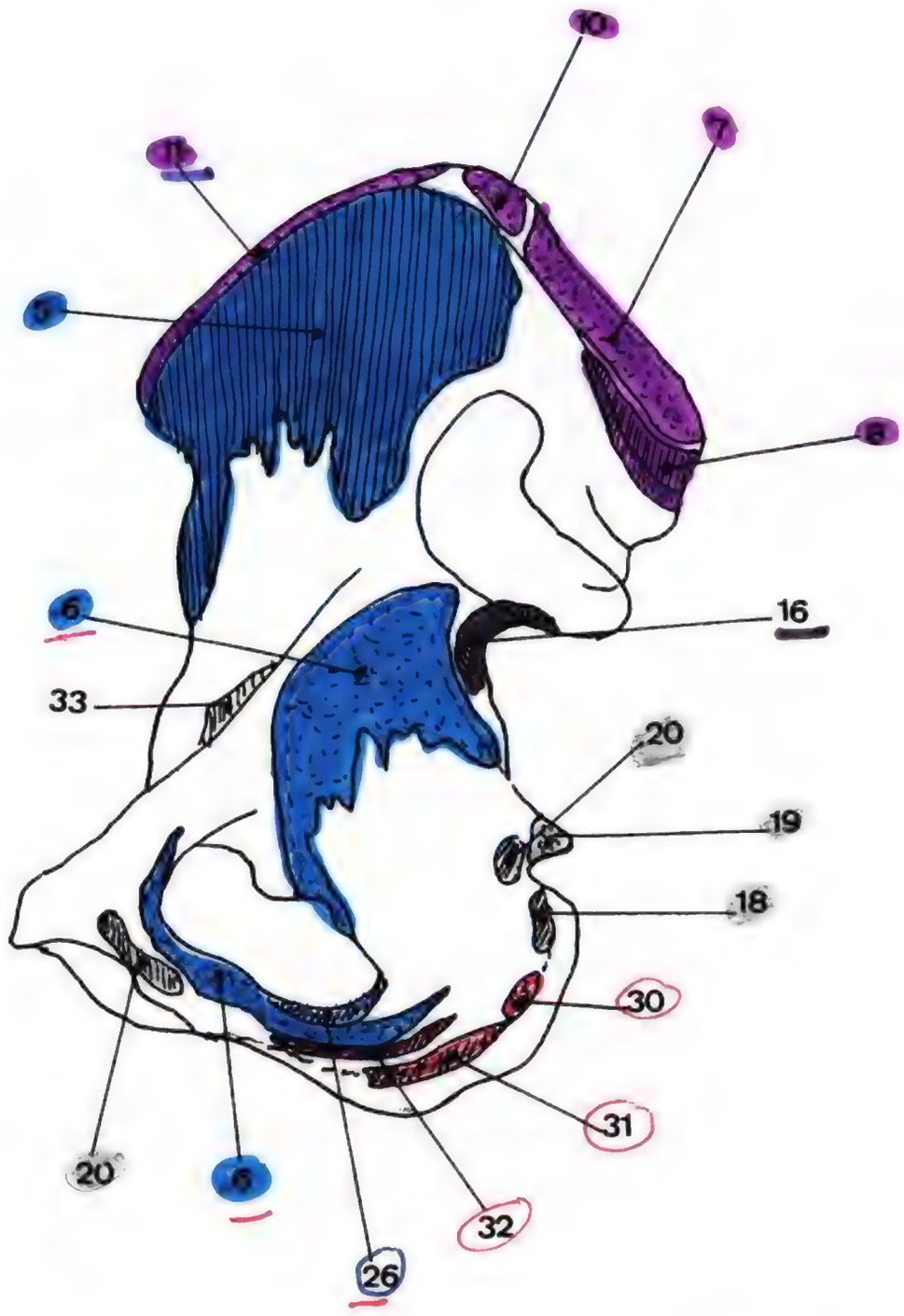

Face interne

b) Fosse iliaque interne	Iliaque (5) Obturateur interne (6)
c) Crête iliaque et tubérosité de la crête iliaque	Sacro-lombaire (7) Long dorsal et transversaire épineux (8) Grand dorsal (9) Carré lombaire (10) Transv. de l'abdomen (11) Petit oblique (12) Grand oblique (13) Tenseur du fascia-lata (14)
d) Epine iliaque antérieure et supérieure	Couturier (15) Transv. de l'abdomen (11) Petit oblique (12) Grand oblique (13) Tenseur du fascia-lata (14)
e) Epine iliaque antérieure et inférieure	Droit antérieur de la cuisse : Tendon direct (4') Iliaque, faisceau extra-pelvien (5')
f) Grande échancrure sciatique	Pyramidal du bassin (16)
g) Epine et petite échancrure sciatique	Jumeau supérieur (17) Jumeau inférieur (18) Ischio-coccygien (19) Releveur de l'anus (20)
h) Ischion et branche ischio-pubienne (face superficielle)	Demi-membraneux (21) Demi-tendineux (22) Biceps (23) Carré crural (24) Grand adducteur (25) Obturateur externe (26) Premier adducteur (27) Deuxième adducteur (28)
i) Bord inférieur	Droit interne

j) Ischion et branche ischio-pubienne (face profonde)	Transverse superficiel du périnée (30) Obturateur externe (26) Obturateur interne (6) Ischio-caverneux (31) Transverse profond ou muscle de Guthrie (32)
k) Pubis (corps et branche horizontale)	Petit psoas (33) Pectiné (34) Droit ant. de l'abdomen (35) Pyramid. de l'abdomen (36) Premier adducteur (27) Deuxième adducteur (28) Obturateur interne (6) Obturateur externe (26) Releveur de l'anus (20)

2) **Développement :**

L'os coxal se développe par trois points primitifs, que viennent compléter plus tard de nombreux points secondaires :

a) **Points primitifs :**

Les trois points primitifs sont destinés :

- à l'ilion : point iliaque ;
- au pubis : point pubien ;
- et à l'ischion : point ischiatique.

De ces points, le point iliaque apparaît le premier, du 45e ou 50e jour de la vie intra-utérine ; vient ensuite le point ischiatique, vers la fin du 3e mois, et enfin, vers la fin du 4e, le point destiné au pubis.

Ces trois centres de l'os coxal, se développant rapidement, envahissent la cavité cotyloïde, où ils ne sont plus séparés à la naissance que par trois lames cartilagineuses, qui rayonnent autour d'un centre commun :

c'est **l'étoile cotyloïdienne,** avec :

- un rayon antérieur ou ilio-pubien ;

DEVELOPPEMENT DE L'OS COXAL (L. TESTUT)

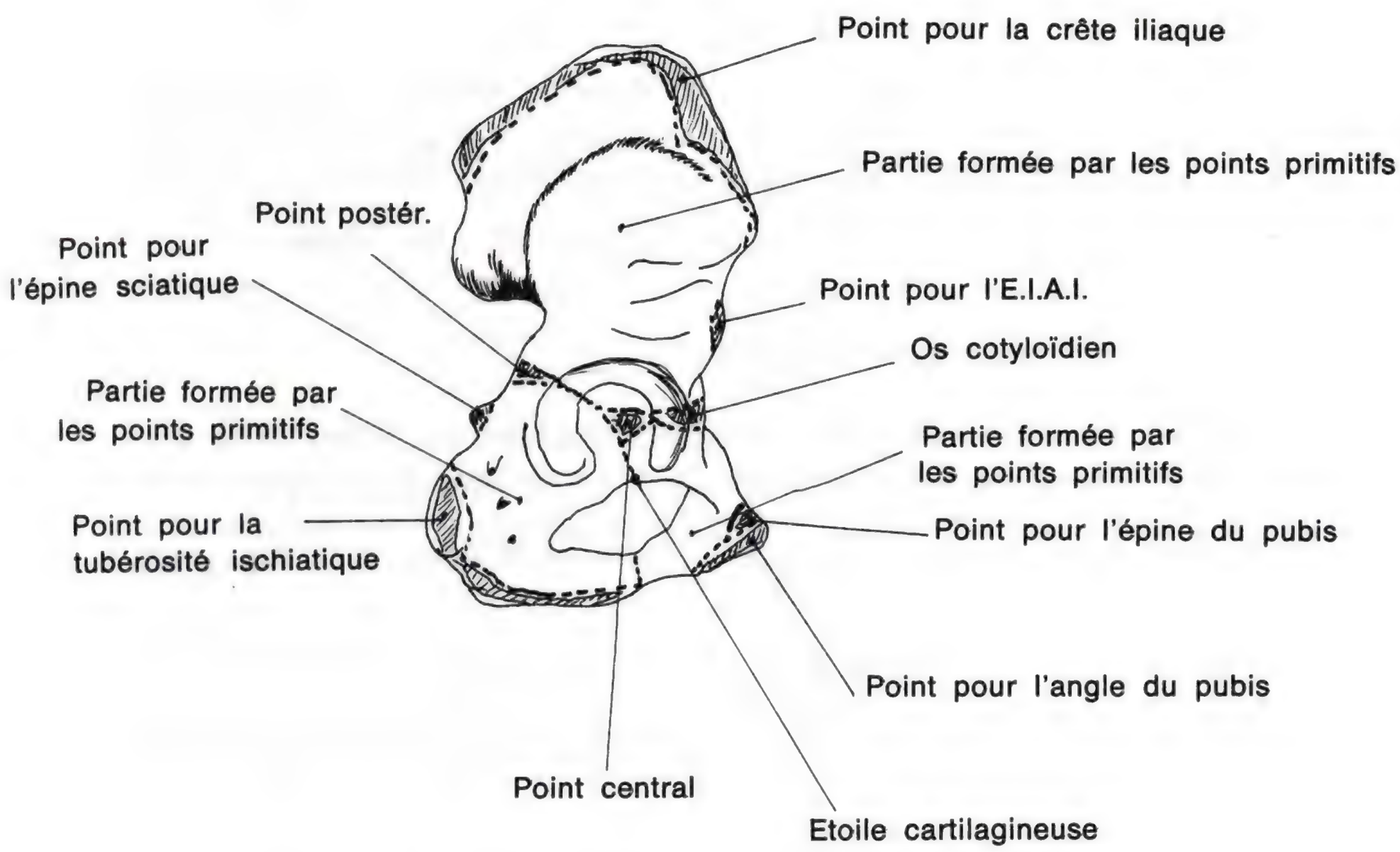

Schéma des points primitifs et secondaires

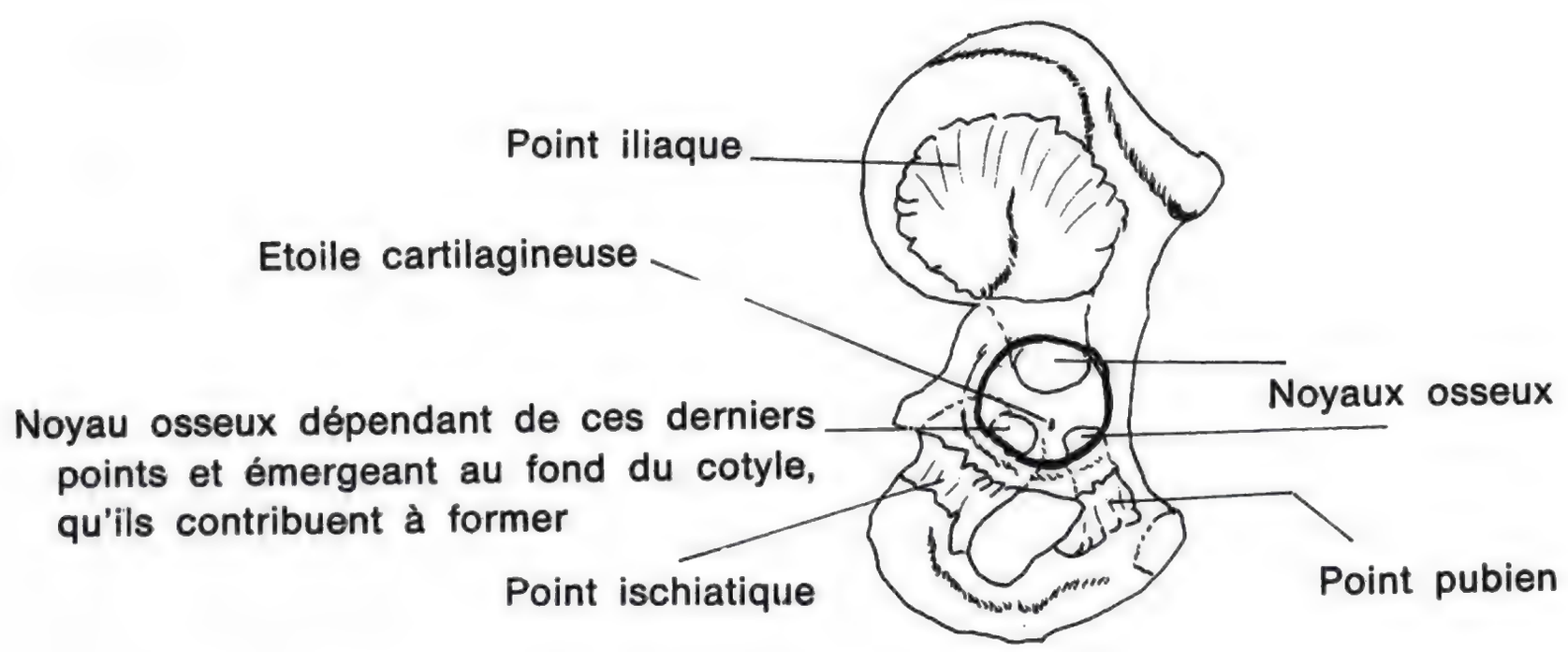

Les tracés pointillés indiquent la forme et le trajet des portions des points primitifs noyés dans le cartilage.

Développement de l'os coxal du nouveau-né : points primitifs

- un rayon inférieur ou ischio-pubien ;
- un rayon postérieur ou ilio-ischiatique.

L'ensemble de ces trois rayons rappelle assez bien la forme d'un Y couché, d'où le nom de cartilage en Y que l'on donne quelquefois aux cloisons cartilagineuses qui séparent, chez le fœtus et chez l'enfant, les trois pièces principales de l'os coxal.

b) **Points complémentaires :**

Les points complémentaires sont variables en nombre et en importance. Nous citerons comme étant à peu près constants :

1° un point pour l'épine iliaque antérieure et inférieure (il apparaît de 14 à 15 ans) ;

2° un point pour la crête iliaque (de 15 à 16 ans) ;

3° un point pour la tubérosité de l'ischion (également de 15 à 16 ans) ;

4° un point pour l'épine sciatique (vers 16 ans) ;

5° un point pour l'épine du pubis (vers 18 ans) ;

6° un point pour l'angle du pubis (de 19 à 20 ans) ;

7° trois points pour la cavité cotyloïde :

- l'un occupe le centre de l'étoile cotyloïdienne ;
- le second se développe à l'extrémité terminale du rayon postérieur ;
- le troisième, le plus important, répond à la partie terminale du rayon antérieur.

C'est à cette dernière pièce osseuse qu'on a donné le nom d'**os acétabuli ou os cotyloïdien :** il revêt la forme d'une petite lamelle plus ou moins régulièrement quadrilatère et se trouve situé entre l'ilion et le pubis au niveau de la partie antéro-supérieure de la cavité cotyloïde et du sourcil cotyloïdien.

L'os cotyloïdien découvert par ALBINUS, a été regardé à tort par SERRES comme l'homologue de l'os marsupial des mammifères didelphiens. Nous admettons, avec la plupart des anatomistes, que l'os marsupial est représenté chez l'homme par l'épine du pubis. Le point d'ossification, qui formera en se déve-

loppant l'os cotyloïdien, fait ordinairement son apparition vers l'âge de 12 ans. Les deux autres points de la cavité cotyloïde ne se montrent que plus tard, de 13 à 14 ans.

c) **Soudure des différentes pièces osseuses :**

Le pubis et l'ischion se réunissent l'un à l'autre de 10 à 12 ans ; l'ischion se soude à l'ilion de 12 à 13 ans ; le pubis et l'ilion, enfin, s'unissent ensemble de 15 à 16 ans.

Quant aux points complémentaires, ils sont tous réunis aux divers centres primitifs de 15 à 20 ans, à l'exception de la crête iliaque, qui ne perd absolument son indépendance que de 24 à 25 ans.

L'os cotyloïdien se soude ordinairement aux deux pièces osseuses sous-jacentes de 15 à 18 ans. On le voit quelquefois persister chez l'adulte.

3) **Variétés d'après L. TESTUT :**

VERNEAU a signalé, au-devant de la symphyse sacro-iliaque, l'existence de prolongements apophysaires, constituant entre le sacrum et l'os coxal autant de petites articulations distinctes. On trouve parfois même, une véritable jetée osseuse, soudée d'une part au sacrum, de l'autre à l'os coxal, résultant probablement (VERNEAU) de l'ossification des ligaments sacro-iliaques antérieurs.

— En dedans de l'épine iliaque antérieure et supérieure et partant de la lèvre interne du bord supérieur, existe parfois (VERNEAU) une petite saillie spécialement réservée à l'insertion de l'arcade fémorale.

— Au-dessus de la cavité cotyloïde, on trouve quelquefois, à la place d'une gouttière rugueuse, une véritable saillie, **le tubercule sus-cotyloïdien,** pour l'insertion du tendon réfléchi du muscle droit antérieur de la cuisse.

— Au-dessous de cette même cavité, il existe souvent une large gouttière, **la gouttière sous-cotyloïdienne,** pour le passage de l'obturateur externe : l'existence de cette gouttière est à peu près constante ; sa profondeur exagérée, seule, constitue une anomalie.

— L'épine sciatique, au lieu de se terminer en pointe, peut être tronquée et présenter trois faces : supérieure, inférieure, postérieure ; cette disposition nous paraît fréquente.

— Dans la fosse iliaque externe, il existe parfois une troisième ligne courbe, placée tout à fait en avant et en bas et se détachant du voisinage de l'épine iliaque antérieure et inférieure, pour venir se terminer sur le pourtour du sourcil cotyloïdien : c'est la **ligne spino-cotyloïdienne.**

— La branche descendante du pubis peut ne pas se souder avec la branche ascendante de l'ischion (HYRTL).

— Par contre, la soudure de ces deux branches peut se traduire à l'extérieur par une série plus ou moins irrégulière de rugosités qui constituent **la crête pénienne ou clitoridienne.**

— HYRTL a vu une languette osseuse se détacher de la portion antérieure de la cavité cotyloïde et se porter vers le trou obturateur. Le même anatomiste parle d'un bassin déposé au musée de Prague, dont le sourcil cotyloïdien ne présentait aucune échancrure.

— **Sillon préauriculaire de l'os coxal :**

Le bord inférieur de la facette auriculaire de l'os coxal est longé par un sillon, qui se dirige parallèlement à ce bord et se termine à sa partie postérieure au-dessous de l'épine iliaque postérieure et inférieure. Le Professeur ZAAIJER, qui le premier a attiré l'attention sur ce sillon, lui a donné le nom de sillon préauriculaire et le considère comme servant à l'insertion du ligament sacro-iliaque antérieur.

Sur 40 iliaques européens qu'il a examinés à ce sujet, il n'a rencontré ce sillon que 10 fois tandis qu'il ne faisait défaut que sur 3, des 26 bassins javanais qu'il a eu l'occasion d'étudier.

VERNEAU, reprenant en 1875, l'étude du sillon préauriculaire, l'a rencontré dans toutes les races : il présentait même des dimensions considérables sur des sujets péruviens et indiens. Pour lui, ce sillon correspondrait au trajet de l'artère hypogastrique et ne serait pas dû exclusivement, comme le pense ZAAIJER, à des insertions ligamenteuses. Cinq ans plus tard, HENNIG considère le sillon auriculaire comme destiné à l'insertion des muscles. Dans un nouveau travail, ZAAIJER, à la suite de nouvelles recherches, reconnaît que le sillon en question n'a

aucune valeur comme caractère de race; mais il affirme de nouveau, contre VERNEAU et HENNIG, qu'il n'a d'autre destination que de servir de surface d'attache au ligament sacro-iliaque antérieur. Cette dernière conclusion est encore celle à laquelle est arrivé LOHR.

4) **Architecture iliaque :**

Les trabécules osseuses des lignes de force qui se dirigent vers le cotyle, se divisent schématiquement en deux systèmes :

a) **Un système principal :**

Ce système principal transmet les pressions à partir des centres alaires du sacrum.

(Les centres alaires représentent des centres d'ossifications sacrées en rapport avec la surface auriculaire de l'os coxal.) Il est formé d'un double système ogival s'entrecroisant dans l'aile iliaque et s'appuyant sur deux épaississements de lames osseuses compactes :

- L'éperon sciatique et,
- L'éperon innominé.

Les travées partant de l'éperon sciatique se prolongent dans l'extrémité supérieure du fémur par le système arciforme de GALLOIS ou travées de traction.

Les travées venant de l'éperon innominé se continuent dans la tête fémorale par le système céphalique, ou éventail de sustentation, ou encore travées de pression.

b) **Un système secondaire :**

Ce système est formé de multiples travées groupées selon deux colonnes qui répondent à une réalité anatomique et pathologique puisque le traumatisme peut les détacher isolément :

- **La colonne ilio-ischiatique :** part de l'éperon sciatique, descend vers l'ischion en passant par la face postéro-supérieure du cotyle. Elle supporte le poids du corps en position assise.
- **La colonne ilio-pubienne :** issue de l'éperon innominé, s'engage dans la branche horizontale du pubis. Elle forme un angle de 60° avec la précédente.

ARCHITECTURE ILIAQUE (P. KAMINA)

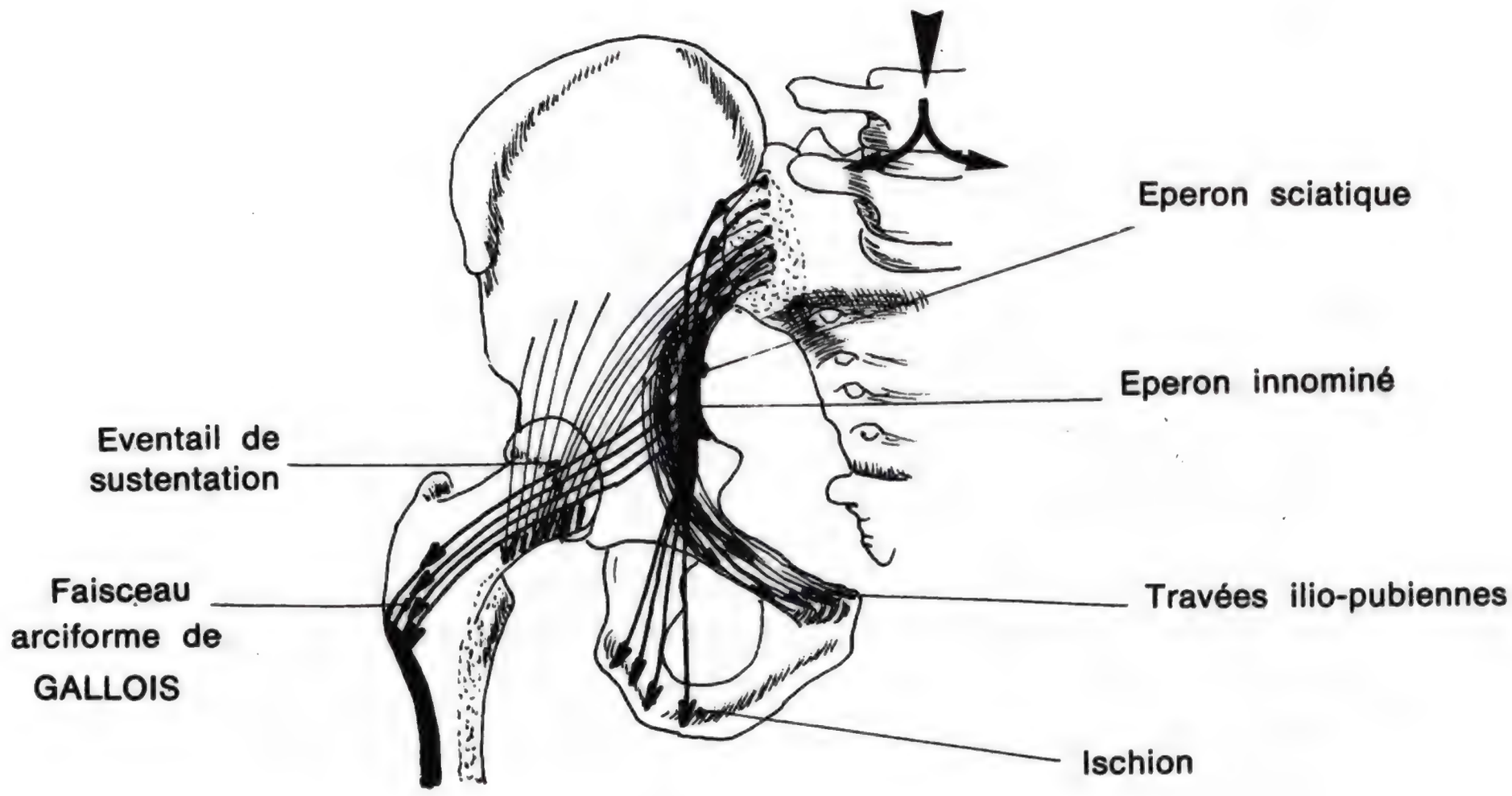

Les lignes de forces : statique du bassin

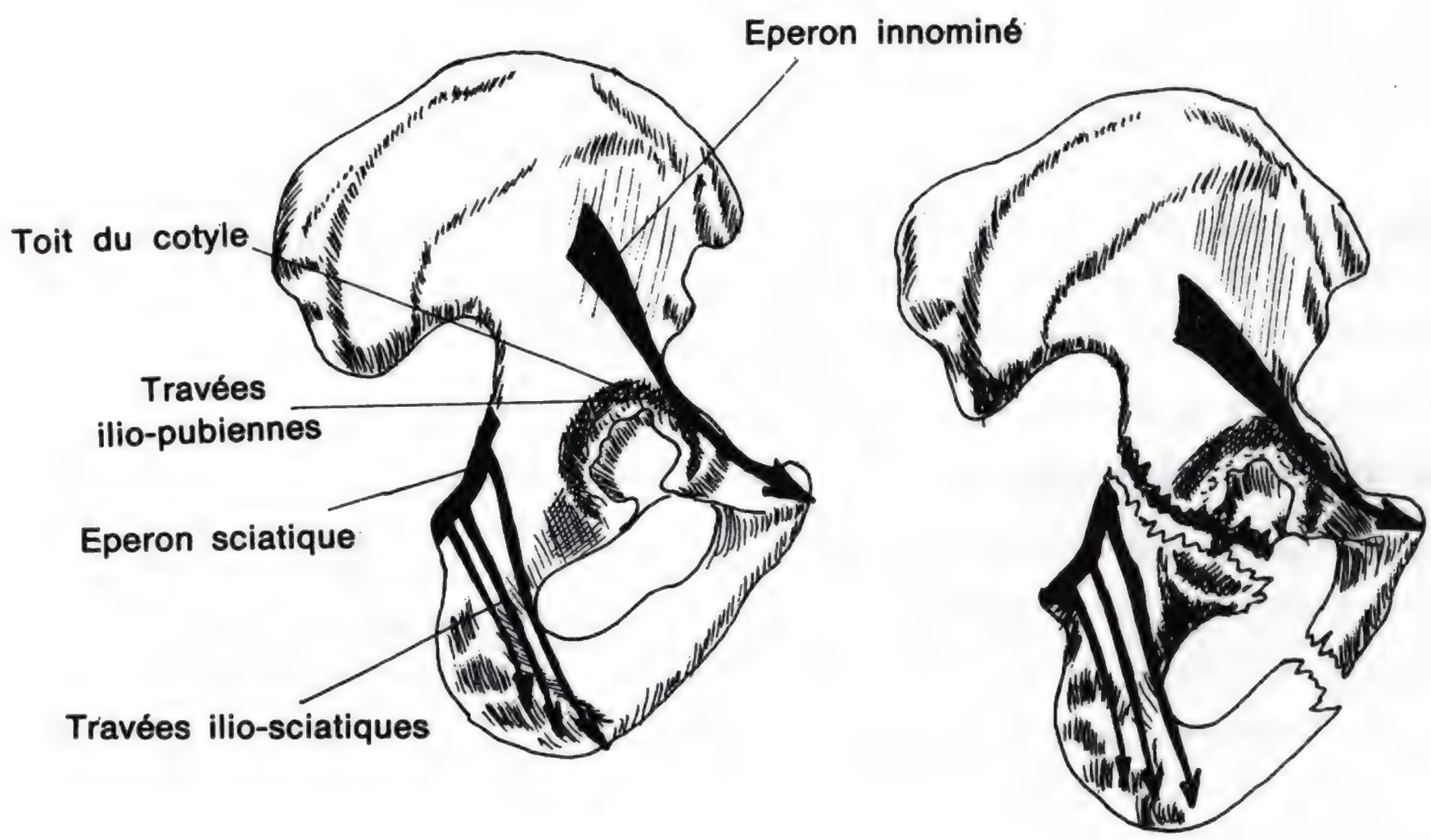

Zones de faiblesse de l'os iliaque, et fracture

CHAPITRE II

LE BASSIN EN GENERAL

(L. TESTUT)

1° Différences sexuelles

Le bassin est constitué sur le même type fondamental dans les deux sexes.

Le bassin de la femme présente cependant, en raison de la fonction spéciale qui lui est dévolue dans la grossesse et dans la parturition, des caractères propres qui permettront, dans la plupart des cas, à un œil exercé, de reconnaître ceux qui appartiennent à la femme et ceux qui appartiennent à l'homme.

Nous pouvons, à l'exemple de SAPPEY, rattacher ces caractères différentiels aux quatre chefs suivants :

1. — à l'épaisseur des parois du bassin ;
2. — à ses dimensions ;
3. — à son inclinaison ;
4. — à sa configuration.

a) Au point de vue de l'épaisseur :

Le bassin de l'homme l'emporte généralement et de beaucoup sur celui de la femme. Autant le bassin de l'homme est fortement constitué, massif et solide, autant celui de la femme est faible, délicat et d'apparence fragile : les os coxaux, chez cette dernière, sont tellement minces au centre des fosses iliaques, qu'ils deviennent translucides ; assez souvent même ils sont percés d'un trou (TARNIER et CHANTREULI).

Dans les bassins masculins, les saillies rugueuses destinées aux insertions musculaires sont fortement développées ; dans les bassins féminins, elles sont bien moins marquées, quelquefois à peine visibles ou même absentes.

b) Au point de vue des dimensions :

On peut résumer les caractères distinctifs du bassin dans l'un et l'autre sexes par les deux formules suivantes : chez l'homme, les dimensions verticales l'emportent sur les dimensions correspondantes du bassin de la femme ; chez celle-ci, au contraire, les dimensions transversales l'emportent sur les dimensions correspondantes du bassin de l'homme. Suivant SAPPEY, la diffé-

rence qui existe, dans les deux sexes, entre les dimensions transversales, c'est-à-dire entre les diamètres bi-iliaques homologues, serait environ de 5 mm, l'écart entre les dimensions verticales serait triple. On conçoit quelles difficultés présentent les recherches quand il s'agit d'exprimer exactement de tels rapports. Il faudrait établir, chose presque impossible, la moyenne sur des bassins ayant appartenu à des sujets de même taille. Quoi qu'il en soit, il résulte de nos mensurations que les chiffres donnés par SAPPEY sont notablement trop faibles, surtout en ce qui concerne les dimensions verticales.

c) **Au point de vue de l'inclinaison :**

Le bassin de la femme est plus incliné que celui de l'homme ; il résulte, en effet, des statistiques de SAPPEY que l'angle que forme le plan du détroit supérieur sur la ligne horizontale est de 58° chez la femme, et 54° chez l'homme. Les recherches ultérieures de MAYER, de PROCHOWNICK et de CHARPY confirment pleinement les résultats obtenus par SAPPEY. Il est à croire que la grossesse n'a pas été sans influence pour la production et la fixation chez elle de ce caractère morphologique. PROCHOWNICK a démontré, en effet, par des mensurations prises sur le vivant que la grossesse augmente l'inclinaison pelvienne de 8 à 40°. Ce n'est là bien certainement qu'une variation temporaire et lorsque, après l'accouchement, le globe utérin sera revenu à ses dimensions premières, le bassin se redressera et tendra à reprendre, lui aussi, la position qu'il occupait avant la grossesse. Toutefois, il ne le reprendra pas exactement et s'arrêtera un peu au-dessous. Comme le dit fort judicieusement CHARPY et TESTUT, chaque grossesse laisse sa trace et, si petite soit-elle, accumulée dans les générations, elle a fini par faire partie du plan de l'organisme féminin.

Une autre différence sexuelle du bassin est que l'angle sacro-vertébral est plus ouvert chez l'homme (110°) que chez la femme (107°), dont la cambrure lombo-sacrée est par conséquent plus accusée. Cette même différence se retrouve chez les nouveau-nés (CHARPY), ce qui prouve qu'ici encore, nous avons affaire à une disposition congénitale transmise par hérédité.

L'inclinaison de la symphyse sur la verticale est un peu moins accentuée chez la femme que chez l'homme : elle est de 60° chez la première ; de 55° seulement chez le second.

d) **Au point de vue de la configuration : « L. TESTUT »**

POINTS ANATOMIQUES	CHEZ LA FEMME	CHEZ L'HOMME
1) Fosses iliaques internes	Plus larges, plus évasées, plus déjetées en dehors	Moins larges, plus excavées, plus verticales
2) Crêtes iliaques	Moins sinueuses	Plus contournées en S
3) Angle sacro-vertébral	Plus prononcé et plus saillant en avant	Moins prononcé et moins saillant
4) Sacrum	Plus bas et plus large	Plus haut et plus étroit
5) Courbure du sacrum	Moins prononcée	Plus prononcée
6) Petit bassin	Plus spacieux dans le sens de la largeur	Moins spacieux
7) Symphyse pubienne	Plus basse 45 mm	Plus haute 50 mm
8) Paroi antérieure du petit bassin	Plus étendue transversalement	Plus étendue verticalement
9) Corps du pubis	Plus large ; épines plus écartées	Plus haut ; épines plus rapprochées
10) Arcade pubienne	Angle plus ouvert 110° à sa partie supérieure	Angle moins ouvert 70° à sa partie supérieure
11) Branches ischio-pubiennes	Lèvre interne notablement rejetée en dehors	Lèvre interne moins rejetée en dehors
12) Trous ischio-pubiens	Forme plutôt triangulaire, angle interne moins ouvert (70°)	Forme plutôt ovalaire, angle interne ouvert (110°)

POINTS ANATOMIQUES	CHEZ LA FEMME	CHEZ L'HOMME
13) Cavités cotyloïdes	Séparées l'une de l'autre par une distance plus considérable, d'où l'obliquité plus grande des fémurs	Plus rapprochées l'une de l'autre, d'où l'obliquité moins prononcée des fémurs
14) Grande échancrure sciatique	Diamètre horizontal plus grand : 72 mm	Diamètre horizontal plus petit : 60 mm
15) Détroit inférieur	La pointe du coccyx reste en arrière du plan frontal bi-sciatique	La pointe du coccyx dépasse en avant le plan frontal bi-sciatique
16) Détroit supérieur	Le rapport centésimal du diamètre sacro-sus-pubien (11°) avec le diamètre transverse (13,5) plus élevé = 81,4 Le diamètre transverse maximum passe en avant du point où se croisent les diamètres obliques	Le rapport centésimal du diamètre sacro-sus-pubien (10°4, VERNEAU) avec le diamètre transverse (13°, VERNEAU) moins élevé = 80 Le diamètre transverse maximum passe en arrière du point où se croisent les diamètres obliques

2° Mécanisme de son évolution morphologique

Des trois grandes cavités osseuses que nous présente le squelette, la cavité pelvienne est, sans conteste, celle dont l'évolution est la plus tardive. Le bassin participe tout naturellement à l'infériorité de développement des membres inférieurs, dont les deux os coxaux ne sont que des premiers segments. C'est apparemment pour une raison de même ordre que la portion supérieure ou abdominale du bassin se développe plus tôt que la portion inférieure ou cotyloïdienne, cette dernière étant plus directement en rapport avec les membres.

a) **Bassin du fœtus et du nouveau-né :**

Chez le fœtus et chez l'enfant naissant, les dimensions du bassin sont encore si réduites que les viscères qu'il contiendra plus tard ne peuvent s'y loger et se tassent alors dans la cavité abdominale, dont ils refoulent les parois dans tous les sens. Morphologiquement, le bassin du nouveau-né diffère beaucoup du bassin de l'adulte :

— **L'absence du promontoire :**

Disposition que l'on retrouve chez les anthropoïdes ; le sacrum, d'une part, offrant une convexité dans le sens vertical (sauf dans son quart inférieur), la courbure lombaire, d'autre part, ne s'étant pas encore dessinée, il en résulte que l'angle sacro-vertébral est nul ou, s'il existe, ne proémine que d'une façon insignifiante.

— **La grande élévation de l'articulation sacro-lombaire au-dessus du plan horizontal sus-pubien :**

Le plan du détroit supérieur est en effet très rapproché de la verticale et forme avec l'horizontale sus-pubienne un angle d'environ 80°.

— **L'inclinaison moindre de la symphyse pubienne :**

L'ouverture de l'angle vertico-symphysaire mesure 45° en moyenne.

— **Le peu de profondeur de l'excavation :**

résultant à la fois de la forme convexe et de la direction presque verticale du sacrum, du médiocre développement des arcs pubiens et du rapprochement des cavités cotyloïdes qui, à cette période, appartiennent bien plus à la paroi antérieure du bassin qu'à sa paroi externe.

— **L'égalité des dimensions transversales et des dimensions antéro-postérieures ;**

— **L'exiguité du détroit inférieur :**

résultant en grande partie de ce que ses parois latérales sont fortement obliques en bas et en dedans.

— **L'aspect infundibuliforme :**

très régulier de la cavité pelvienne, considérée dans son ensemble ; le rétrécissement qui sépare le grand et le petit bassin (détroit supérieur) est encore peu marqué ; le plan des fosses iliaques internes se continue en effet presque sans ressaut avec celui de la face interne des ischions qui est fortement oblique en bas et en dedans.

Le bassin chez le nouveau-né est normalement cyphotique (viciation spéciale du bassin que l'on rencontre dans la cyphose ou courbe anormale à convexité postérieure de la colonne vertébrale). Il rappelle ainsi, par sa configuration générale, une disposition que l'on rencontre parfois chez l'adulte, mais qui, pour ce dernier, relève de causes pathologiques : autrement dit, le bassin cyphotique de l'adulte rappelle le bassin des nouveau-nés et, par suite, constitue comme un retour à l'état infantile.

b) **Modifications évolutives survenant de la naissance à la puberté :**

Après la naissance, la configuration originelle du bassin se modifie progressivement. Plusieurs facteurs interviennent alors pour le modeler et lui imprimer les formes typiques.

C'est d'abord, le développement des divers segments squelettiques. Puis, toute une série d'actions mécaniques que nous pouvons ramener à deux groupes :

- le premier, comprenant les pressions de haut en bas que la masse du tronc exerce sur le sacrum et, médiatement, sur les autres pièces du bassin ;
- Dans le second, se rangent les pressions en sens contraire exercées par les têtes fémorales sur les parties latérales des os coxaux (LITZ-MANN, SCHRODER, HENNIG, CHARPY).

Nous devons mentionner, enfin, les différentes attitudes qu'on donne à l'enfant ou que celui-ci prend naturellement, attitudes qui ne sont pas sans retentir effectivement sur des organes aussi malléables que ceux qui constituent le squelette ostéo-cartilagineux.

Durant les deux premières années de la vie extra-utérine, les modifications évolutives du bassin sont loin d'avoir l'importance de celles que vont entraîner bientôt la marche et la station debout.

— Sous le poids de la colonne lombaire, le sacrum descend et s'enfonce comme un coin entre les deux os iliaques. Le corps de la première pièce sacrée, qui n'est encore relié aux ailerons que par du cartilage, proémine et fait saillie dans l'excavation. Quant aux ailerons eux-mêmes, solidement rattachés aux os iliaques par des ligaments, ils ne suivent pas le corps qui s'ébauche et continuent le circuit des lignes innominées.

— Une autre conséquence de la descente du sacrum est l'abaissement du plan du détroit supérieur : l'angle de 80°, que ce plan formait avec l'horizontale, s'amoindrit.

— De plus, la pression de haut en bas tend à aplatir le bassin, et, de ce fait, les dimensions transversales gagnent peu à peu sur les dimensions antéro-postérieures.

La courbure dans le sens vertical de la paroi postérieure du bassin dépend d'un mouvement de bascule en avant que subît la base du sacro-coccyx. Ce mouvement implique nécessairement un mouvement de translation en haut et en arrière de la part du sommet de ce sacro-coccyx. Mais, contrarié par les ligaments sacro-sciatiques qui attirent le coccyx en avant vers les ischions, ce mouvement de translation en haut et en arrière demeure forcément très limité. L'antagonisme des deux forces qui agissent dans ce cas, tend donc à rapprocher l'une vers l'autre les deux extrémités opposées de la paroi postérieure du bassin (le promontoire et le sommet du coccyx) en incurvant la paroi. C'est particulièrement au niveau des vertèbres coccygiennes et des trois dernières vertèbres sacrées, non enclavées ni maintenues par l'os coxal, que la courbure s'établit.

En même temps, la courbure lombaire se dessine. Ce fait est la conséquence de l'attitude bipède qui devient de plus en plus celle de l'enfant. Pour éviter les chutes et réagir contre les forces multiples qui sollicitent son corps à tomber en avant (poids des membres et des viscères thoraciques, poids des viscères abdominaux, etc.), le petit être redresse le torse en arrière et, de ce fait, la saillie du promontoire s'affirme ; elle s'affirme d'autant

mieux qu'à cette convexité antérieure du rachis s'oppose la concavité antérieure du sacrum, qui, comme nous venons de le voir, se creuse de haut en bas.

Du côté du pubis, à mesure que les branches horizontales et l'arcade se développent, on voit augmenter le faible écart constaté, lors de la naissance, entre les cavités cotyloïdes. La pesée des viscères sur la symphyse et le corps du pubis contribue à incliner ces parties en avant, en même temps qu'elle tend à disjoindre les surfaces articulaires pubo-pubiennes. Leur contact est assuré par la contre-pression du fémur qui limite en outre l'inclinaison symphysaire.

Ainsi disparaissent progressivement tous les caractères de la cyphose infantile du bassin. Le détroit inférieur s'agrandit. La translation en haut et en arrière de la partie inférieure du sacro-coccyx augmente la longueur du diamètre coccy-sous-pubien. L'ampliation des autres diamètres résulte surtout de l'écartement des ischions : sous l'effort des tractions, directes ou médiates, que les muscles pelvi-trochantériens exercent sur ces tubérosités, celles-ci sont attirées en dehors et le plan de leur face interne, primitivement oblique en bas et en dedans, se rapproche peu à peu de la verticale.

c) **Apparition des différences sexuelles :**

Quant aux différences sexuelles, bien qu'existant déjà à la naissance, elles sont encore faiblement accusées.

Il est même à remarquer que le diamètre antéro-postérieur du détroit supérieur, jusqu'à l'âge de 8 ans, est égal au diamètre transverse ou même l'emporte sur lui.

Ce n'est, en effet, que dans la neuvième année que ce diamètre transverse, prenant brusquement de l'extension, dépasse et dépasse de plus en plus le diamètre antéro-postérieur, comme nous le démontrent les chiffres suivants (BURNS) et qui nous fixent nettement sur la marche de l'accroissement du bassin de 9 à 18 ans :

Age	Diamètre antéro-postérieur	Diamètre transverse
9 ans	7 cm	7 cm
10 ans	8 cm	8,5 cm
13 ans	8 cm	9,5 cm
14 ans	9,5 cm	10 cm
18 ans	9,75 cm	11,5 cm

A l'âge de la puberté, lorsque les organes génitaux, jusque-là rudimentaires, se développent pour atteindre en quelques années leur état parfait, le bassin suit un développement parallèle et s'adapte merveilleusement à son nouveau rôle, qui est de loger ces organes, et de les protéger. Il s'accroît et se transforme graduellement : il revêt, lui aussi, en quelques années, sa configuration définitive.

CHAPITRE III

LES LIGAMENTS DU BASSIN

(L. TESTUT)

I. — Ligaments de l'articulation sacro-iliaque
(Diarthro-amphiarthrose, Diarthrose)

II. — Ligaments de l'articulation sacro-coccygienne
(Amphiarthrose)

III. — Ligaments de l'articulation médio-coccygienne et inter-coccygienne
(Amphiarthrose)

IV. — Ligaments de la symphyse pubienne
(Amphiarthrose, Diarthro-Amphiarthrose).

I. — Ligaments de l'articulation sacro-iliaque :

A. — **Les ligaments proches ou intrinsèques**

1) Le ligament sacro-iliaque antérieur,
2) Le ligament sacro-iliaque postérieur :
   - Plan superficiel,
   - Plan profond.

B. — **Le ligament ilio-lombaire :**

C. — **Les ligaments à distance sacro-sciatiques**

1) Grand ligament sacro-sciatique,
2) Petit ligament sacro-sciatique,
3) Les ligaments sacro-sciatiques considérés comme parties constituantes de la paroi pelvienne.

II. — **Ligaments de l'articulation sacro-coccygienne**

A. — **Le ligament interosseux,**

B. — **Les ligaments périphériques :**

1) Le ligament sacro-coccygien antérieur,

2) Le ligament sacro-coccygien postérieur,

3) Les ligaments sacro-coccygiens latéraux :

a) Interne,

b) Moyen,

c) Externe.

III. — **Ligaments de l'articulation médio-coccygienne et inter-coccygienne :**

A. — **Ligaments inter-coccygiens :**

1) Antérieur,

2) Postérieur.

B. — **Ligaments inter-coccygiens latéraux :**

1) Droit,

2) Gauche.

IV. — **Ligaments de la symphyse pubienne :**

A. — **Ligament interosseux,**

B. — **Ligaments périphériques :**

1) Antérieur,

2) Postérieur,

3) Supérieur,

4) Inférieur.

I. — LIGAMENTS DE L'ARTICULATION SACRO-ILIAQUE

A. — Les ligaments proches ou intrinsèques

1) Le ligament sacro-iliaque antérieur

Le ligament sacro-iliaque antérieur, très large mais en même temps très mince, est représenté par un ensemble de faisceaux rayonnés, qui s'étendent du sacrum à l'os coxal. Ces faisceaux, dont l'importance va en diminuant de haut en bas, s'insèrent, à leur extrémité interne, sur la base du sacrum et sur la face antérieure de cet os, en dehors des deux premiers trous sacrés.

De là, ils se portent en dehors, les uns transversalement, les autres en suivant un trajet plus ou moins oblique et viennent se fixer sur les parties avoisinantes de l'os coxal, notamment dans la fosse iliaque interne, sur la partie postérieure de la ligne innominée et, au-dessous de cette ligne, sur la région osseuse qui surmonte la grande échancrure sciatique.

Le ligament sacro-iliaque antérieur est très mince et, sur certains points, il est pour ainsi dire représenté par le périoste passant d'un os à l'autre. De ce fait, il est faible et peu résistant ; aussi, se laisse-t-il facilement décoller, distendre ou même déchirer quand on écarte l'os coxal du sacrum après la symphyséotomie.

LIGAMENT SACRO-ILIAQUE ANTERIEUR (L. TESTUT)

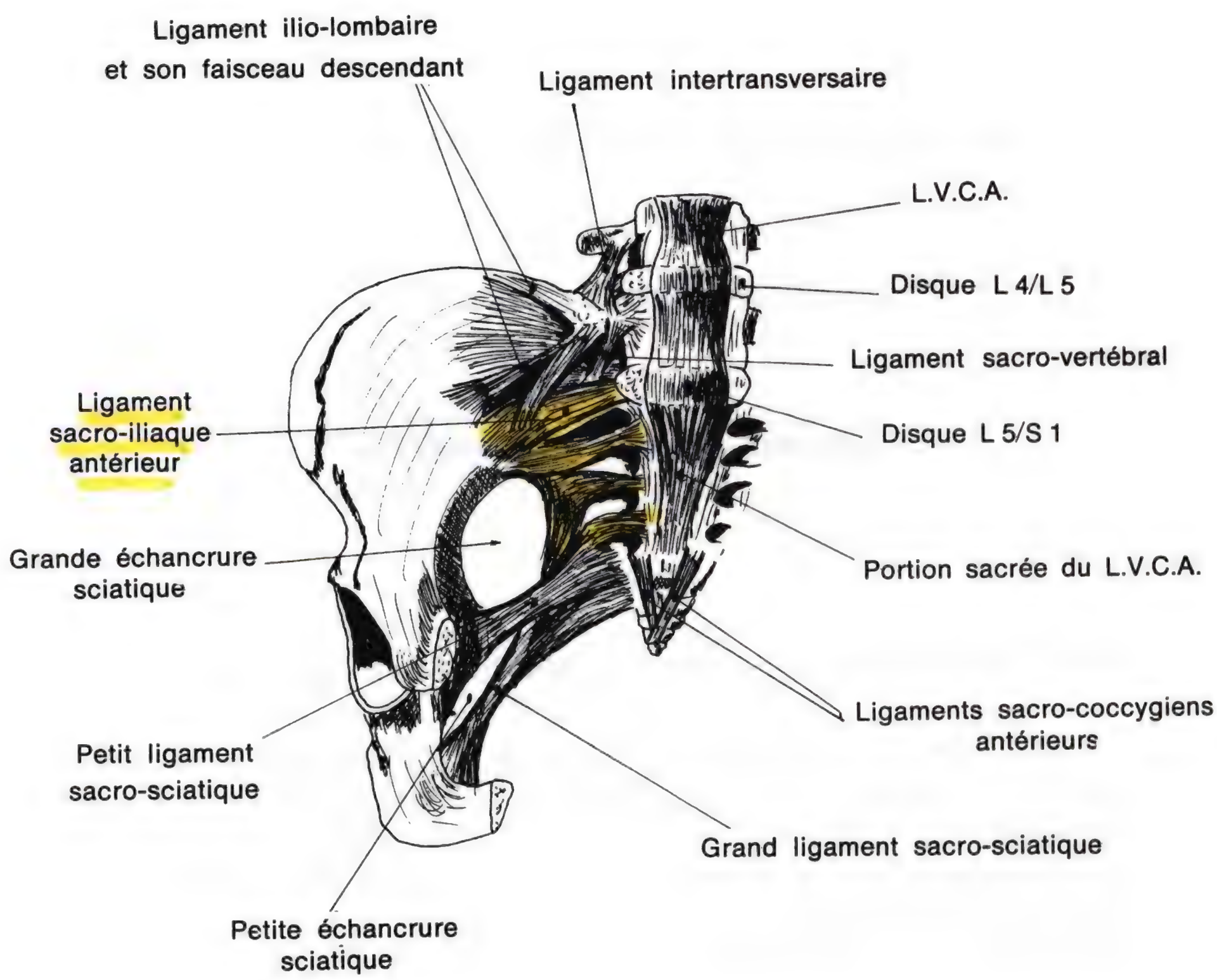

Vue antérieure

2) Le ligament sacro-iliaque postérieur

Le ligament sacro-iliaque postérieur comprend une multitude de faisceaux, de directions diverses, qui s'étagent sur le plan dorsal de l'article et qui, tous, ont pour caractère commun, de se rendre de l'os iliaque au sacrum. Ces faisceaux ilio-sacrés forment un tout continu et toute division pratiquée dans ce bloc compact est bien plutôt indiquée pour la commodité de la descriptino que légitimée par la disposition anatomique elle-même.

Dans les faisceaux constitutifs du ligament sacro-iliaque postérieur, nous distinguerons :

- un plan superficiel et
- un plan profond.

— Plan superficiel

Le plan superficiel, situé immédiatement au-dessous des muscles spinaux, est représenté par des faisceaux inégaux en force et en longueur, les uns dirigés transversalement, les autres obliques ou même verticaux, qui s'insèrent, d'une part sur la partie la plus reculée de la crête iliaque ainsi que sur les épines iliaques postérieures, d'autre part sur les tubercules qui sont situés en dehors des trous sacrés postérieurs ou dans leur voisinage.

Ces tubercules, on le sait, représentent morphologiquement les apophyses transverses des vertèbres sacrées et nous rappellerons ici en quelques mots, quel est leur mode de constitution.

Chaque apophyse transverse (cela se voit très nettement sur des sacrums de jeunes sujets) se partage, peu après son origine, en deux parties, ou demi-transverses, l'une ascendante, l'autre descendante :

- **La partie ou demi-transverse ascendante** vient se réunir, en dehors du trou sacré, avec la partie ou demi-transverse descendante de l'apophyse transverse située au-dessus, pour former l'un des tubercules précités ; de même,
- **La partie ou demi-transverse descendante** se réunit avec la partie ou demi-transverse ascendante de l'apophyse transverse située au-dessous, pour former le tubercule suivant.

Chaque tubercule est donc le résultat de la réunion ou conjugaison de deux demi-transverses, d'où le nom de **tubercule conjugué** que lui donnent, fort justement du reste, certains anatomistes et accoucheurs, FARABEUF et PINARD entre autres.

Nous rappellerons encore, comme détails utiles dans l'espèce :

a) que la partie ascendante de la première transverse, désignée ordinairement sous le nom d'apophyse transverse du sacrum, est située sur la base du sacrum, immédiatement au-dessus de l'extrémité supérieure de la facette auriculaire ;

b) que le premier tubercule conjugué qui est situé en dehors du premier trou sacré postérieur, répond à la concavité de la facette auriculaire ;

c) que le deuxième tubercule conjugué, qui est situé en dehors du deuxième trou sacré, est placé en regard de l'extrémité inférieure de la facette auriculaire ;

d) que le troisième tubercule conjugué, qui répond au troisième trou sacré, est situé bien au-dessous de la facette auriculaire, etc...

Ceci étant bien compris, revenons à notre ligament, dont la description sera maintenant d'une facilité extrême. Avec FARABEUF, qui a étudié minutieusement les relations articulaires du sacrum et de l'os coxal, nous distinguerons à ce ligament quatre faisceaux qui se superposent dans le sens vertical.

— Le premier, en allant de haut en bas, va de la crête iliaque à l'apophyse transverse du sacrum. Il est situé immédiatement au-dessous du ligament ilio-lombaire, auquel il fait suite.

— Le second descend du sommet et du pourtour de la pyramide iliaque sur le premier tubercule conjugué ; la direction fort variable de ses fibres a valu à ce faisceau le nom de vague. On le désigne encore quelquefois sous le nom de **ligament axile.**

— Le troisième appelé quelquefois **ligament de ZAGLAS,** est un faisceau gros et court, qui s'étend de l'épine iliaque postéro-supérieure au deuxième tubercule conjugué.

LIGAMENT SACRO-ILIAQUE POSTERIEUR (L. TESTUT)

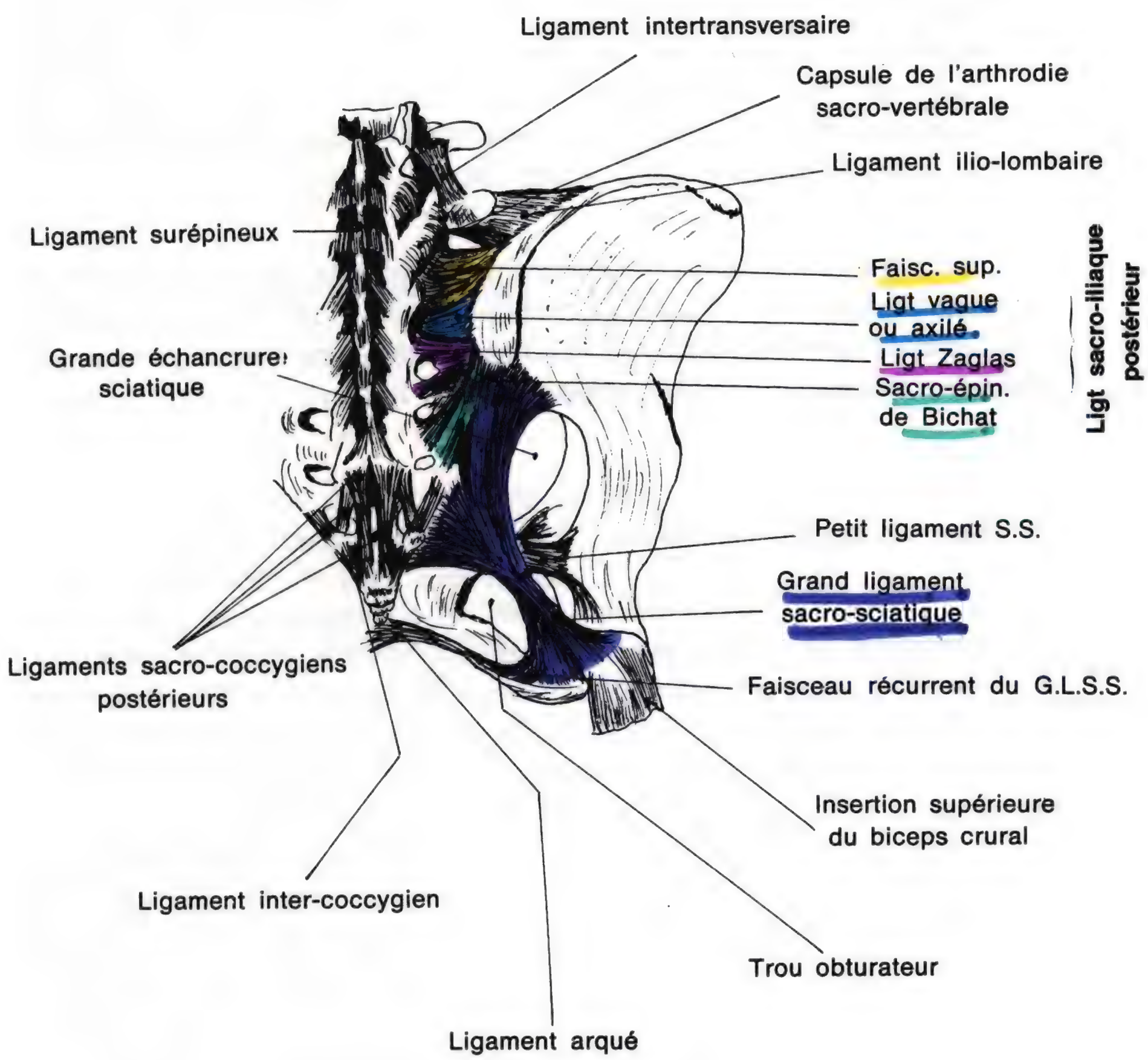

Vue postérieure

— Le quatrième, enfin, est représenté par une sorte de bandelette, à direction verticale, qui s'insère, **en haut** sur l'épine iliaque postéro-supérieure et sur l'échancrure située au-dessous, **en bas** sur le troisième tubercule conjugué, assez souvent sur le troisième et le quatrième : c'est le **ligament sacro-épineux** de BICHAT. Très fort et très résistant, ce cordon fibreux mesure en moyenne 4 ou 5 cm de longueur sur 8 à 10 mm de largeur. Il se continue, en dedans, avec l'aponévrose qui recouvre les muscles spinaux, en dehors avec les faisceaux correspondants du grand ligament sacro-sciatique.

Comme on le voit, les différents faisceaux qui constituent le plan superficiel du ligament sacro-iliaque postérieur s'insèrent, en dedans, sur des apophyses transverses : ce sont, par conséquent, des faisceaux ilio-transversaires.

— **Plan profond**

Le plan profond, placé en avant et au-dessous du précédent, se compose de nombreux trousseaux fibreux, dont l'ensemble remplit l'excavation profonde et anfractueuse qui se trouve située immédiatement en arrière de l'articulation. Ces faisceaux, remarquables à la fois par leur brièveté et leur résistance, s'insèrent, en dehors, à toute l'étendue de la tubérosité iliaque. De là, ils se portent en dedans en suivant un trajet transversal et légèrement oblique et viennent se fixer sur la partie correspondante du sacrum, en particulier dans cette fosse rugueuse qui se trouve située en dehors et en avant du premier tubercule conjugué. C'est à l'ensemble de ces faisceaux que la plupart des anatomistes ont donné le nom de **ligament interosseux,** dénomination qui paraît devoir être abandonnée pour les deux raisons suivantes :

- Tout d'abord, le ligament en question est placé manifestement en dehors de l'articulation : sa situation ne justifie donc pas le nom sous lequel on le désigne.

- Et puis, quand il s'agit de diarthro-amphiarthrose, le terme de ligament interosseux évoque naturellement l'idée d'un fibro-cartilage interarticulaire, qui, comme dans les articulations vertébrales, unit l'une à l'autre les deux pièces osseuses mises en présence ; or, ce n'est pas le cas pour les faisceaux sacro-iliaques en question.

En se superposant et s'entrecroisant un peu dans tous les sens, les faisceaux fibreux qui constituent le ligament sacro-iliaque postérieur, tant son plan superficiel, que son plan profond, ménagent entre eux de nombreux interstices, que remplissent des pelotons adipeux et dans lesquels cheminent quelques artérioles et des veines parfois très volumineuses.

Nota :

Le ligament sacro-iliaque postérieur est le gardien de l'intégrité articulaire iliaque.

B. — **Le ligament ilio-lombaire :**

Le ligament ilio-lombaire est encore un ligament ilio-transversaire, continuant en haut la série des faisceaux ilio-transversaires du sacrum.

Il s'insère, en dedans sur le sommet et sur le bord inférieur de l'apophyse transverse de la 5e vertèbre lombaire et, de là, rayonne en dehors vers l'os iliaque.

Les fibres les plus élevées, celles qui proviennent du sommet de l'apophyse transverse se condensent en un gros cordon, qui, après un trajet légèrement ascendant, vient s'attacher sur la crête iliaque à l'union de son 1/3 postérieur avec ses 2/3 antérieurs.

Les autres, celles qui émanent du bord inférieur de l'apophyse, se portent obliquement en bas et en dehors, formant tantôt un plan continu, tantôt une série de faisceaux aplatis plus ou moins distincts. Finalement, elles viennent se fixer à la partie postéro-supérieure de la tubérosité iliaque.

Outre les fibres transversales et les fibres obliques que nous venons de décrire, le ligament ilio-lombaire nous présente encore, sur la plupart des sujets, des fibres dites descendantes. Ces fibres se détachent, en haut, de la partie antérieure de l'apophyse transverse de la première lombaire. De là, elles se portent en bas et en dehors, en croisant la face antérieure de l'articulation sacro-iliaque et viennent se terminer par une extrémité plus ou moins élargie, au voisinage de la partie postérieure de la ligne innominée.

Le ligament ilio-lombaire, on le voit, comble l'espace angulaire qui, sur le squelette, sépare la colonne lombaire de la crête iliaque : il complète ainsi, à sa partie postéro-supérieure, la paroi du grand bassin.

Notas :

— Physiologiquement, L5 suit le mouvement des ailes iliaques par l'intermédiaire de ce ligament important.

— Ce ligament comble l'espace angulaire entre la colonne lombaire et la crête iliaque. Il fait office de trait d'union entre l'ilium (point fixe) et la colonne lombaire (très mobile). Il solidarise les crêtes iliaques et la colonne lombaire. Grâce à ses points d'insertion disposés en éventail, en avant et en arrière, ce ligament entretient et régularise les rapports normaux entre L5 et les ailes iliaques.

— Selon STILL : « les ligaments sacro-lombaires représentent un point de départ dans les changements de courbure antéro-postérieure ».

— C'est ainsi qu'un sacrum dont la base est postérieure, aura tendance à provoquer un redressement de la lordose physiologique et inversement, un sacrum antérieur provoquera une majoration de la lordose.

— STILL précise : « lorsque ce ligament n'existe pas : c'est un spondylolysthésis qui se crée ».

C. — **Les ligaments à distance : sacro-sciatiques :**

1° **Grand ligament sacro-sciatique :**

Le grand ligament sacro-sciatique est encore appelé, le ligamentum sacro-tuberosum.

Il prend naissance en haut :

1) sur les deux épines iliaques postérieures, au niveau desquelles il se confond plus ou moins avec le faisceau superficiel du ligament sacro-iliaque postérieur ;

2) sur la partie la plus reculée de la fosse iliaque externe ;

3) sur le bord correspondant de la colonne sacro-coccygienne, depuis la troisième vertèbre sacrée jusqu'à la partie moyenne du coccyx.

De cette longue ligne d'insertion, qui mesure de 8 à 10 cm, quelquefois plus, le grand ligament sacro-sciatique se porte obliquement en bas, en avant et dehors, en se rétrécissant graduellement. Il arrive ainsi à la hauteur de la petite échancrure sciatique, où sa largeur, n'est plus que de 10 à 12 mm. S'élargissant alors de nouveau et continuant son trajet, il gagne la tubérosité ischiatique et s'y termine comme suit : la plus grande partie de ses fibres se fixent à la partie postéro-interne de cette saillie osseuse, immédiatement au-dessus des tendons réunis du biceps et du demi-tendineux. Un certain nombre d'entre elles cependant, celles qui sont les plus superficielles, se continuent manifestement avec les tendons précités, principalement avec celui du biceps. D'autres enfin, celles qui répondent au bord interne du ligament, se réfléchissent en avant et en haut, pour venir s'insérer sur le bord interne de la branche ascendante de l'ischion. Ces dernières fibres forment par leur ensemble une sorte de repli falciforme **(repli falciforme du grand ligament sacro-sciatique),** qui se confond avec l'aponévrose du muscle obturateur interne.

Ainsi constitué, le grand ligament sacro-sciatique, large à ses deux extrémités, rétréci à sa partie moyenne, peut être considéré comme formé de deux portions, l'une et l'autre aplaties et triangulaires, qui se seraient réunies par leur sommet tronqué. De ces deux portions :

- **La portion interne ou sacro-coccygienne** est beaucoup plus large et, en même temps, beaucoup plus mince ; de plus, elle est plus ou moins adhérente aux organes sus ou sous-jacents.

- **La portion externe ou ischiatique** est beaucoup moins étendue, mais aussi beaucoup plus épaisse ; elle est partout lisse et unie et ne présente, avec les organes voisins, que de simples rapports de contiguïté.

- **Quant à la portion rétrécie ou isthme,** elle est toujours plus rapprochée de l'extrémité ischiatique du ligament que de son extrémité sacro-coccygienne : elle est ordinairement située à l'union de son 1/3 externe avec les 2/3 internes.

Le grand ligament sacro-sciatique présente les rapports suivants :

— **Sa face antérieure :**

répond au petit ligament sacro-sciatique dans la plus grande partie de son étendue. Sur les autres points, elle entre en rapport avec le contenu de l'excavation pelvienne, plus particulièrement avec le muscle obturateur interne, dont il est séparé par une couche de tissu cellulaire plus ou moins riche en graisse.

— **Sa face postérieure :**

est recouverte par le muscle grand fessier, qui prend sur elle, entre l'isthme du ligament et le sacro-coccyx, de nombreuses insertions.

— **Son bord externe :**

donne naissance à une lame aponévrotique, qui s'étale en dehors sur le muscle pyramidal.

— **Son bord interne :**

libre et fortement tendu, constitue la limite latérale du périnée postérieur.

Envisagé au point de vue de sa constitution anatomique, le grand ligament sacro-sciatique se compose de faisceaux fibreux, très forts, très résistants, qui tous se portent obliquement, comme le ligament lui-même, de haut en bas et de dedans en dehors. Toutefois, ces faisceaux ne sont pas parallèles les uns aux autres. Tout d'abord, comme nous le montre nettement la forme même du ligament, ils sont divergents, en allant de la partie la plus étroite du ligament vers l'une ou l'autre de ses extrémités. De plus, la plupart d'entre eux s'entrecroisent en X, au niveau de cette même partie étroite, de telle sorte que les faisceaux qui prennent insertion sur la partie la plus externe de l'ischion se dirigent vers le bord interne du ligament, tandis que ceux qui se détachent de la partie interne de l'ischion viennent se placer sur le bord externe. Autrement dit, les faisceaux fibreux qui sont externes au-dessous de l'isthme sont internes au-dessus, et vice-versa.

Le grand ligament sacro-sciatique présente, assez souvent, dans sa portion interne, un ou plusieurs orifices, de forme elliptique, par lesquels passent des vaisseaux. Nous ajouterons qu'il est encore traversé, au voisinage de son bord interne, par un filet nerveux fort grêle, qui provient du nerf coccygien.

2° Petit ligament sacro-sciatique :

Le petit ligament sacro-sciatique, moins étendu que le précédent, en avant duquel il est situé, revêt la forme d'une lame triangulaire, dont la base est dirigée en dedans, le sommet en dehors et un peu en bas : c'est le ligamentum sacro-spinosum de certains auteurs, HENLE entre autres.

Il s'insère, par sa base, sur le bord correspondant du sacrum et du coccyx, dans une étendue de 30 à 35 mm. De là, ses fibres se portent en convergeant vers l'épine sciatique et se fixent sur cette saillie osseuse, à la fois sur son sommet et sur ses deux bords.

Au point de vue de ses rapports, le petit ligament sacro-sciatique nous offre à considérer, comme le grand :

- une face antérieure,
- une face postérieure et
- deux bords : supérieur et inférieur.

— **Sa face antérieure ou pelvienne :**

répond au muscle ischio-coccygien, avec lequel il est plus ou ou moins confondu.

— **Sa face postérieure :**

est recouverte en grande partie par le grand ligament sacro-sciatique, qui adhère intimement.

Ce n'est que dans son tiers externe, au moment d'atteindre l'os coxal, que le petit ligament sacro-sciatique se dégage du grand et devient alors entièrement libre : sa face postérieure est en rapport, sur ce point, avec les vaisseaux honteux internes qui le croisent de haut en bas.

— **Son bord supérieur :**

se continue avec une lame celluleuse qui, en se séparant du ligament, disparaît au-dessous du nerf sciatique et du pyramidal (lame sacro-sciatique de MORESTIN).

— **Son bord inférieur :**

très court, à peu près horizontal, se dégage du bord externe du grand ligament sacro-sciatique, avec lequel il forme un angle de 45 à 50°.

Envisagé au point de vue structural, le petit ligament sacro-sciatique se compose essentiellement de faisceaux fibreux, auxquels vient se mêler une quantité plus ou moins considérable de fibres musculaires. Ces fibres musculaires sont une dépendance du muscle ischio-coccygien.

3° Les ligaments sacro-sciatiques considérés comme parties constituantes de la paroi pelvienne :

De même que nous avons vu le ligament ilio-lombaire compléter en arrière les parois du grand bassin, de même les ligaments sacro-sciatiques prennent une part importante à la constitution de la paroi postérieure du petit bassin.

Ils comblent en grande partie, à droite et à gauche, la vaste échancrure qui, sur le squelette, sépare le bord postérieur de l'os coxal de la colonne sacro-coccygienne.

Par eux, cette échancrure se trouve maintenant transformée en deux orifices :

— **L'orifice supérieur,** beaucoup plus grand, qui correspond à la grande échancrure sciatique ;

— **L'orifice inférieur,** beaucoup plus petit, qui répond à la petite échancrure sciatique.

Ces deux orifices établissent une large communication entre la cavité pelvienne et la région fessière.

— **L'orifice supérieur :**

irrégulièrement quadrilatère, est formé : en haut et en dehors, par la grande échancrure sciatique ; en dedans, par le bord externe du grand ligament sacro-sciatique ; en bas, par le bord supérieur du petit ligament sacro-sciatique. Il est traversé par le muscle pyramidal, par les vaisseaux et nerf fessiers supérieurs, par les nerfs grand et petit sciatiques, par les vaisseaux ischiatiques et par les vaisseaux honteux internes.

— **L'orifice inférieur :**

de forme triangulaire ou ovalaire, est formé, en dehors, par la petite échancrure sciatique ; en bas et en dedans, par le grand ligament sacro-sciatique ; en haut, par le bord inférieur du petit ligament sacro-sciatique. Il livre passage au muscle obturateur interne et aux vaisseaux honteux internes qui, après être sortis du bassin par la grande échancrure sciatique, y rentrent par la petite.

Nota :

Les ligaments sacro-sciatiques jouent le rôle de « FREINS » dans le mouvement antérieur du sacrum sur son axe transverse moyen.

II. — LIGAMENTS DE L'ARTICULATION SACRO-COCCYGIENNE

Le sacrum et le coccyx sont unis l'un à l'autre par un ligament interosseux et des ligaments périphériques.

A. — Le ligament interosseux :

Le ligament interosseux est un fibro-cartilage situé entre les deux surfaces articulaires, rappelant exactement, par sa forme et par sa signification morphologique, les ménisques intervertébraux.

Ce fibro-cartilage, épais de 2 à 5 mm dans le jeune âge et chez l'adulte, s'atténue d'ordinaire au fur et à mesure que le sujet avance en âge. Il disparaît même le plus souvent, chez le vieillard, par suite de la soudure du sacrum avec la première pièce coccygienne.

B. — Les ligaments périphériques :

1) Le ligament sacro-coccygien antérieur :

Ordinairement très mince, il descend de la face antérieure du sacrum sur la face antérieure du coccyx.

Il est constitué, tantôt par une mince couche de fibres verticales et parallèles, tantôt par deux faisceaux latéraux, convergeant l'un vers l'autre, et s'entrecroisant réciproquement sur la ligne médiane au niveau de la 2e ou de la 3e pièce coccygienne.

Morphologiquement, il représente la portion la plus inférieure du ligament vertébral commun antérieur de la colonne vertébrale.

2) Le ligament sacro-coccygien postérieur :

Beaucoup plus fort que le précédent, il s'insère en haut sur l'extrémité inférieure de la crête sacrée, et sur les bords latéraux de l'échancrure, en forme de V renversé, qui termine en bas le canal sacré. De là, il se porte en bas et se partage d'ordinaire en deux bandelettes latérales qui viennent se fixer sur la face postérieure de la 2e ou de la 3e pièce coccygienne.

LIGAMENTS SACRO-COCCYGIENS (L. TESTUT)

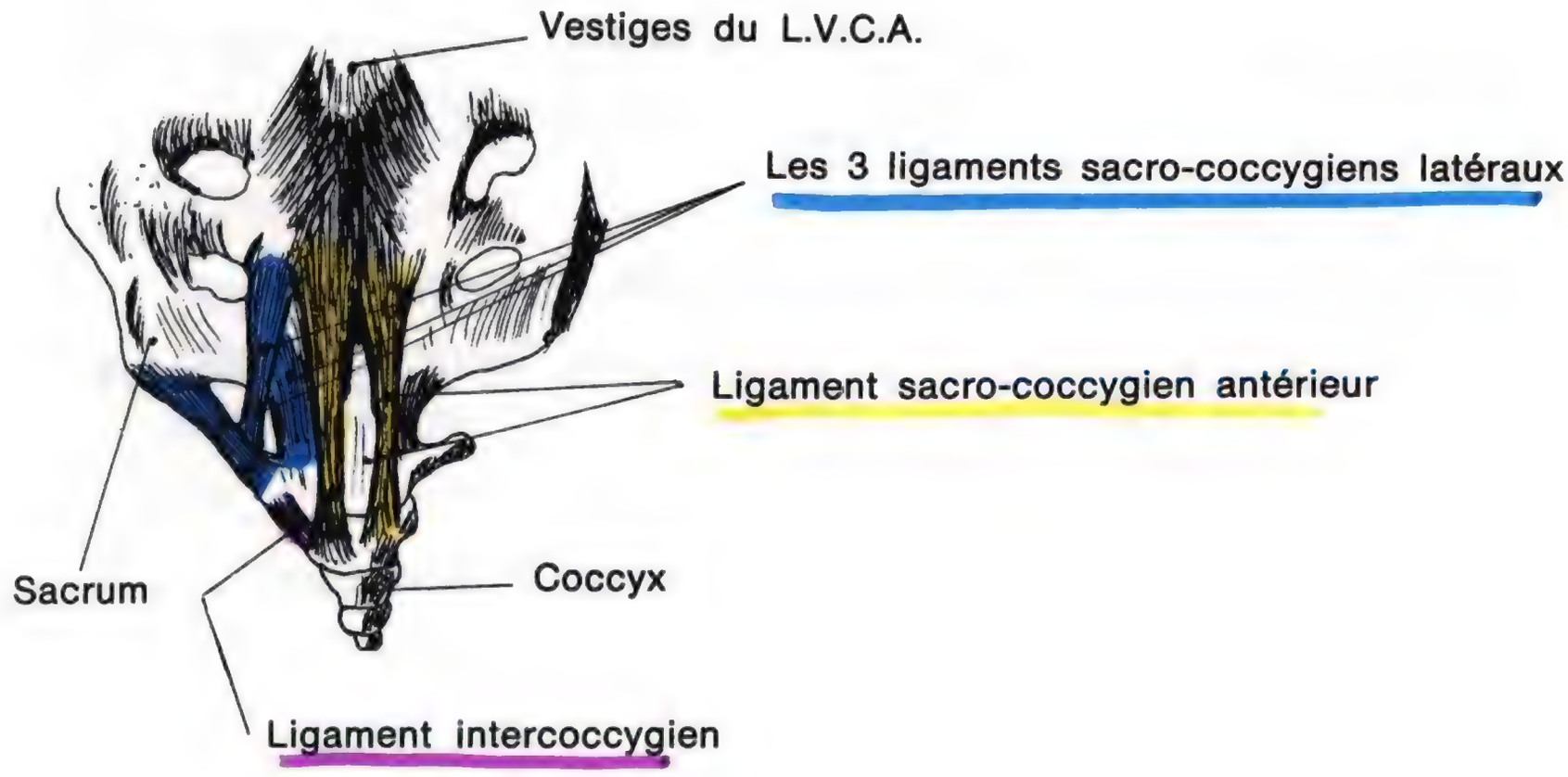

Vue antérieure

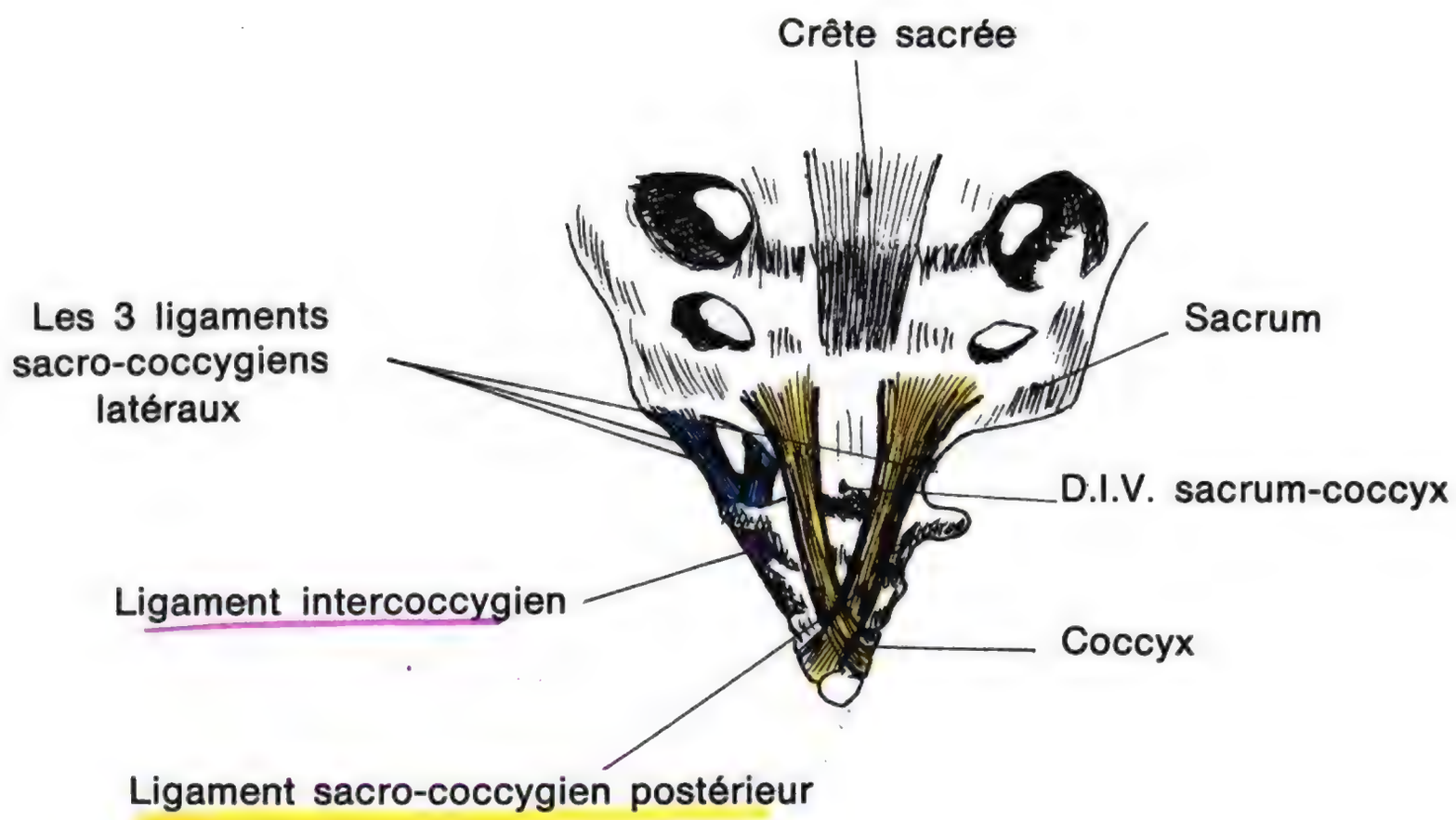

Vue postérieure

Au-dessous de ce premier ligament (faisceau superficiel de quelques auteurs), et dans l'intervalle compris entre ses deux branches de bifurcation, se voit un petit faisceau profond, vertical et médian, couché immédiatement sur la surface osseuse : ce faisceau profond est le représentant morphologique du ligament vertébral commun postérieur de la colonne vertébrale.

3) **Les ligaments sacro-coccygiens latéraux :**

ils sont au nombre de trois de chaque côté et nous les distinguerons en :

- interne,
- moyen et
- externe.

a) **Le ligament interne :**

Il s'étend de la corne du sacrum à la corne correspondante du coccyx. Il est plus ou moins long suivant l'intervalle qui sépare les deux cornes précitées.

b) **Le ligament moyen :**

Il s'insère, en haut, sur le côté externe de la corne sacrée : de là, il se porte obliquement en bas et en dehors, pour venir se fixer à la partie postérieure de l'angle latéral du coccyx.

c) **Le ligament externe :**

A la fois très épais et très résistant, il descend obliquement de la partie latérale du sommet du sacrum sur l'angle latéral du coccyx, un peu en dehors du précédent.

Nota :

Le coccyx présente des mouvements de flexion et d'extension : des mouvements de flexion, par lesquels sa pointe se rapproche du pubis ; des mouvements d'extension par lesquels elle s'en éloigne.

Au moment de l'accouchement, les ligaments de l'articulation sacro-coccygienne, ramollis comme le sont à cette période tous les ligaments du bassin, permettent à la tête fœtale engagée au détroit inférieur, de rétropulser fortement le coccyx et d'augmenter ainsi de 2 ou 3 cm le diamètre antéro-postérieur de ce détroit.

III. — LIGAMENTS DE L'ARTICULATION MEDIO-COCCYGIENNE ET INTERCOCCYGIENNE

— Existence temporaire (soudure).

— PATURET précise : « Les disques intervertébraux qui, chez le nouveau-né, unissent entre elles les pièces coccygiennes, s'ossifient vers l'âge de 12 ans ».

— Toutefois, le disque intervertébral qui relie la première vertèbre coccycienne et la deuxième, ne se trouve parfois pas ossifié avant 40 ans.

A. — **Ligaments intercoccygiens :**

1) Antérieur,
2) Postérieur.

Ce sont de simples trousseaux fibreux très réduits.

B. — **Ligaments intercoccygiens latéraux :**

1) Droit,
2) Gauche.

Origine : Bord inférieur de la grande corne (corne latérale du coccyx).

Terminaison : Bord externe et face postérieure de la deuxième coccycienne. Sous le ligament latéral s'engage le nerf coccygien.

Nota :

Le traitement interne et externe de ces ligaments est parfois bénéfique dans les états dépressifs. Parfois une répercussion thermique sous forme de chaleur est ressentie au niveau cervical.

Le traitement des ligaments coccygiens peut être intéressant dans certains cas d'hémorroïdes, de constipation, ou de certaines céphalées qui se manifestent par une rétraction dans le tissu conjonctif, au niveau du tiers inférieur du sacrum, au-dessus de la zone de vessie.

Action sur le ganglion IMPAR.

IV. — LES LIGAMENTS DE LA SYMPHYSE PUBIENNE

La symphyse pubienne est destinée au mouvement et présente une cavité articulaire et une capsule, de même qu'un cartilage hyalin, sur chaque surface articulaire.

C'est un type d'amphiarthrose. Ces faits ont été vérifiés par MORRIS. Voici donc un des meilleurs exemples de fonction osseuse : elle absorbe, dirige, contrôle, réduit, et stabilise le mouvement.

Les deux pubis sont réunis l'un à l'autre par un fibro-cartilage interarticulaire, appelé ligament interosseux, et par des ligaments périphériques.

A. — Le ligament interosseux :

Le fibro-cartilage interosseux remplit exactement l'intervalle qui sépare les deux pubis. Il a, par conséquent, la forme d'un coin, dont la base est tournée du côté du périnée, le sommet du côté de l'excavation pelvienne. Vu sur des coupes horizontales de l'articulation, il revêt l'aspect d'un triangle à base antérieure. Sa longueur ou hauteur est la même que celle des surfaces articulaires, soit 30 à 35 mm. Sa largeur, mesurée au niveau de sa base, est en moyenne de 3 cm.

Latéralement, le fibro-cartilage interosseux répond aux facettes articulaires du pubis, qu'il recouvre entièrement, et auxquelles il adhère d'une façon intime : il devient ainsi l'un des principaux moyens d'union des deux pièces osseuses. Par tous les autres points de sa surface, il entre en rapport avec les ligaments périphériques et se continue avec eux sans ligne de démarcation bien nette.

Comme les disques intervertébraux, avec lesquels il présente la plus grande analogie, le disque interpubien se compose de deux portions d'aspect différent :

- **une portion périphérique,** très dure, très dense, très résistante ;
- **une portion centrale,** plus molle, plus friable, creusée le plus souvent à son centre d'une cavité irrégulière.

Rien n'est plus variable, toutefois, que les dimensions de cette cavité centrale : tantôt elle est minuscule, présentant à peine quelques millimètres de diamètre ; tantôt, au contraire, elle occupe

toute la hauteur du fibro-cartilage et la plus grande partie de son diamètre antéro-postérieur. Entre ces deux dispositions extrêmes se déroulent tous les degrés de développement intermédiaire.

Quelles que soient ses dimensions, la cavité interpubienne se présente sous la forme d'une simple fente à bords irréguliers, toujours plus rapprochée de la partie postérieure du fibro-cartilage que de sa partie antérieure. Cette fente, du reste, est orientée en sens sagittal : elle est verticale et médiane sur les coupes frontales de l'articulation, antéro-postérieure sur les coupes horizontales. La cavité elle-même devient ainsi une cavité étroite, anfractueuse, à parois latérales adossées l'une à l'autre, une cavité pour ainsi dire virtuelle. Si nous l'ouvrons pour juger de l'aspect de ses parois, nous constatons que celles-ci sont partout inégales, rugueuses, hérissées çà et là de prolongements villiformes. Il y a loin de cette surface essentiellement irrégulière à la surface lisse et unie des cartilages diarthrodiaux.

Le fibro-cartilage interpubien présente quelques différences sexuelles : il est tout d'abord moins haut chez la femme que chez l'homme. Par contre, il est beaucoup plus large. Quant à la cavité centrale, elle serait plus fréquente chez la femme que chez l'homme et, d'autre part, elle aurait des dimensions plus considérables. Il convient d'ajouter, que, de l'avis de tous les accoucheurs, cette cavité s'agrandit pendant la grossesse, en même temps que le fibro-cartilage lui-même subit dans sa nature des modifications profondes.

On a discuté longtemps sur la signification morphologique de l'articulation interpubienne et sur la place qu'il convient de lui assigner dans la nomenclature. Ce que nous venons de dire du fibro-cartilage nous permet de résoudre facilement la question.

Ce fibro-cartilage présente dans sa conformation intérieure des variations individuelles fort étendues : de ce fait, la nature de l'articulation est, elle aussi, très variable. Dans les cas où il n'existe aucune trace de cavité centrale, l'articulation est une amphiarthrose, une amphiarthrose type et le terme de symphyse pubienne, dont on se sert pour la désigner, est parfaitement justifié. L'apparition d'une cavité au centre du bloc fibro-cartilagineux marque un progrès, un premier pas vers un degré de développement supérieur, un acheminement vers ce groupe, hiérarchiquement plus élevé, qui constitue les diarthroses. L'articulation interpubienne, avec sa cavité centrale, n'est déjà plus une

amphiarthrose, mais elle n'est pas encore une diarthrose ; c'est une articulation intermédiaire, ayant à la fois les caractères de l'une et de l'autre, c'est **une diarthro-amphiarthrose.**

Il est à peine besoin de faire remarquer que l'intervalle qui sépare notre diarthro-amphiarthrose de la diarthrose vraie est d'autant plus faible que la cavité centrale en question est plus développée. Lorsque cette cavité occupe toute la hauteur du fibro-cartilage, lorsqu'elle en occupe en même temps toute l'épaisseur, c'est-à-dire, qu'elle s'étend de la partie antérieure à la partie postérieure de l'article, lorsqu'elle vient prendre contact avec les ligaments périphériques et que ceux-ci se recouvrent à son niveau d'une couche endothéliale, véritable synoviale à l'état rudimentaire, l'articulation, dans ce cas, est bien près de ressembler à une diarthrose et la plupart des auteurs, soit accoucheurs, soit anatomistes, n'hésitent pas à employer le mot d'arthrodie pour désigner certaines formes d'articulations interpubiennes. Cependant, ce type arthrodial, après les recherches de TESTUT, est relativement rare et ne présente probablement jamais l'ensemble des caractères morphologiques qui constituent les diarthroses parfaites.

B. — **Les ligaments périphériques :**

Les ligaments périphériques de la symphyse pubienne se distinguent, d'après leur situation, en :

- antérieur,
- postérieur,
- supérieur et
- inférieur.

Ces quatre ligaments confondus au niveau de leurs bords, forment par leur ensemble une sorte de capsule fibreuse, qui entoure l'articulation à la manière d'un manchon transversal, inséré à droite et à gauche sur le pourtour des facettes articulaires.

1) **Antérieur :**

Le ligament antérieur ou mieux antéro-inférieur très épais et très résistant occupe la face antéro-inférieure de la symphyse

pubienne dans toute son étendue ; il mesure 5 à 6 mm d'épaisseur en moyenne, quelquefois plus. Il est formé par une multitude de faisceaux fibreux de valeur et de direction fort diverses.

Les faisceaux superficiels, tout d'abord, nous présentent les fibres tendineuses des nombreux muscles qui prennent insertion sur le corps du pubis : pyramidal, grand droit de l'abdomen, grand oblique de l'abdomen (par le pilier interne du canal inguinal), droit interne et adducteurs de la cuisse. Ces faisceaux tendineux auxquels se joignent quelques fibres ascendantes venues des corps caverneux et du muscle ischio-caverneux, sont les uns verticaux, les autres transversaux ou plus ou moins obliques. En s'entrecroisant les uns avec les autres sous les angles les plus divers, ils forment au-devant de la symphyse un feutrage très serré que l'on voit très nettement sur les coupes horizontales de la région.

Plus profondément, nous rencontrons des fibres propres, à direction transversale, qui vont d'un pubis à l'autre. Ces fibres se confondent sur les côtés avec le périoste, à leur partie moyenne avec le fibro-cartilage interosseux.

2) **Postérieur :**

Le ligament postérieur ou mieux postéro-supérieur s'étale, comme son nom l'indique, sur la face endopelvienne de l'articulation. Infiniment plus mince que le précédent, il est pour ainsi dire formé par le périoste pelvien passant d'un pubis à l'autre. Cette lame périostique est pourtant renforcée, au niveau de l'interligne articulaire, par quelques faisceaux transversaux, qui s'insèrent, à droite et à gauche, sur le rebord postérieur de la facette articulaire correspondante.

Le ligament postérieur nous présente en outre, à sa partie inférieure, un certain nombre de faisceaux obliques qui s'entrecroisent réciproquement sur la ligne médiane ; ces derniers faisceaux proviennent du ligament inférieur. Nous rappellerons en passant, que les rebords postérieurs des facettes pubiennes sont habituellement saillants et, dans ce cas, forment avec le fibro-cartilage qui les unit un bourrelet médian plus ou moins développé, qu'il est possible de sentir, chez la femme, par le toucher vaginal.

LA SYMPHYSE PUBIENNE (I.A. KAPANDJI)

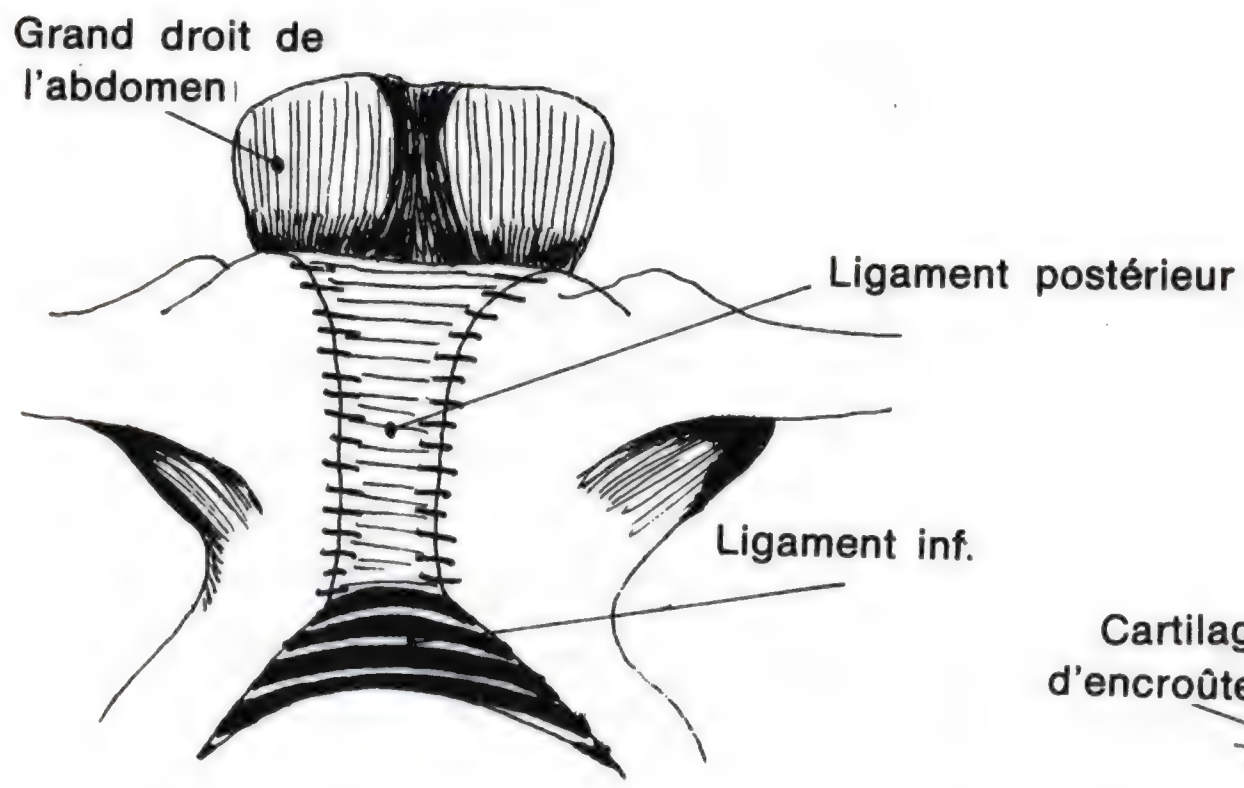

Face postérieure

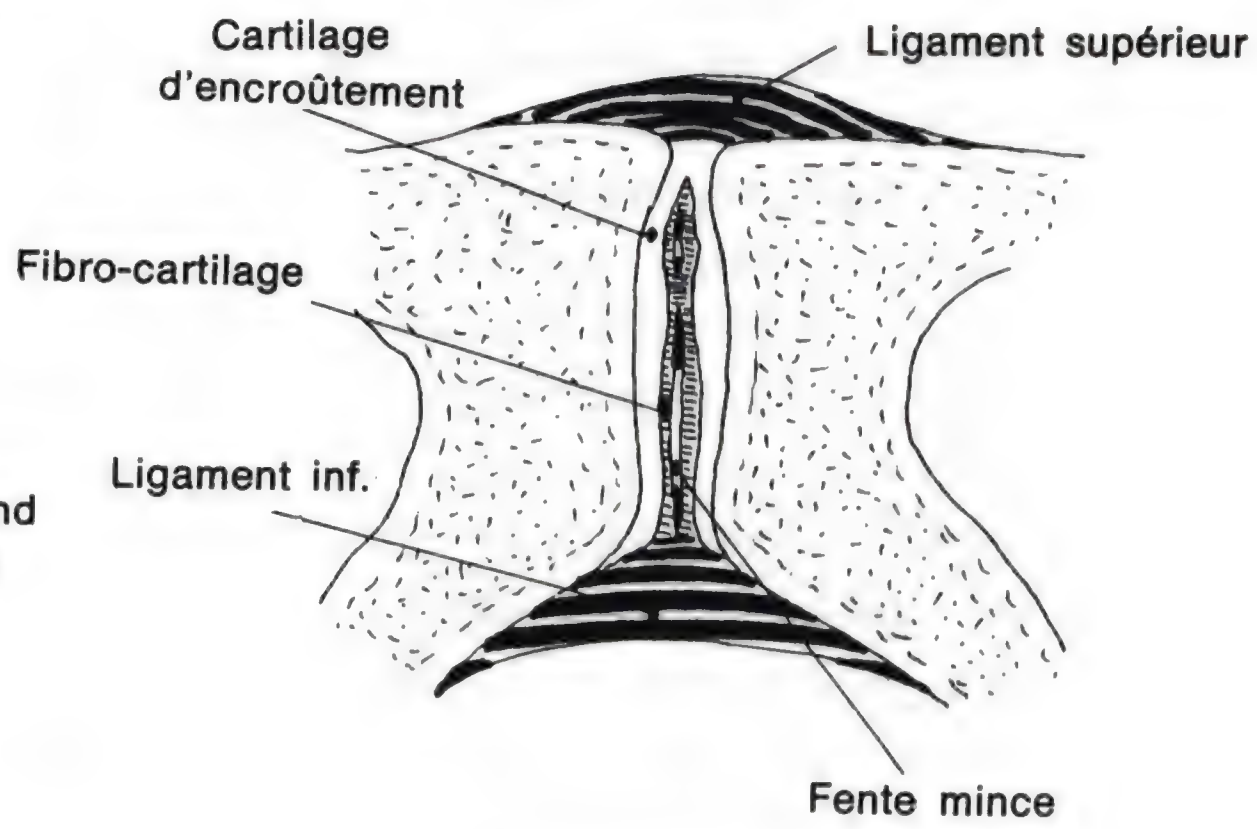

Coupe vertico-frontale

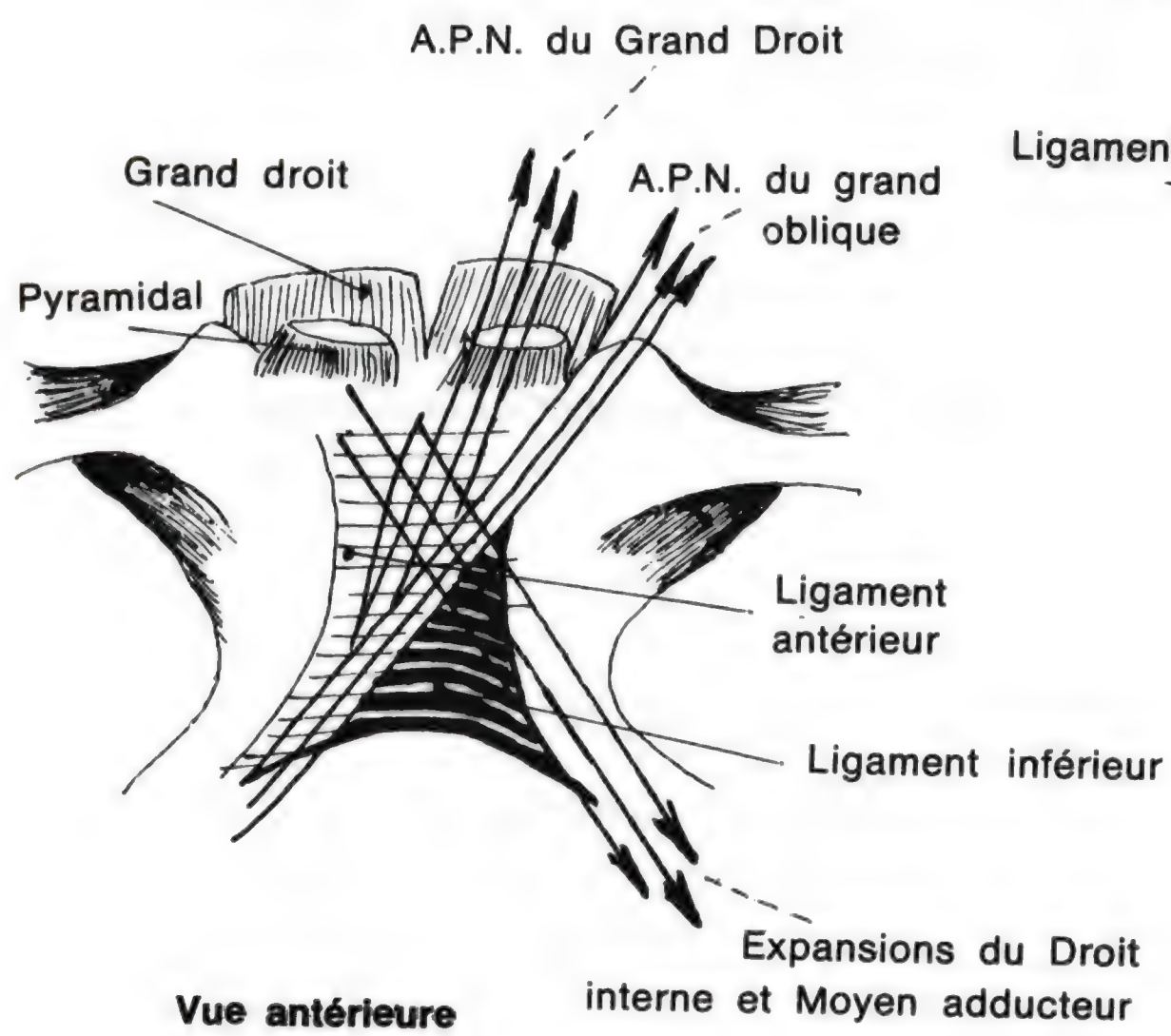

Vue antérieure

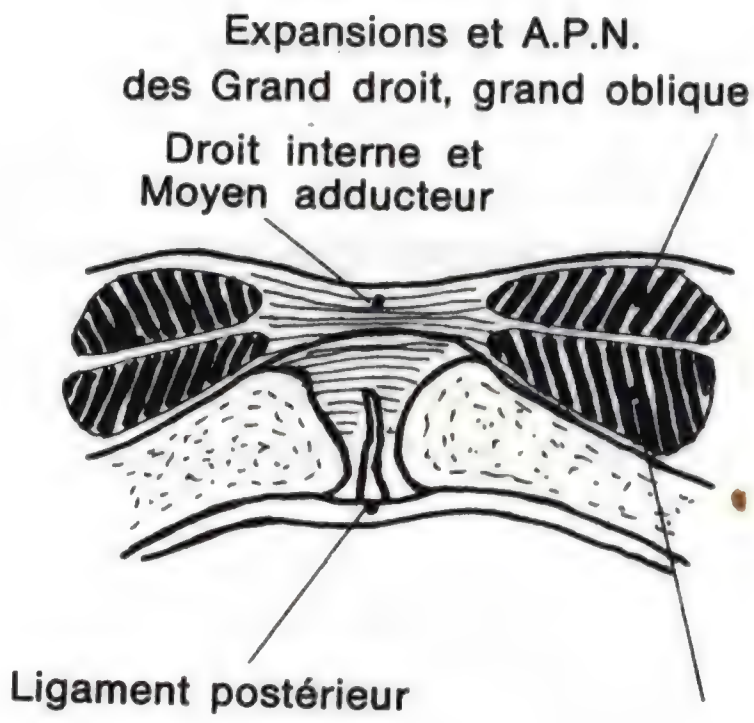

Coupe horizontale

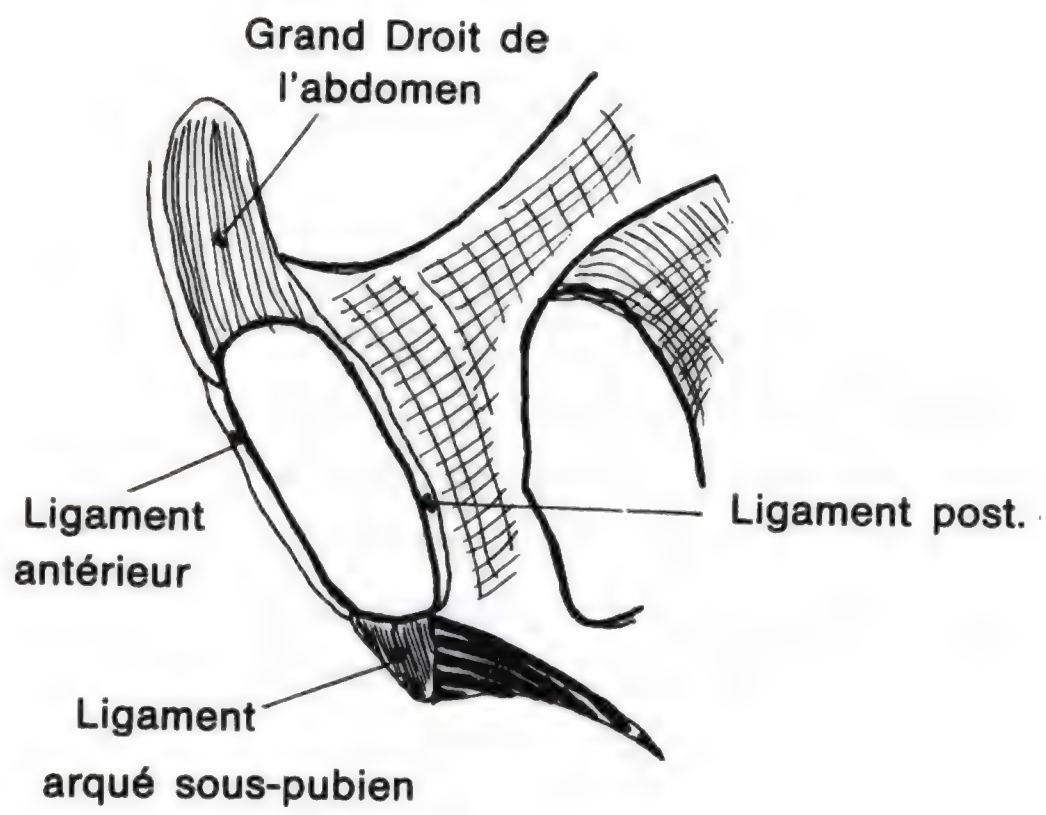

Vue interne

3) **Supérieur :**

Le ligament supérieur est représenté par une bandelette fibreuse de coloration jaunâtre, qui s'étend horizontalement d'un pubis à l'autre en passant au-dessus de l'interligne articulaire. Inférieurement, il se confond avec la partie la plus élevée du fibro-cartilage interosseux. Supérieurement, il se continue, sur la ligne médiane, avec la ligne blanche abdominale.

4) **Inférieur :**

Le ligament inférieur encore appelé : ligament sous-pubien, ligament triangulaire, ligament arqué, arcuatum, est constitué par une lame fibreuse très résistante, haute de 10 à 12 mm à sa partie moyenne, située immédiatement au-dessous de la symphyse, qu'elle prolonge en bas et en arrière. Il revêt, dans son ensemble, la forme d'un croissant à concavité postéro-inférieure. Ses deux extrémités s'implantent, à droite et à gauche, sur la partie interne de la branche descendante du pubis. Son bord supérieur, convexe, dirigé du côté de l'articulation, adhère intimement au fibro-cartilage interosseux. Son bord inférieur, concave, en adoucissant l'angle de réunion des deux pubis, forme, entre ces deux os, une arcade régulièrement courbe tournée du côté des ischions : c'est l'arcade pubienne des accoucheurs, autour de laquelle se défléchit la tête du fœtus lors de son dégagement à l'anneau vulvaire.

Il est à remarquer que cette arcade est plus évasée chez la femme que chez l'homme : la corde qui la sous-tend mesure 30 à 35 mm chez la première, 20 à 25 mm, chez l'homme.

C. — **Les axes :**

La symphyse pubienne présente un certain nombre d'axes répondant aux lignes du corps, à la physiologie de la marche, ainsi qu'aux subluxations pubiennes. Ces axes sont le plus souvent ligamentaires, flottants et mobiles.

1° **Un axe vertical :**

Cet axe correspond à la fois à la ligne antérieure du corps et à l'axe vertical sacré.

Il intervient dans les états de ptose comme dans les phénomènes de compression des viscères abdominaux. A ce sujet, il est utile de rappeler l'interdépendance fonctionnelle qui existe entre la ligne antérieure et la ligne centrale de gravité du corps. L'axe vertical sacré et l'axe vertical pubien n'interviennent pas dans les mouvements physiologiques du sacrum et des iliums. Cependant, au même titre que les lésions sacrées spéciales peuvent utiliser l'axe vertical sacré, les subluxations pubiennes atypiques peuvent utiliser l'axe vertical pubien :

- Antérieure ou ventrale ;
- Postérieure ou Dorsale ;
- Ecartement ;
- Rapprochement.

Soulignons encore que l'axe vertical sacré et l'axe vertical pubien sont tous deux intéressés dans le mécanisme de la « pseudo-rotation du bassin ».

2° **Deux axes obliques :**

Au même titre que la symphyse pubienne possède deux axes obliques correspondant aux deux axes obliques du sacrum, il est intéressant de mentionner que l'utérus possède, lui aussi, deux axes obliques passant au niveau de l'isthme utérin (dextrotorsion, lévotorsion).

3° **L'axe transverse interpubien supérieur :**

Il s'agit d'un axe transversal horizontal passant par les tubercules pubiens et figurant la ligne transverse pubienne. A ce sujet, il est utile de souligner l'interdépendance fonctionnelle qui existe entre la ligne antérieure du corps et la ligne transverse pubienne, toutes deux angulées à 90°.

4° **L'axe transverse moyen :**

Cet axe transversal horizontal passe par les deux branches pubiennes. C'est sur cet axe que s'exercent les mouvements de rotation des ailes iliaques pendant la marche. Cet axe est complémentaire de l'axe transverse inférieur passant par le pôle inférieur des auricules sacrés, responsable des mouvements de rotation iliaque par rapport au sacrum. La physiologie de la marche est influencée, dirigée, et stabilisée par ces deux axes.

5° **L'axe antéro-postérieur :**

Cet axe passe par le milieu de la symphyse pubienne. C'est par rapport à celui-ci que s'organisent les subluxations pubiennes supérieure ou inférieure.

AXES PHYSIOLOGIQUES DE LA SYMPHYSE PUBIENNE (I.A. KAPANDJI)

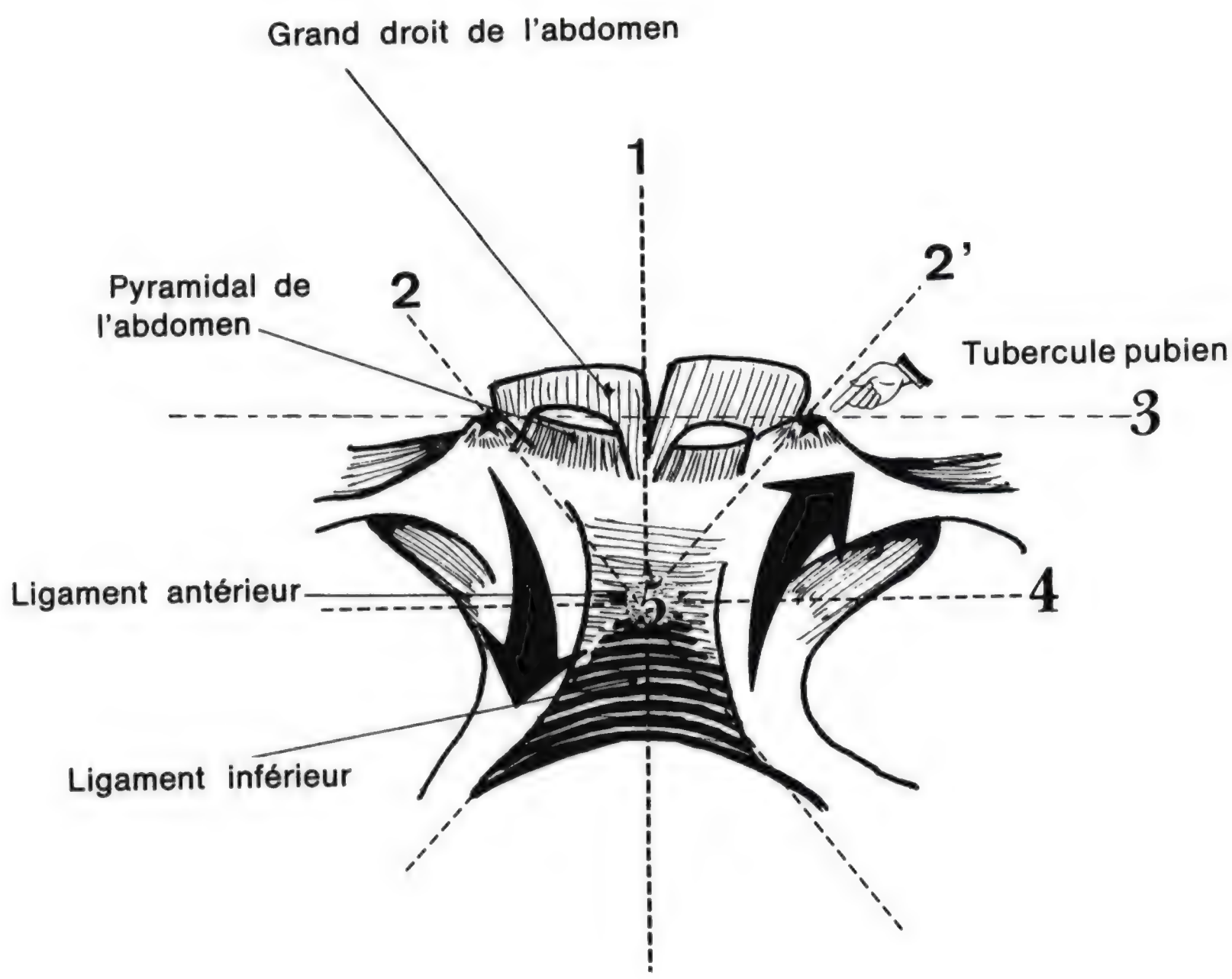

(1) Axe vertical

(2) (2') Axes obliques

(3) Axe transverse supérieur

(4) Axe transverse moyen

(5) Axe antéro-postérieur



CHAPITRE IV

MECANISME DE REPARTITION DU POIDS DU CORPS SUR LA CEINTURE PELVIENNE

A. — **Comme le rappellent P. KAMINA, WEISEL, I.A. KAPANDJI, la transmission du poids du tronc, vers les extrémités inférieures, est conduite au travers du bassin par l'intermédiaire de deux arches :**

1) **L'arche fémoro-sacrée :**

Le poids du corps s'exerce sur l'articulation lombo-sacrée et se transmet ensuite, en parties égales, vers les cavités cotyloïdiennes. A ce niveau, deux éléments de forces restent à considérer :

a) " R " — La résistance du sol au poids du corps transmise par le col du fémur et la tête fémorale ;

b) " P " — La « contre-arche » représentée par les branches pubiennes (racines et corps du pubis), qui permettent d'ancrer la précédente en passant antérieurement d'un acétabulum à celui du côté opposé.

L'interposition des articulations sacro-iliaques et de la symphyse pubienne amoindrit chocs et contusions dans les changements brusques de distribution du poids du corps.

2) **L'arche ischio-sacrée :**

Cette arche est apparente dans la position assise. De la clé de voûte sacrée, le poids du corps est transmis au travers des iliaques jusqu'aux ischions qui supportent ce poids. A ce niveau, un élément de force reste à considérer :

" I " — La contre-arche représentée par les branches ischiatiques, les branches descendantes et les corps pubiens.

Le sacrum représente la base de la colonne vertébrale et les articulations sacro-iliaques figurent les bases des deux ailes iliaques. Les ailes iliaques, à partir de leur base, décrivent une courbe jusqu'à la convergence pubienne. Ce sont de puissants et rigides leviers qui ont beaucoup à faire avec la stabilité ou l'instabilité articulaire de leur « articulation-base ».

TRANSMISSION DU POIDS DU TRONC (I.A. KAPANDJI)

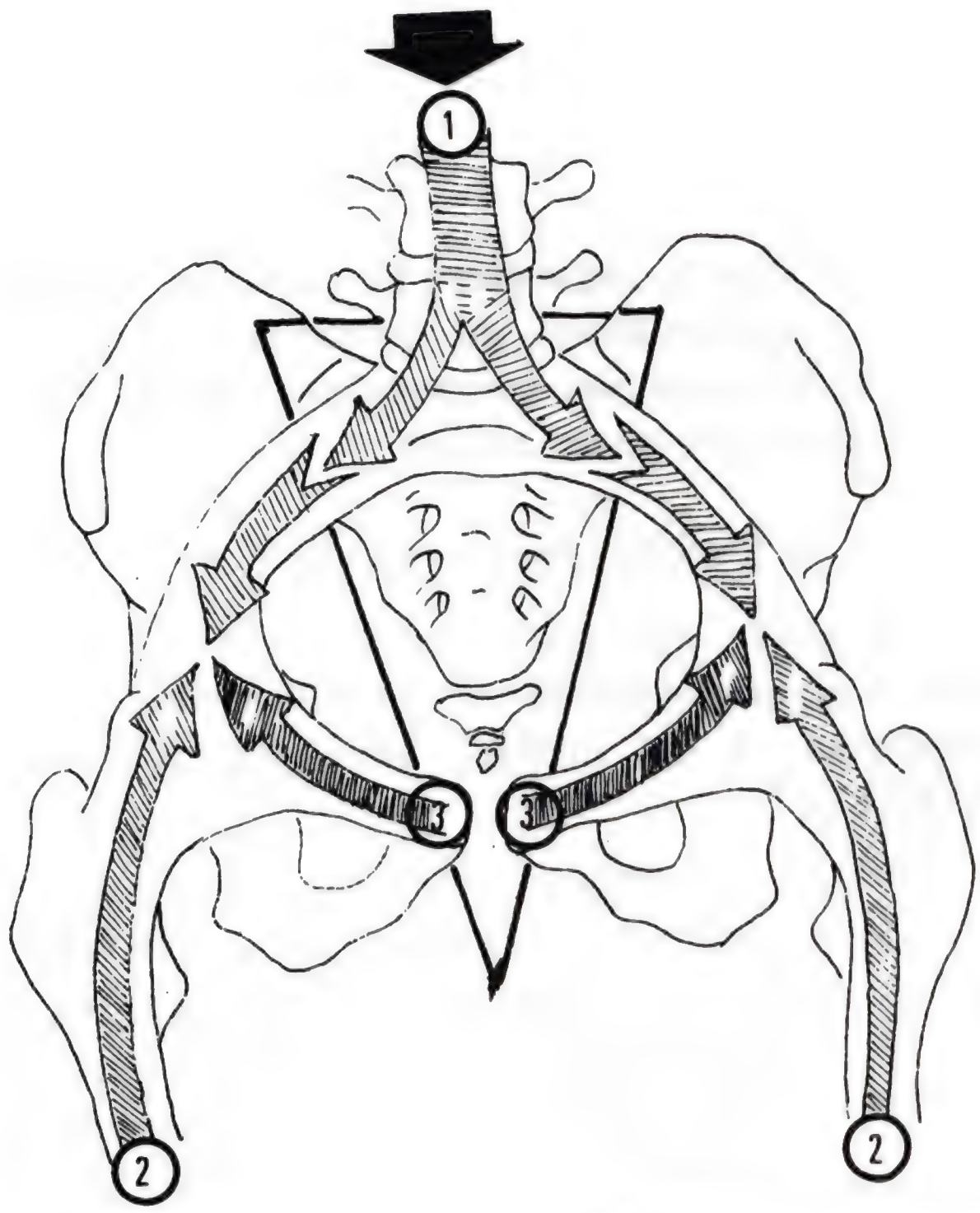

1 Arche fémoro-sacrée

2 Résistance du sol

3 Contre arche pubienne

4 Arche ischio-sacrée

Position assise

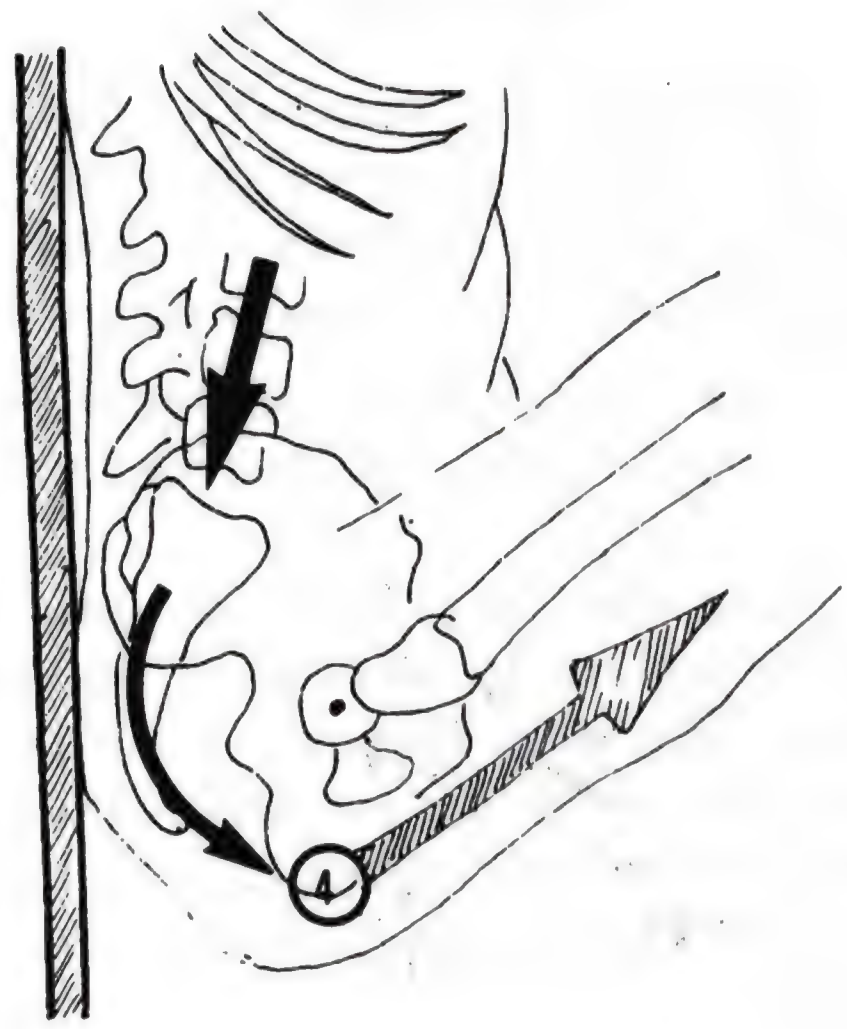

TRANSMISSION DU POIDS DU TRONC SUR LA CHARNIÈRE LOMBO-SACRÉE

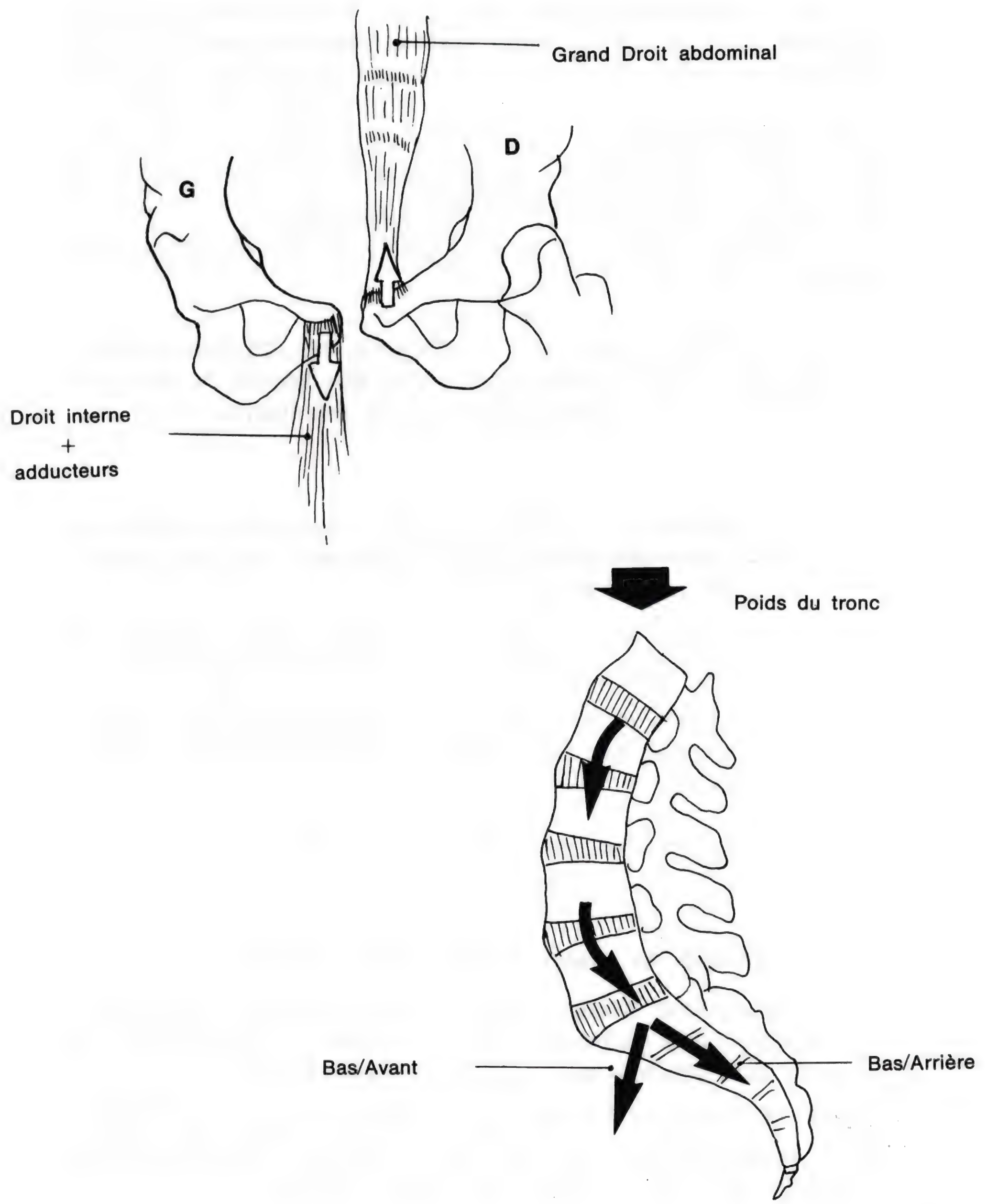

Les ailes iliaques sont de puissants leviers. Une subluxation pubienne supérieure ou inférieure (axe antéro-postérieur) est à même de se répercuter sur l'articulation sacro-iliaque homologue. Cependant, l'inverse n'est pas vrai car les axes de mouvements utilisés sont différents.

La majorité des lésions iliaques en rotation (axe transverse inférieur) sont le plus souvent bien compensées par la faculté d'adaptation particulière de la contexture anatomique pubienne.

Il suffit que tirent :

- à droite : le grand droit abdominal,
- à gauche : le droit interne et les adducteurs,

d'une manière synchrone et brusque pour que la disjonction pubienne puisse se produire.

Ces puissants leviers sont, à juste titre, des indicateurs précis de subluxation sacro-iliaque et, en outre, des leviers de réduction importants pour la « normalisation du jeu articulaire ».

B. — **La transmission du poids du tronc s'applique, tout d'abord, sur la charnière lombo-sacrée et s'exerce dans deux directions en même temps :**

1) En bas et en avant pour la base sacrée, retenue par les ligaments sacro-iliaques et sacro-sciatiques.

2) En bas et en arrière, pour cette même base sacrée, retenue par les ligaments sacro-iliaques et lombo-sacrés.

Tout ceci, en fonction de la lordose lombaire.

C. — **Adaptation du bassin dans la station bipède :**

Classiquement, lorsque le sujet est assis, le sacrum est presque vertical. Debout, il se trouve incliné en avant. L'inclinaison de ce « double coin pointu » en avant est compensée par :

- La traction et la tension des ligaments sacro-iliaques postérieurs.
- Le resserrement de ce « coin sacré » par les ailes iliaques de bas en haut, et en arrière de l'axe de rotation.

Lorsque la colonne vertébrale subit et supporte un poids X, la ceinture pelvienne se resserre, l'organisme referme donc ses limites anatomiques et, bien que les articulations sacro-iliaques soient verticales, rien ne se produit à leur niveau.

Ceci explique que les lésions se produisent plus volontiers :

- Lorsque la ceinture pelvienne est relâchée (tronc en flexion) ;
- Lorsque le poids surajouté est fautif.

Dans la flexion du buste en avant : le levier unité est représenté par la colonne vertébrale et le sacrum, la ceinture pelvienne se relâche, et il suffit d'un mouvement « de torsion » autour d'un axe vertical pour qu'une restriction de mobilité apparaisse.

CHAPITRE V

L'ARTICULATION SACRO-ILIAQUE

A. — Dénomination :

1) Primitivement :

L'articulation sacro-iliaque a été appelée DIARTHRO-AMPHIARTHROSE ; appellation prouvée par le revêtement fibro-cartilagineux des surfaces articulaires et, surtout chez le fœtus, par l'existence de faisceaux ligamenteux intra-articulaires reliant les surfaces articulaires entre elles.

2) Secondairement :

Ces tractus disparaissent et l'articulation prend les caractères d'une DIARTHROSE.

— S'il fallait la classer dans l'un des six genres de diarthroses, il faudrait, comme DIEULAFE, en faire une condylienne (référence PATURET).

— Les surfaces articulaires sont, en effet, l'une concave, l'autre convexe, et taillées en segment d'ellipsoïde dont le grand axe est incurvé dans le même sens que la surface articulaire.

B. — Surfaces articulaires :

— Ce sont les surfaces auriculaires du sacrum et de l'os coxal. Elles sont appelées « auriculaires » parce qu'elles ressemblent au pavillon de l'oreille.

— En accord avec KIMBERLEY, SUTHERLAND, MAGOUN, MITCHELL, LIPPINCOTT, nous diviserons la facette auriculaire en trois parties :

a) **Auriculaire supérieure :** le court bras du « L » auriculaire. // à la base sacrée

b) **Auriculaire inférieure :** le long bras du « L » auriculaire. // à pa aut. sacrum.

SURFACE AURICULAIRE

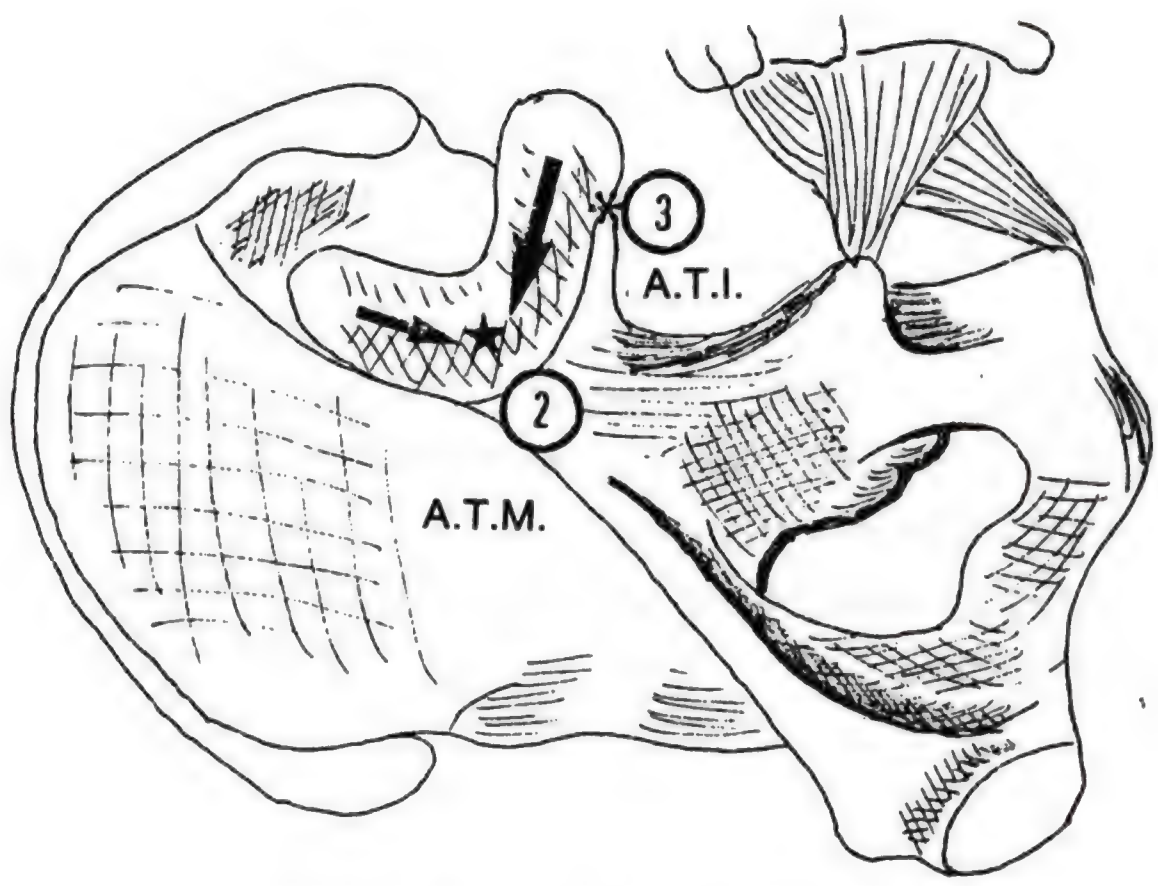

ILIAQUE EN A PROCUBITUS

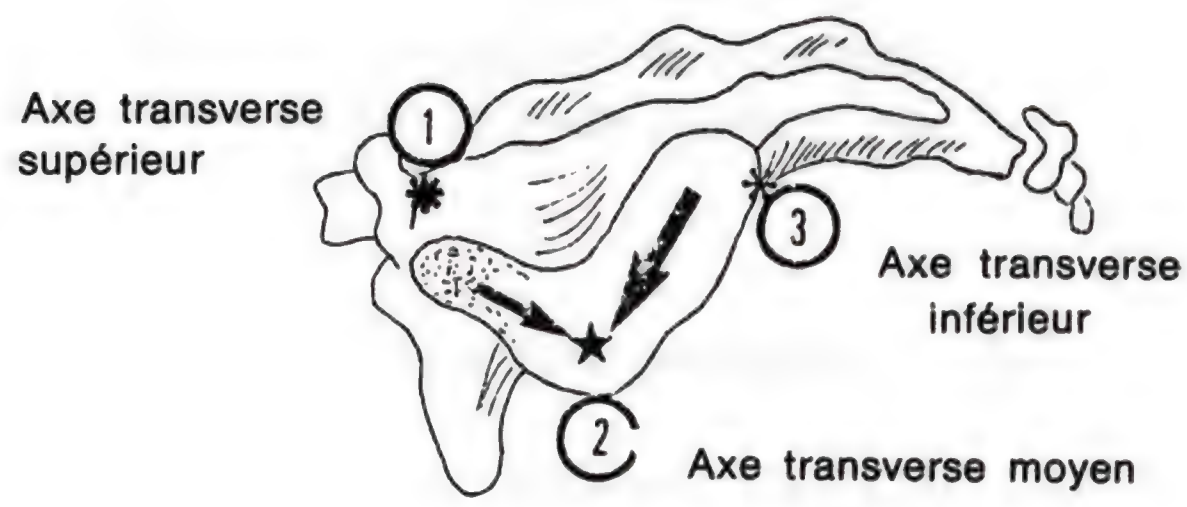

B

SACRUM EN PROCUBITUS

A & B

Vues de l'articulation sacro-iliaque montrant à la fois les relations sacrée et iliaque des « bras auriculaires » et les axes de mouvement lorsque le sujet est en procubitus.

SURFACE AURICULAIRE

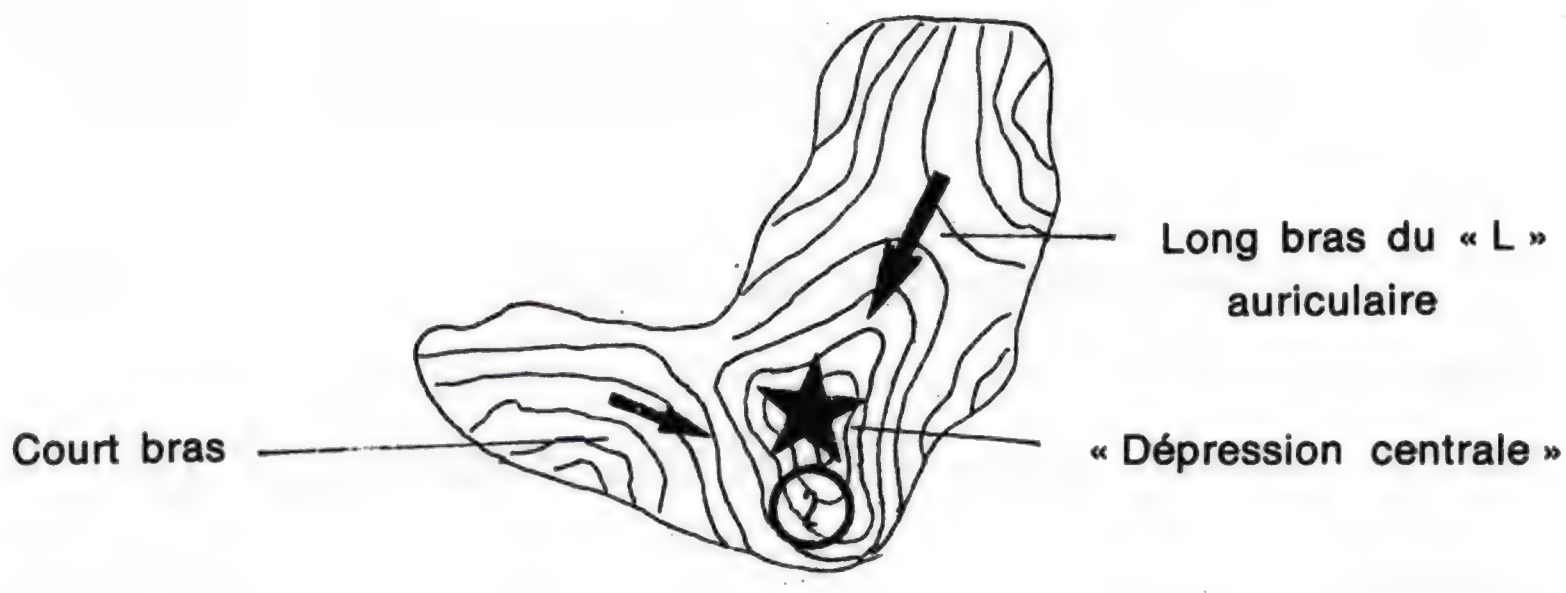

C RELEVE CARTOGRAPHIQUE

d'après WEISEL

C Relevé cartographique de l'auricule sacré d'après WEISEL montrant la « dépression centrale » se situant à la jonction des deux bras du « L » auriculaire :

- Le long bras,
- Le court bras.

Il est à noter que dans le mouvement physiologique de torsion sacrée, la base sacrée s'antériorise d'un côté sur le « court bras », et l'apex, du côté opposé, se postériorise sur le « long bras » du « L » auriculaire.

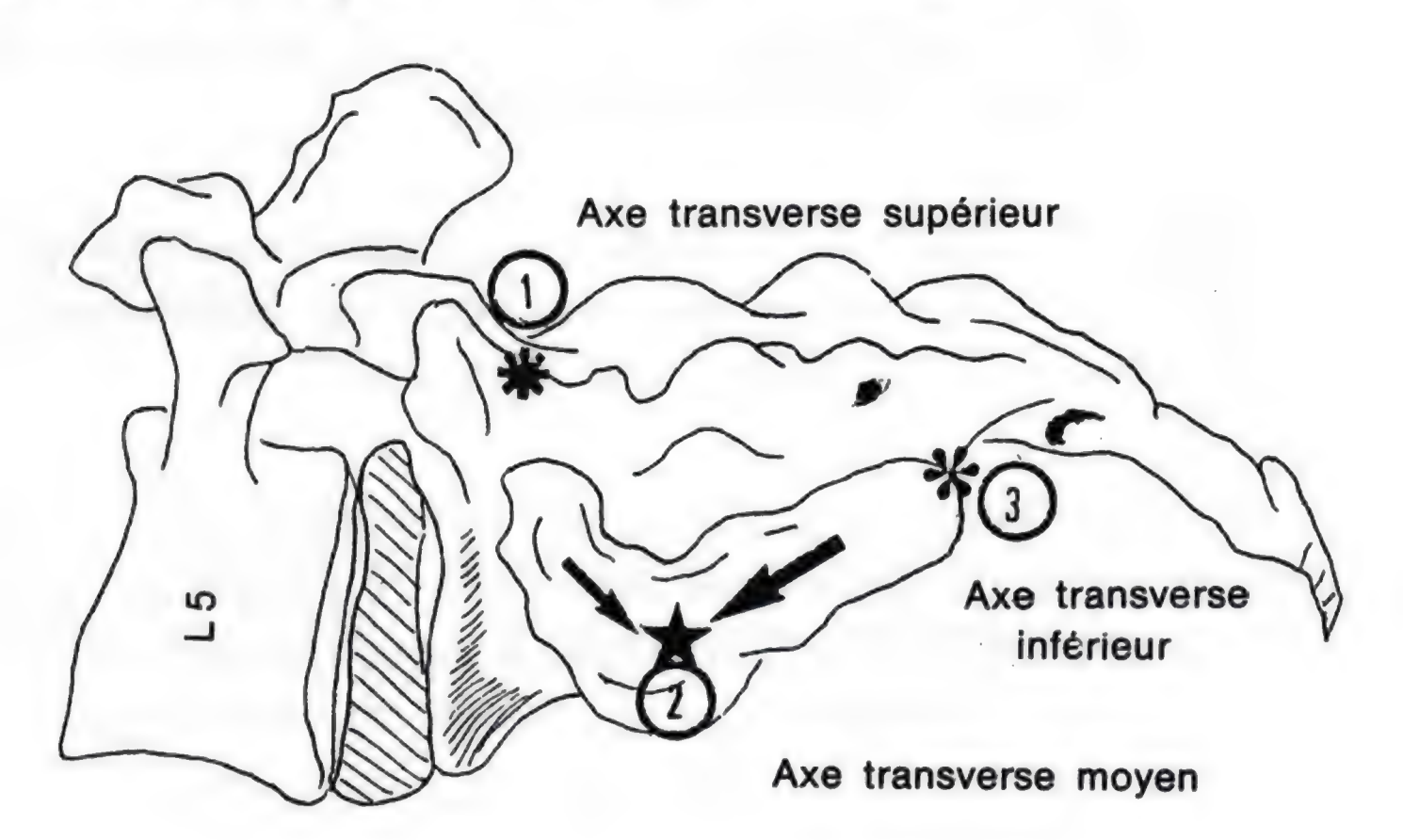

D

SACRUM ET L5 EN PROCUBITUS (I.A. KAPANDJI)

D Relations « sacrum-L5 lorsque le sujet est en procubitus.

c) **L'isthme auriculaire :** où se situent les points pivots de l'axe transverse moyen qui permet au sacrum la flexion-extension mécanique.

1) **Surface auriculaire du sacrum :**

— **Située :**

dans le segment supérieur des faces latérales de l'os.

— **Creusée :**

d'une dépression elliptique, arquée en forme de croissant à concavité postéro-supérieure, dont le centre serait représenté par le premier tubercule conjugué (ROUVIERE : le premier et le deuxième), et dans laquelle concavité déborde la première fosse criblée.

— **Conformée :**

en rail creux, concave, ou en forme de segment de gouttière circulaire ; gouttière qui serait bordée par deux bourrelets convexes. La surface auriculaire sacrée représente un « L » qui se décompose en :

- un grand bras (auriculaire inférieur) ;
- un court bras (auriculaire supérieur) ;
- une dépression à la jonction des deux branches du « L » (isthme auriculaire).

C'est au niveau de ce pivot que passe l'axe transverse moyen sur lequel se produit les mouvements antéro-postérieurs du sacrum par rapport aux ailes iliaques.

Cette dépression centrale a été mise en évidence par WEISEL. Nous pouvons noter que dans le mouvement physiologique de torsion sacrée, sur axe oblique, la base sacrée s'antériorise d'un côté sur le « court bras », et l'apex du côté opposé, se postériorise sur le « long bras » du « L » auriculaire.

Parfois, la surface auriculaire du sacrum est atypiquement convexe, ce qui peut donner lieu, dans la pathologie ostéopathique, aux subluxations iliaques :

- OUT-FLARE : iliaque en latéralité en dehors ;
- IN-FLARE : iliaque en latéralité en dedans.

— **Direction :**

L'auricule sacré regarde en dehors et un peu en arrière dans son ensemble.

— **Capsule :**

La surface articulaire sacrée est entourée d'une rainure où s'insère la capsule de l'articulation.

— La facette articulaire du sacrum est plus longue que sa correspondante de l'os iliaque.

2) **Surface auriculaire de l'iliaque :**

— **Située :**

à peu près dans le 1/5e postéro-inférieur de la partie supérieure de la face interne de l'iliaque ; au-dessus de la ligne innominée (c'est-à-dire, dans le 1/5e postéro-inférieur de la fosse iliaque interne).

— **Forme :**

Convexe, mais de même configuration que la surface articulaire sacrée ; c'est-à-dire, en forme de croissant ou d'équerre à concavité postéro-supérieure, présentant une branche supérieure oblique en bas et en avant, et une branche inférieure oblique en bas et en arrière.

La facette articulaire de l'os iliaque est plus large que sa correspondante du sacrum.

— **Conformée :**

en rail plein, qui s'encastre dans l'auricule sacré. Ce rail ou renflement iliaque est circonscrit par des sillons qui répondent aux bourrelets bordant la gouttière de la surface auriculaire sacrée.

La surface auriculaire iliaque est représentée par un « L » qui se décompose en :

- un grand bras (auriculaire inférieur) ;
- un court bras (auriculaire supérieur) ;
- un pivot à la jonction des deux branches du « L » (isthme auriculaire).

pte de Weisel. (saillie)

C'est au niveau de ce pivot que passe l'axe transverse moyen qui permet les mouvements de rotation du sacrum par rapport aux ailes iliaques.

— **Direction :**

La surface articulaire de l'iliaque regarde dans son ensemble en dedans et un peu en avant.

— **Capsule :**

La capsule s'insère près du revêtement cartilagineux.

C. — **Cartilage :**

Les deux surfaces articulaires en présence sont recouvertes d'un revêtement mince dont la couche profonde est cartilagineuse et dont la couche superficielle est fibro-cartilagineuse.

D. — **Synoviale :**

L'articulation sacro-iliaque, en dépit des assertions de certains auteurs, possède une véritable synoviale ; mais cette synoviale est bien peu étendue. Elle revêt, ici comme ailleurs, la face interne de la capsule articulaire et, de ce fait, ses dimensions transversales se trouvent pour ainsi dire réduites à celles de l'interligne articulaire. Elle envoie vers la cavité de l'article un certain nombre de replis ou franges destinés à combler les vides qui séparent çà et là au voisinage de leur pourtour, les deux surfaces cartilagineuses.

E. — **Rapports :**

L'articulation sacro-iliaque est recouverte,

- sur sa face dorsale : par la masse sacro-lombaire ;
- sa face pelvienne : répond au psoas-iliaque, aux vaisseaux iliaques externes et internes, au muscle pyramidal du bassin, aux deux plexus lombaire et sacré ;
- son extrémité supérieure est en rapport avec le muscle carré des lombes ;
- son extrémité inférieure répond à la partie la plus élevée de la grande échancrure sciatique et, là, présente des rapports plus ou moins intimes avec le paquet vasculo-nerveux (vaisseaux et nerf fessiers supérieurs), qui, à travers cette échancrure, passe du bassin dans la région fessière.

E. — **Artères :**

Les artères destinées à l'articulation sacro-iliaque proviennent :

a) pour sa partie antérieure et supérieure, de l'artère ilio-lombaire ;

b) pour sa partie antérieure et inférieure, de l'artère sacrée latérale ;

c) pour sa partie inférieure, de l'artère fessière ;

d) pour sa partie postérieure, des rameaux qui émergent des deux ou trois premiers trous sacrés postérieurs.

G. — **Nerfs :**

Les nerfs émanent des branches postérieures des deux premiers nerfs sacrés, du fessier supérieur au moment où il sort du bassin par la grande échancrure sciatique, du plexus sacré lui-même et peut-être aussi (d'après HILTON) du nerf obturateur, branche du plexus lombaire.

H. — **Variations des axes des facettes articulaires sacro-iliaques :**

Toute normalisation devant respecter l'axe des facettes articulaires, l'Ostéopathe doit s'adapter à chaque morphologie individuelle.

Trois grandes variétés peuvent exister d'après H. I. MAGOUN et Fred L. MITCHELL :

1) Axes des deux surfaces articulaires CONVERGENTS ;

2) Axes des deux surfaces articulaires DIVERGENTS ;

3) Axes des deux surfaces articulaires PARALLELES.

I. — **Capsule :**

Elle est confondue dans presque toute son étendue avec les ligaments antérieur et postérieur de l'articulation.

J. — **Les ligaments :**

1) **Les ligaments proches :**

— Le ligament sacro-iliaque antérieur ;

— Le ligament sacro-iliaque postérieur ;

— Le ligament ilio-lombaire.

VARIATIONS DES AXES DES FACETTES AURICULAIRES SACREES

(Selon Fred L. MITCHELL)

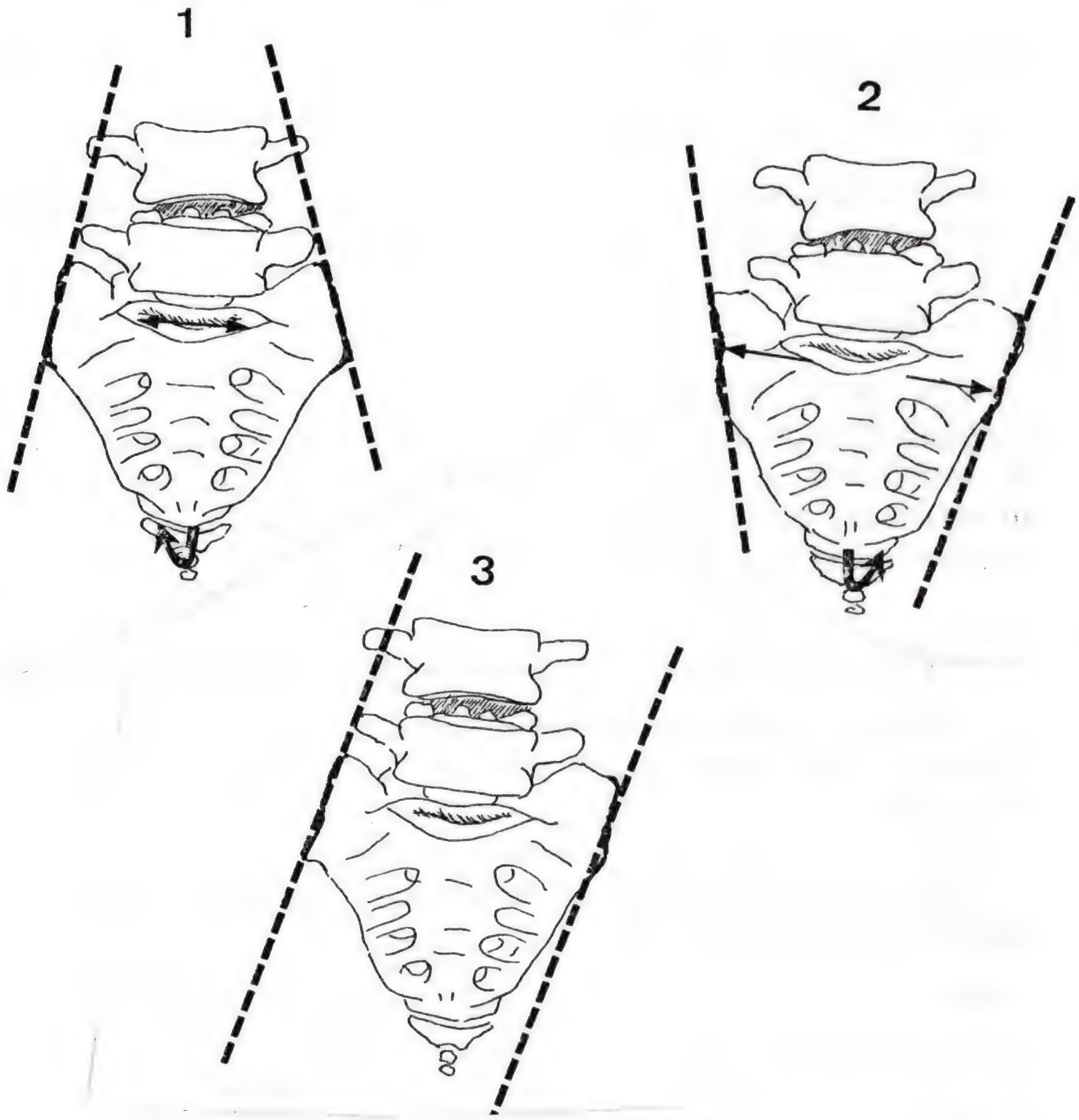

1 La face postérieure de S1 est moins large que sa face antérieure.

L'apex sacré, en forme de coin, est tourné vers le haut.

2 La face postérieure du sacrum est plus large que sa face antérieure.

La face postérieure de S2 est plus large que sa face antérieure.

La face postérieure de S3 est moins large que sa face antérieure.

L'apex sacré, en forme de coin, est tourné vers le bas.

3 Ce schéma représente la combinaison des deux précédents.

2) **Les ligaments à distance :**

— Le grand ligament sacro-sciatique ;

— Le petit ligament sacro-sciatique.

3) **La symphyse pubienne :**

considérée par POSTH comme le véritable ligament antérieur des articulations sacro-iliaques.

K. — **Les muscles :**

Le muscle est l'activateur essentiel du mouvement iliaque.

Trente-six muscles s'attachent sur l'aile iliaque dont huit seulement sur le sacrum.

Lorsque survient une contracture musculaire, il est indispensable de prendre en considération les modifications aponévrotiques. La longueur et la force du muscle sont fonction de son fascia et l'harmonie myo-fascia bilatérale est capitale.

1) **Le grand fessier et le pyramidal du bassin :**

Ces deux muscles croisent l'articulation sacro-iliaque, en se dirigeant en bas et en dehors :

- l'un en avant : le pyramidal du bassin ;
- l'autre en arrière : le grand fessier.

La résultante de ces deux composantes est représentée :

- à droite : par l'axe oblique droit ;
- à gauche : par l'axe oblique gauche.

Rappelons, à ce sujet, que les axes obliques sur lesquels s'organisent les mouvements de torsion du sacrum vont du pôle supérieur de l'auricule sacré d'un côté au pôle inférieur de l'auricule sacré sur le côté opposé.

Dans la physiologie de la marche, le sacrum se meut sur ses axes obliques sous l'impulsion du grand fessier et du pyramidal du bassin. Le sacrum passe d'un axe oblique sur l'autre, lors de la marche, en fonction de la répartition du poids du corps.

ROLES DU GRAND FESSIER ET DU PYRAMIDAL DU BASSIN

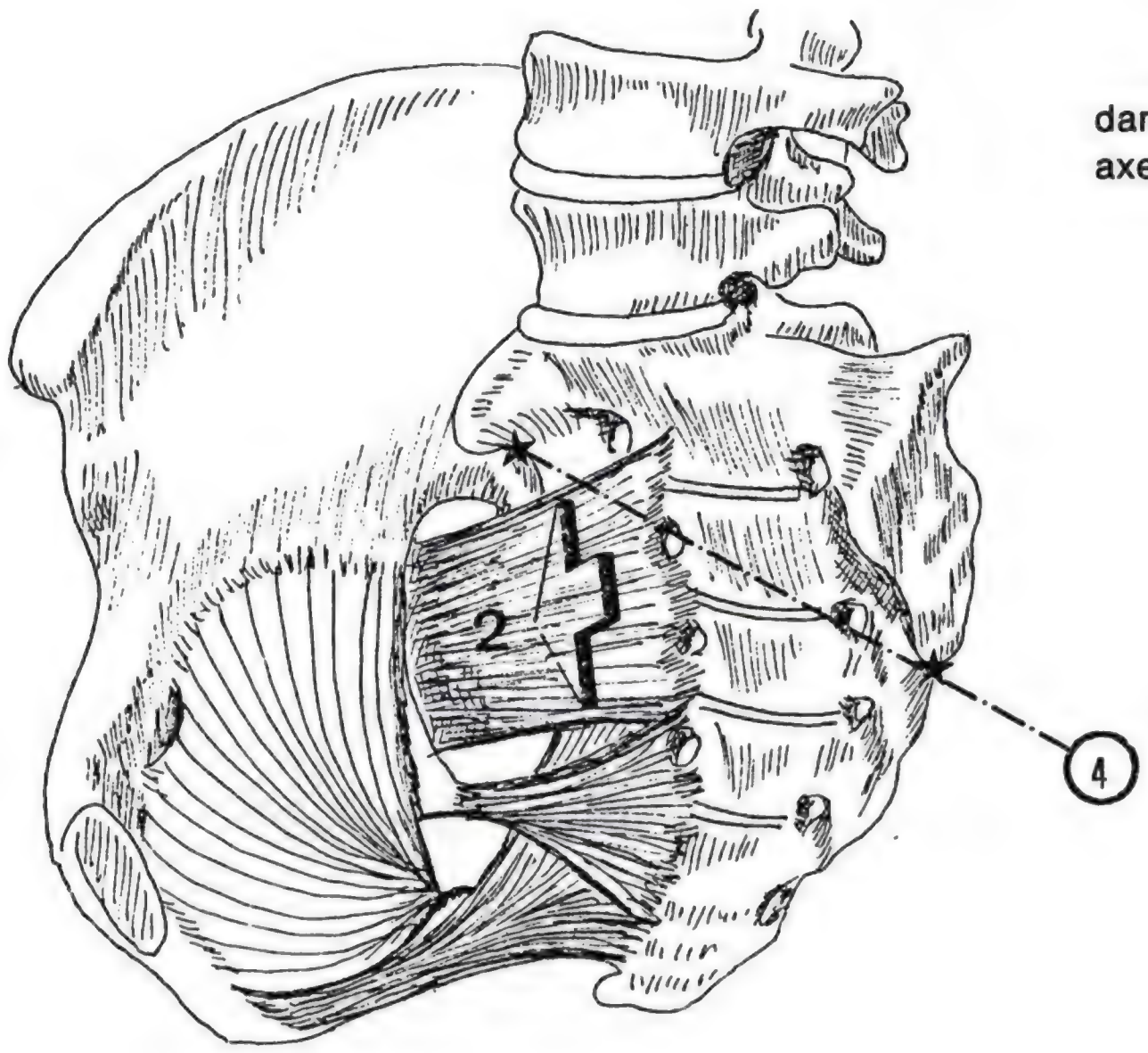

dans le maintien et l'établissement des deux axes obliques de torsion mécanique du sacrum

(P. KAMINA)

PYRAMIDAL DU BASSIN

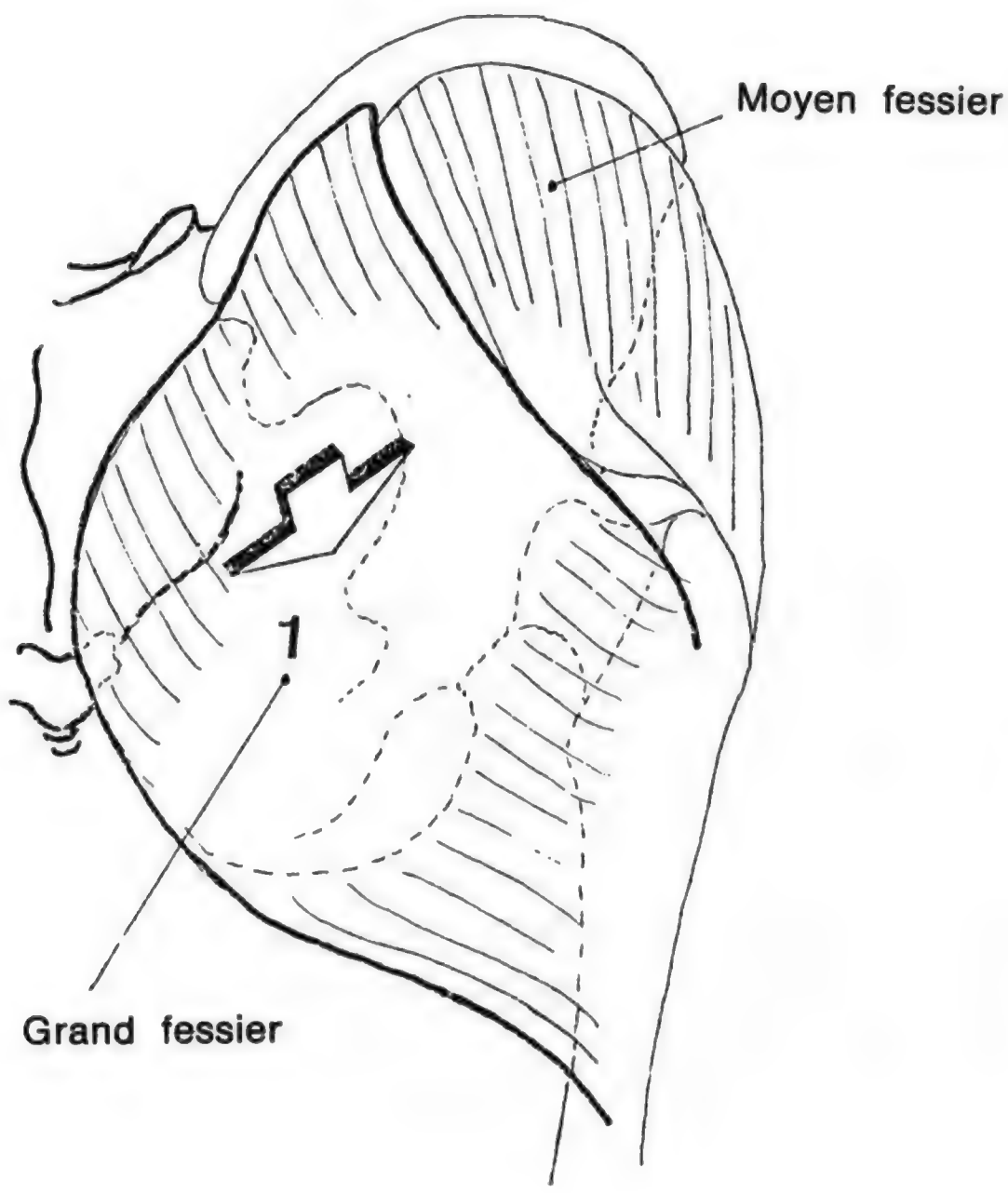

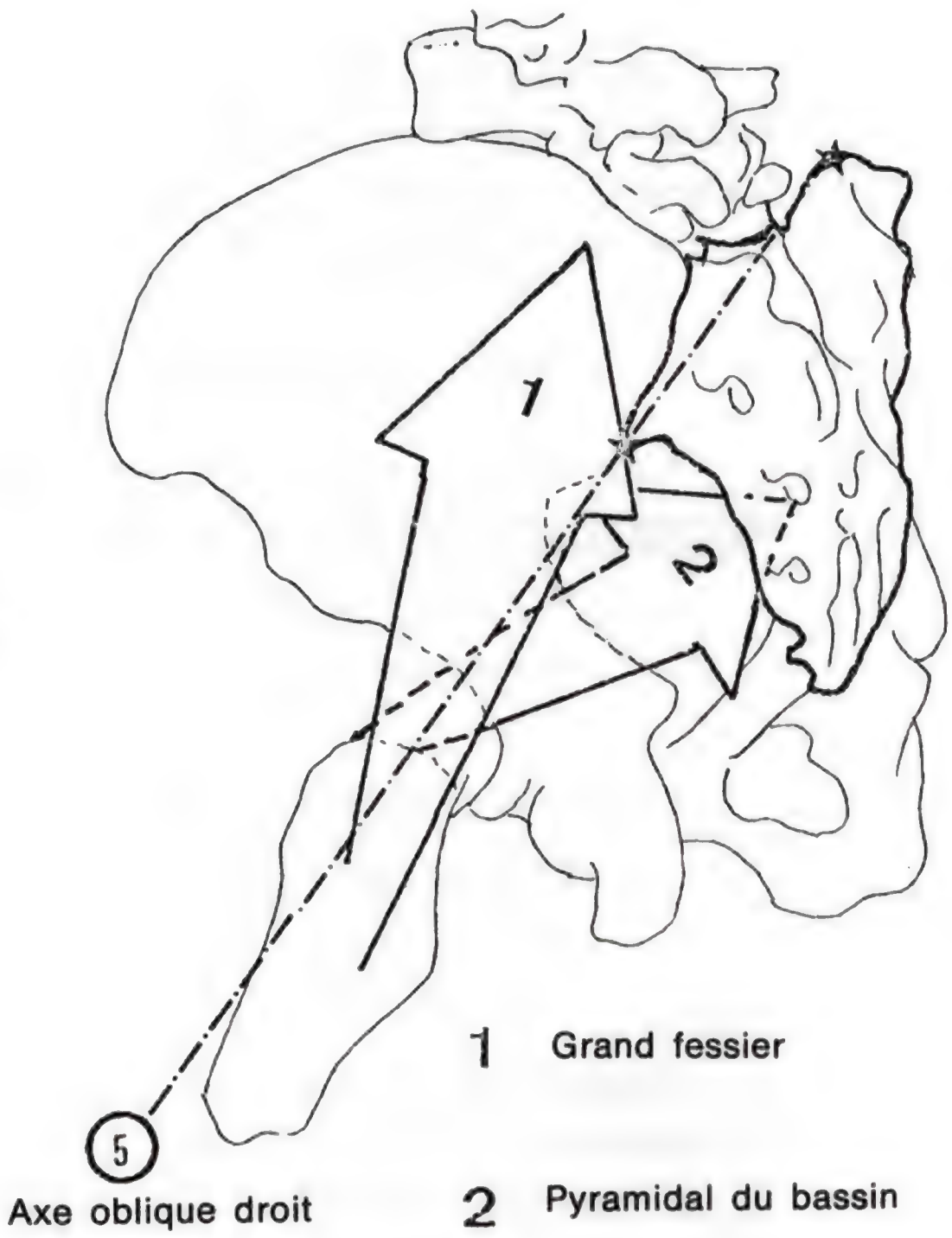

L'axe oblique droit représente la résultante des deux composantes musculaires.

Lorsque le sacrum utilise l'axe oblique gauche, nous assistons à une contraction de ces deux muscles à gauche, et inversement sur l'axe oblique droit.

Le grand fessier et le pyramidal du bassin jouent un rôle capital dans l'établissement et le maintien des axes obliques.

2) **Le pyramidal du bassin :**

— De par ses insertions sacrées (S2/S3), sa forme triangulaire, sa direction en bas et en dehors, et sa situation antérieure, le pyramidal du bassin a une action immédiate et stabilisatrice sur l'articulation sacro-iliaque.

— **La rotation externe du pied**, lorsque le sujet est en décubitus dorsal, peut être symptomatique :

- soit d'une **lésion** iliaque antérieure avec fausse jambe longue homologue ;
- soit d'un **phénomène lésionnel** du muscle pyramidal du même côté, avec fausse jambe courte, sans pour autant qu'existe nécessairement une lésion iliaque postérieure ;
- soit d'une lésion en rotation coxo-fémorale.

— **Lorsque le pyramidal du bassin a son point fixe sur le sacrum,** sa contraction unilatérale amène l'articulation coxo-fémorale en rotation externe. Le pied est éversé et offre une résistance plus importante en rotation interne par rapport au côté opposé.

— **Lorsque le pyramidal du bassin a son point fixe sur le fémur,** sa contraction unilatérale incite le sacrum à faire un mouvement de torsion sur son axe oblique : la base sacrée se meut en avant et en bas du côté de la tension pyramidale, pendant que l'apex sacré, du côté opposé, se déplace en arrière et en bas.

— **Dans la physiologie de la marche** : le sacrum ne se comporte pas comme un corps immobile. Il passe d'un axe oblique sur l'autre en fonction de la répartition des pressions du poids du corps. Il effectue un mouvement giroscopique en parfaite concordance avec l'anatomie des auricules sacrés. A ce sujet, il faut noter que les anomalies de conformation des auricules sacrés ne sont pas rares (Cf. « Lésions ostéopathiques du sacrum »).

PYRAMIDAL DU BASSIN

★ **Point fixe sacrum :** Rotation externe coxo-fémorale.
Le pied homologue est en rotation externe.
La jambe homologue est courte.
Il n'y a pas de lésion iliaque postérieure.

★ **Point fixe fémoral :** Torsion sacrée sur axe oblique comme dans la marche.

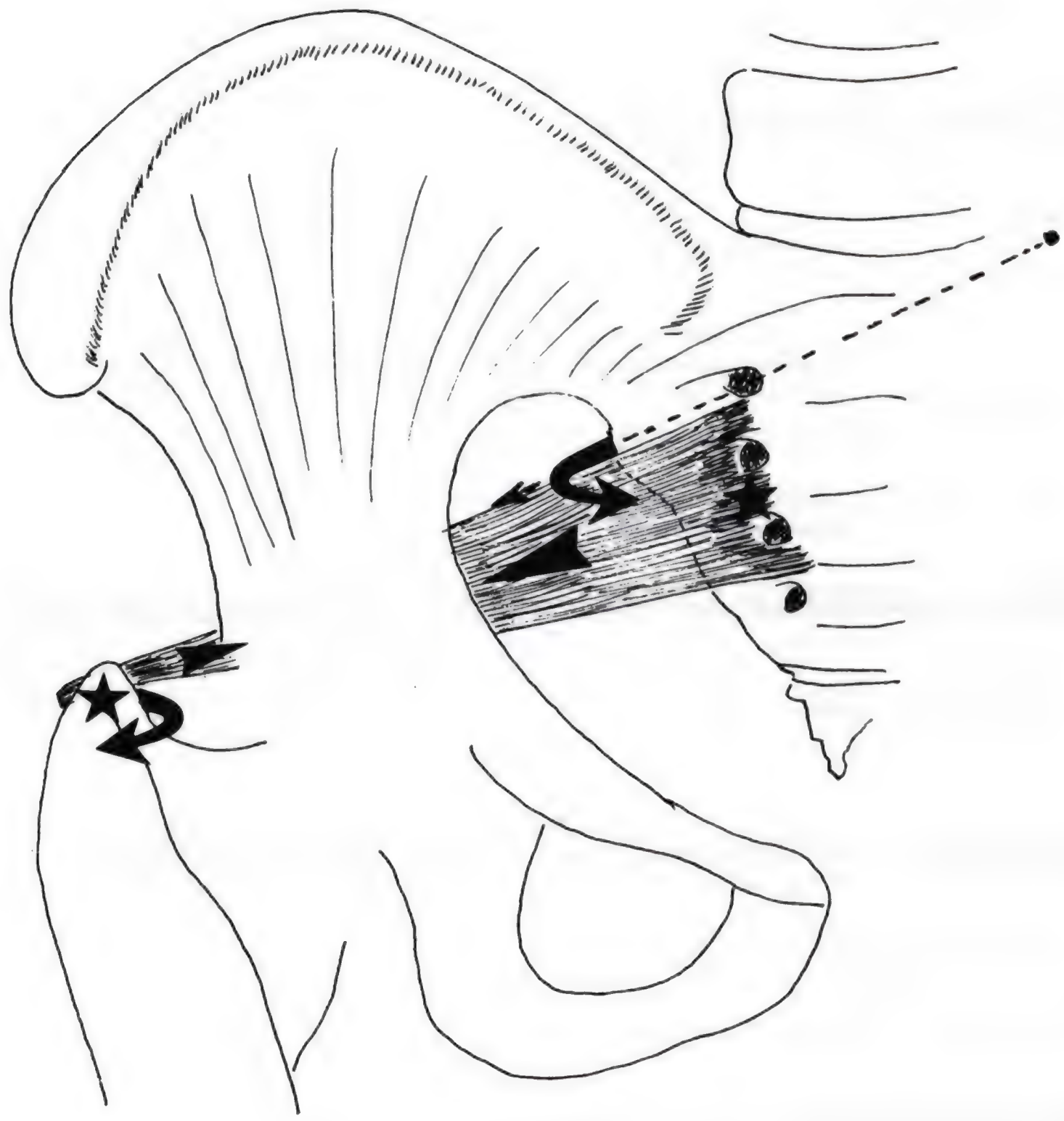

Symptomatologie pyramidale :

- Confusion.
- Migraines.
- Désordres visuels.
- Douleur inguinale.
- Douleur dans la zone du grand trochanter.
- Affaissement plantaire **du même côté.**
- Douleur sacro-iliaque **du côté opposé** au phénomène lésionnel pyramidal.
- La station assise ou couchée est inconfortable au patient ; il est mieux en position debout.
- Douleur sciatique s'arrêtant au genou.
- La jambe courte est **du côté du phénomène lésionnel** pyramidal, mais ne correspond pas à une lésion iliaque postérieure.
- Douleurs inconstantes :

  — à D12 ;

  — à D3/D4 ;

  — à C2 **du côté opposé ;**

  — et quelquefois à C1 **du même côté.**

  A ce sujet, on a pu remarquer qu'en certaines occasions il était nécessaire de corriger d'abord le pyramidal pour pouvoir normaliser ensuite C2, C3.

- Douleurs inconstantes chez la femme dans le molimen cataménial (18e au 28e jour du cycle).

Le phénomène lésionnel pyramidal et le nerf sciatique :

La tension pathologique du pyramidal peut avoir une grande répercussion sur le nerf sciatique :

Le pyramidal peut être traversé 25 fois sur 100, d'après CALORI, soit par le tronc du sciatique, soit par l'une de ses branches. Dans certains cas, l'une des branches de bifurcation du sciatique passe au-dessus du pyramidal.

PYRAMIDAL DU BASSIN ET NERF SCIATIQUE (L. TESTUT)

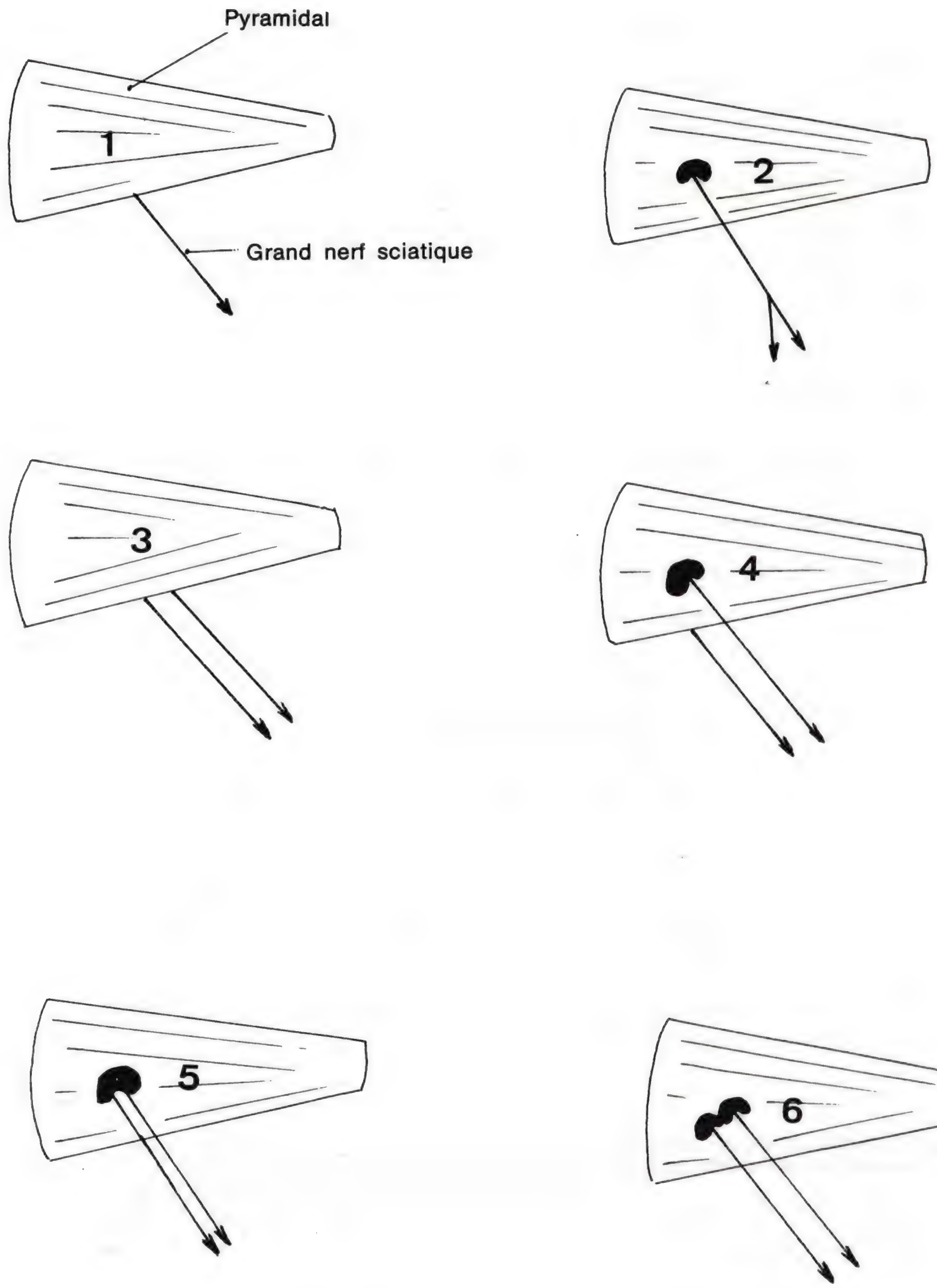

1_. FORME TYPIQUE (80 % des cas). Le sciatique se bifurque à l'angle supérieur du creux poplité.

2_3_4_5_6_. FORMES ATYPIQUES.

Il nous faut rappeler à ce sujet, l'assertion ancienne de ROSENMULLER, à savoir que, chez les peuples du Nord, le nerf grand sciatique se bifurquerait très haut, tandis que cette bifurcation ne s'effectuerait, chez les peuples méridionaux, que dans le voisinage du creux poplité : une pareille assertion, à priori, attend encore le contrôle des faits.

Le pyramidal du bassin fait partie des muscles pelvi-trochantériens.

Par la grande échancrure sciatique s'échappent du bassin, en même temps que le pyramidal, de nombreux organes qui présentent avec ce muscle, des rapports importants. Ce sont :

a) **Au-dessus du pyramidal :**

Les vaisseaux et le nerf fessiers supérieurs.

b) **Au-dessous du pyramidal :**

Les nerfs grand et petit sciatiques,

Les vaisseaux ischiatiques,

Les vaisseaux et le nerf honteux internes.

Le pyramidal du bassin fait partie des muscles pelvi-trochantériens (artères sacrées, artère fessière) et, de ce fait, joue un rôle dans la lésion circulatoire pelvienne.

Ce système artério-veineux étant branché en dérivation sur celui de l'appareil utéro-ovarien, il sera d'une grande importance en pathologie et en thérapeutique ostéopathique gynécologique.

PYRAMIDAL DU BASSIN ET PLEXUS SACRE

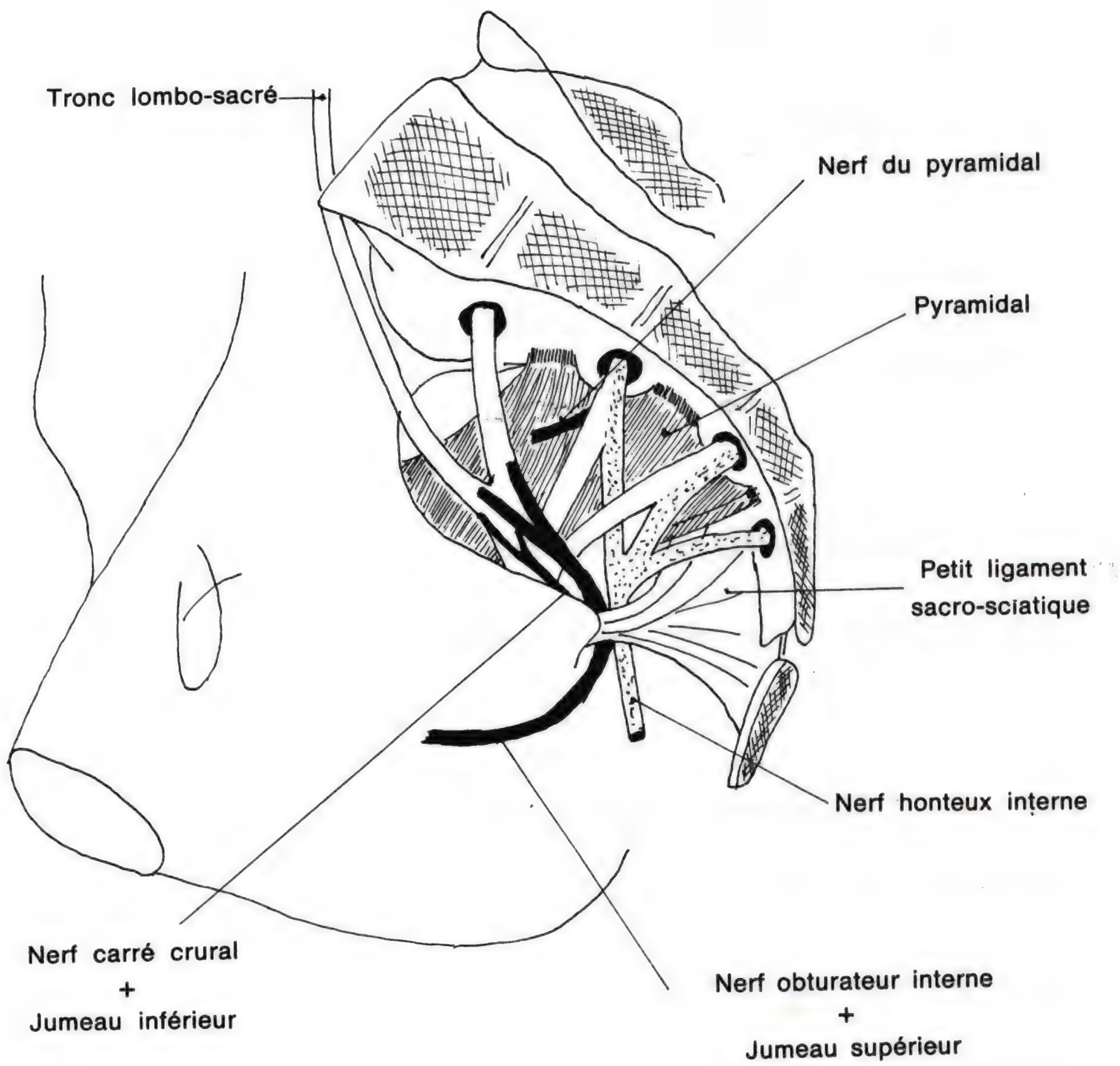

SYSTEME D'APPORT SANGUIN AU PETIT BASSIN ET AU SYSTEME UTERO-OVARIEN

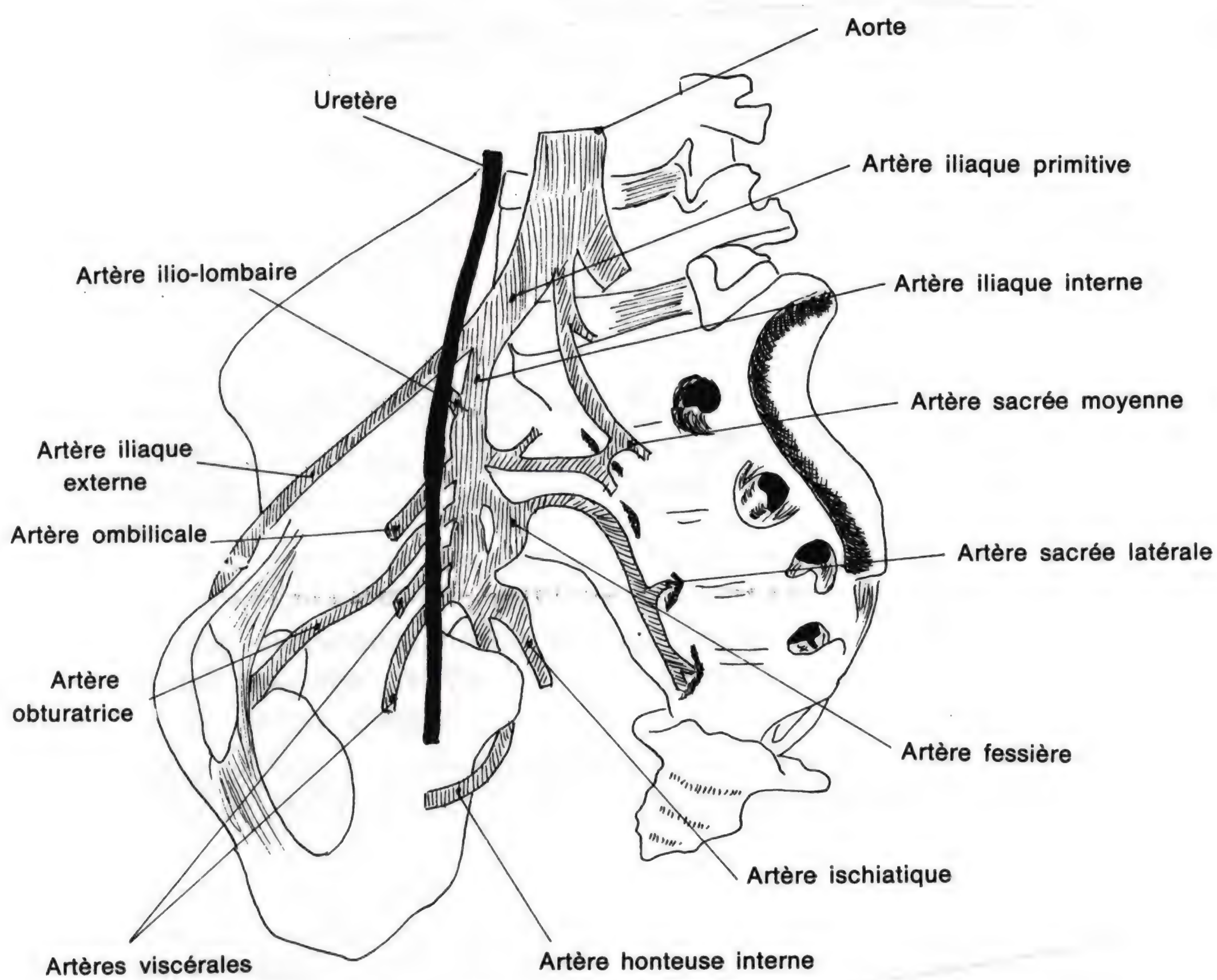

Ces deux artères sont complémentaires puisqu'elles s'anastomosent au niveau de la corne utérine et irriguent le système utéro-ovarien :

1) **L'artère ovarienne :**

Elle prend naissance au niveau de l'aorte abdominale, juste au-dessous de l'artère rénale. Elle se dirige ensuite en bas vers les ovaires et une de ses branches s'anastomosera avec l'utérine.

2) **L'artère utérine :**

Elle trouve son origine sur l'iliaque interne ou artère hypogastrique, au-dessous de l'embranchement de l'artère fessière.

Elle se dirige vers l'utérus qu'elle atteint au niveau du museau de tanche, puis remonte jusqu'à la base où elle se divise en deux branches terminales (trompes, et artère ovarienne).

INFLUENCES DU PYRAMIDAL DU BASSIN ET DE LA MASSE COMMUNE SACRO-LOMBAIRE DANS LA LESION CIRCULATOIRE GYNECOLOGIQUE

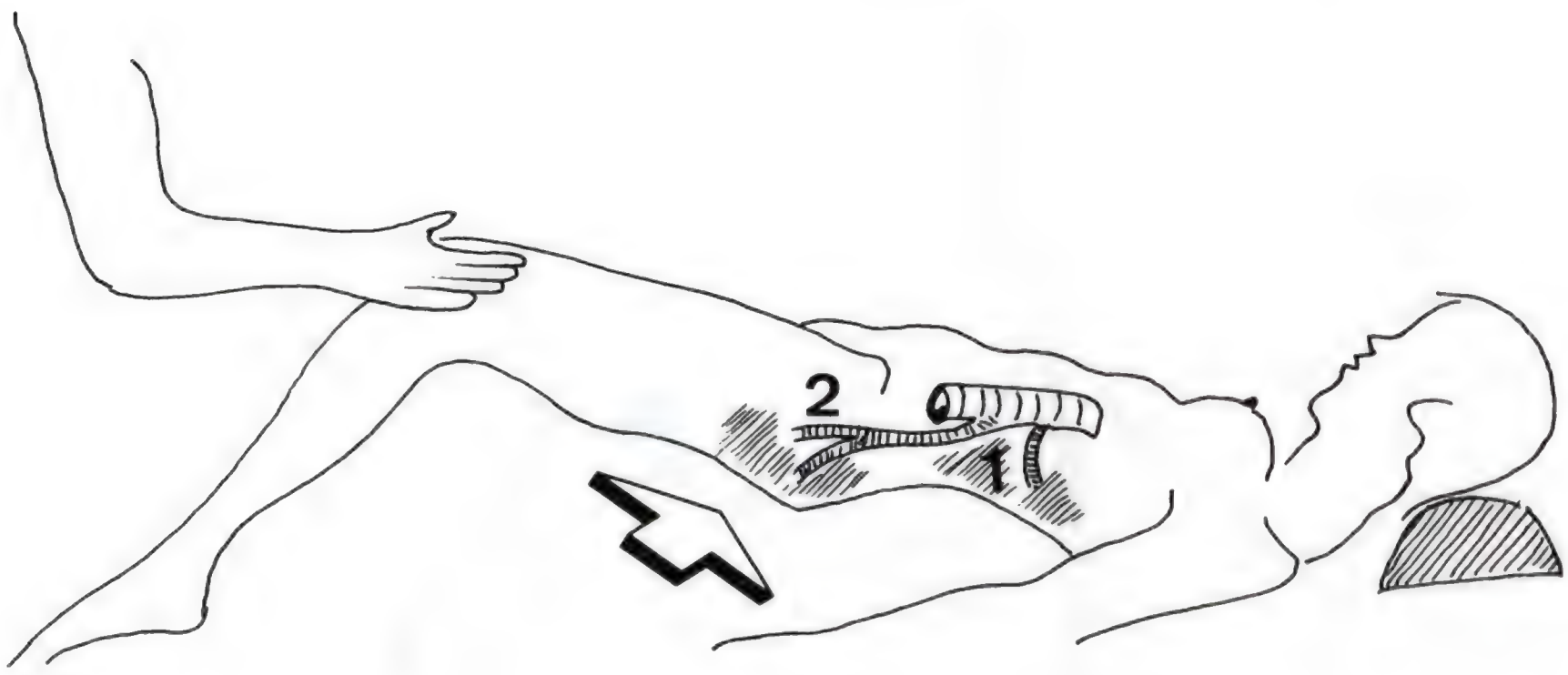

Les mouvements thérapeutiques décongestionnants mis en évidence par Thure BRANDT et H. STAPFER, reposent sur le principe suivant :

A) Un muscle au travail mobilise une quantité 6 à 10 fois supérieure de sang qu'un muscle au repos (loi de CHAUVEAU et MAREY).

B) Il s'agit donc de solliciter les masses musculaires dont les artères et veines nourricières se trouvent branchées en dérivation sur celles du système utéro-ovarien. **La résultante en est une dérivation sanguine,** c'est-à-dire une décongestion capable de se disperser sur les **2 400 m2 de territoire capillaire,** influençant ainsi l'état local, et, par voie de retour, l'état général.

C) Les seuls muscles possédant un système artério-veineux branché en dérivation sur le système utéro-ovarien (artères ovarienne et utérine) sont :

1. — **La masse commune sacro-lombaire** irriguée par les artères lombaires qui prennent leur origine au niveau de l'aorte abdominale et par l'artère ilio-lombaire qui est une branche de l'artère fessière.
2. — **Les muscles pelvi-trochantériens** irrigués par l'artère fessière qui prend sa source dans l'iliaque interne au-dessus de l'utérine et par l'intermédiaire de l'ischiatique au-dessous de l'embranchement de l'utérine.

D) Parmi les muscles pelvi-trochantériens figure **le pyramidal du bassin** (artères sacrées, artère fessière) et, de ce fait, joue un rôle dans la lésion circulatoire pelvienne.

3) **Le muscle psoas-iliaque :**

— Il stabilise antérieurement l'articulation sacro-iliaque.

— Il joue un rôle important dans les états toxiques et dans les lésions lombaires de pseudo-rotation du bassin et de L3.

Quelques caractéristiques anatomiques revêtent un intérêt particulier dans le concept ostéopathique :

a) **La portion psoas :**

- présente son maximum d'épaisseur au croisement de l'articulation sacro-iliaque.
- ne s'attache pas sur L5, mais uniquement de D12 à L4 inclus, ainsi que sur les disques intervertébraux attenants.

b) **La portion iliaque :**

- s'attache également sur le ligament ilio-lombaire du même côté.

c) **Au-devant du psoas iliaque :**

- s'étale une importante aponévrose : « le fascia iliaca ».

— Dans les lésions de pseudo-rotation du bassin, selon la prédominance de la portion psoas ou iliaque, et selon les lois de FRYETTE (F.S.R., E.R.S.), L5 suivra ou ne suivra pas le levier unité représenté par la colonne lombaire.

— Dans la station debout, le muscle psoas-iliaque combine son action à celle des abdominaux et des extenseurs vertébraux et pelvi-cruraux afin d'assurer l'équilibre du tronc sur les hanches. Le psoas-iliaque est un muscle important de la statique du tronc.

— Lorsque ce muscle a son point fixe sur le fémur et qu'il se contracte bilatéralement, cette contraction amène la colonne lombaire en lordose, c'est-à-dire en flexion dans le concept de FRYETTE.

— Lorsque ce muscle a son point fixe sur le fémur et qu'il se contracte unilatéralement : le psoas incline la colonne lombaire de son côté et fait tourner le corps des vertèbres lombaires dans la convexité (mouvement F.S.R. de FRYETTE), c'est-à-dire, du côté opposé et l'iliaque amène l'aile iliaque en avant. L'un comme l'autre agissent sur les articulations sacro-iliaques, et interviennent dans la physiologie de la marche.

— Lors d'une contracture unilatérale du psoas, la concavité vertébrale lombaire se situe du côté du muscle spasmé et le corps des vertèbres lombaires tourne, **en général,** dans la convexité formée (F.S.R.). Cependant, ce n'est pas toujours le cas et l'on peut assister à un mouvement à la fois F.S.R. (rotation dans la convexité) et E.R.S. (rotation dans la concavité) au sein de la même lésion de groupe.

— Au même titre que l'hypophyse est la glande la plus perméable à la toxémie générale, le psoas-iliaque est le muscle le plus sensible aux phénomènes d'auto-intoxications. Ces caractéristiques permettent de comprendre l'existence de lombalgies rebelles ou récidivantes en relation avec des sinusites chroniques, des amygdalites, un état dentaire défectueux (dent morte ou évoluant sans symptomatologie douloureuse...) ou secondaires à une affection virale. Il ne faut pas oublier que le psoas est le lieu électif de collection des abcès secondaires à une infection pleurale ou à un mal de Pott. D'autre part, il faut se souvenir qu'au devant du psoas-iliaque s'étale une importante aponévrose connue sous le nom de « fascia-iliaca ». Sa couche profonde se continue au-dessous de l'arcade fémorale jusqu'à l'insertion du psoas-iliaque sur le petit trochanter. On voit immédiatement comme conséquence d'une pareille disposition anatomique que la collection purulente, dans les abcès aponévrotiques, descendra librement au-dessous de cette arcade et envahira la cuisse jusqu'au petit trochanter, transférant ainsi l'infection de la colonne vers la hanche.

— FRYETTE proclamait qu'une véritable appendicite aiguë ou chronique, au même titre que des troubles ovariens droits ou gauches, pouvaient engendrer un spasme du ou des psoas, à même de ne régresser qu'après suppression de la lésion primaire.

— Lors d'une lésion bilatérale des psoas, une contracture réactionnelle, réflexe, immobilise le sujet en légère flexion antérieure. La courbure lombaire prend alors l'aspect de la courbure dorsale. Rappelons, à ce sujet, que les vertèbres lombaires ont toute latitude pour fléchir en avant mais sont très vite verrouillées en extension. Selon le niveau de participation vertébrale : L2, L3, L4..., le sujet présentera une attitude plus ou moins penchée en avant.

— Dans le concept ostéopathique, le psoas-iliaque présente des rapports importants dans l'abdomen, au niveau de l'arcade crurale et à la cuisse :

Dans l'abdomen :

a) **Le psoas répond :**

- **en avant :**

  au diaphragme,
  au petit psoas,
  au rein,
  aux vaisseaux rénaux,
  à l'uretère,
  aux vaisseaux spermatiques ou utéro-ovariens,
  aux portions verticales du côlon ;

- **en arrière, il repose :**

  sur les apophyses transverses des vertèbres lombaires,
  sur les muscles intertransversaires,
  sur le carré des lombes ;

- **sur son bord interne cheminent :**

  l'artère iliaque externe,
  la veine iliaque externe.

Le psoas est enfin traversé par les différentes branches du plexus lombaire qui émergent de sa surface sur les points les plus divers :

- **en avant :**

  nerf fémoro-cutané,
  nerf génito-crural ;

LE PSOAS-ILIAQUE

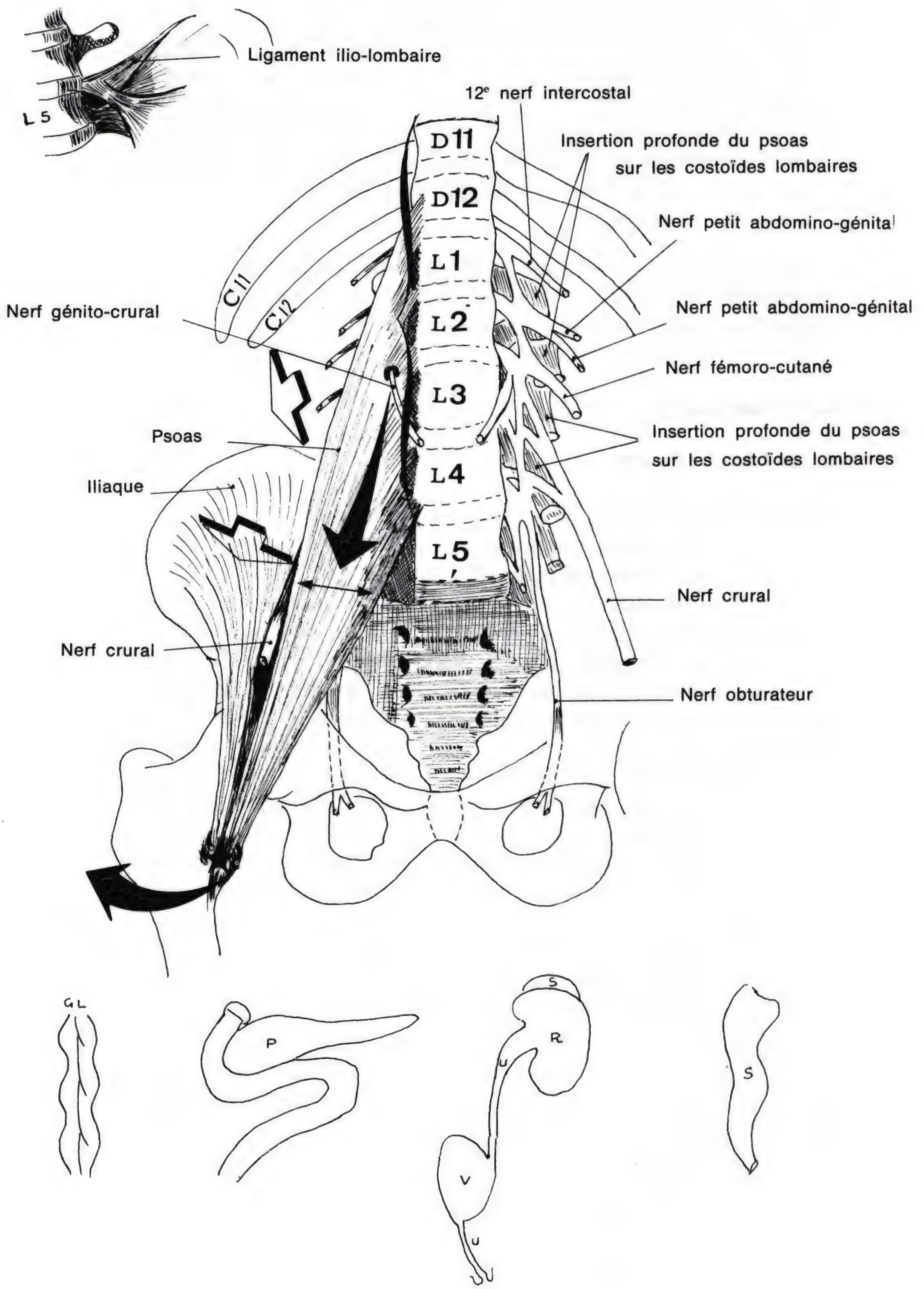

- **en dedans :**
  le tronc lombo-sacré,
  le nerf obturateur ;
- **en dehors :**
  le grand abdomino-génital,
  le petit abdomino-génital,
  le crural.

b) **L'iliaque est en rapport :**

- **par sa face antérieure :**
  avec le cæcum à droite,
  avec l'S iliaque du côlon à gauche ;
- **par sa face postérieure :**
  avec la fosse iliaque interne.

c) **Un sillon :**

Toujours très marqué sépare l'un de l'autre le muscle psoas et le muscle iliaque. Dans le fond de ce sillon chemine le nerf crural.

4) **Le fascia-iliaca** (L. TESTUT) :

Au-devant du psoas iliaque s'étale une des plus importantes aponévrose : l'aponévrose lombo-iliaque, plus connue sous le nom de fascia-iliaca.

Dispositions générales :

Cette aponévrose occupe transversalement toute la largeur de la fosse iliaque interne et s'étend en hauteur depuis l'insertion supérieure du psoas jusqu'à l'insertion trochantérienne de ce muscle. Elle ne présente pas partout le même aspect :

- réduite en haut, sur le psoas, aux proportions modestes d'une simple toile celluleuse, elle s'épaissit graduellement au fur et à mesure qu'elle descend dans le bassin et acquiert, au-devant du muscle iliaque, tous les caractères des aponévroses.

Insertions :

Le fascia-iliaca, à sa périphérie, entre en relation à la fois avec des os et avec des aponévroses :

a) **En dedans, il s'insère :**

- sur toutes les vertèbres lombaires, en ménageant, au niveau de chacune d'elle, une espèce de pont pour le passage des artères et des veines lombaires ;
- sur la base du sacrum ;
- sur le détroit supérieur du bassin ; à ce niveau, il envoie sur l'artère et la veine iliaques externes un feuillet plus ou moins délicat qui applique ses vaisseaux contre le bord interne du psoas.

b) **En dehors, il s'attache successivement, en allant de haut en bas :**

- sur l'aponévrose du carré des lombes, le long du bord externe du psoas ;
- sur le ligament ilio-lombaire ;
- sur la lèvre interne de la crête iliaque, dans toute son étendue.

c) **En haut :**

Le fascia-iliaca se termine en présentant un épaississement linéaire, une sorte d'arcade, l'arcade fibreuse du psoas qui embrasse le psoas et sur laquelle viennent s'insérer les faisceaux correspondants du diaphragme.

d) **En bas, au niveau de l'arcade crurale :**

Le fascia-iliaca adhère intimement, dans sa moitié externe, aux faisceaux les plus inférieurs de cette arcade. Sa partie interne, au contraire, ne contracte, avec l'arcade crurale, aucun rapport ; elle forme, sous le nom de bandelette ilio-pectinée, le côté externe de l'anneau crural. Au-dessous de l'arcade crurale, qui est la limite séparative du bassin et de la cuisse, le fascia-iliaca, continuant son trajet descendant, recouvre la portion extra-pelvienne du psoas-iliaque, qu'il accompagne jusqu'au petit trochanter. Plus tard, le fascia-iliaca se fusionnera, à la cuisse d'une part avec la portion de l'aponévrose fémorale qui descend du couturier, d'autre part, avec l'aponévrose d'enveloppe du pectiné.

Le fascia-iliaca s'insère donc sur tout le pourtour du muscle psoas-iliaque.

Constitution anatomique :

Deux couches cellulo-graisseuses :

- **La couche superficielle :** est une couche sus-aponévrotique ou sous-péritonéale qui s'arrête à l'arcade crurale, par suite de l'insertion, à ce niveau, du fascia transversalis sur le fascia-iliaca.
- **La couche profonde :** est une couche sous-aponévrotique qui, au contraire, se continue au-dessous de l'arcade fémorale jusqu'à l'insertion du psoas-iliaque sur le petit trochanter.

On voit immédiatement comme conséquence d'une pareille disposition anatomique que la fosse iliaque interne présente deux variétés d'abcès se développant chacune dans l'une des deux couches cellulo-graisseuses précitées :

- Un abcès superficiel ou sous-péritonéal et
- Un abcès profond ou sous-aponévrotique.

Dans les abcès sous-péritonéaux, la collection purulente s'arrêtera à l'arcade fémorale, tandis que, dans les abcès aponévrotiques, elle descendra librement au-dessous de cette arcade et envahira la cuisse jusqu'au petit trochanter.

5) **Le muscle carré des lombes :**

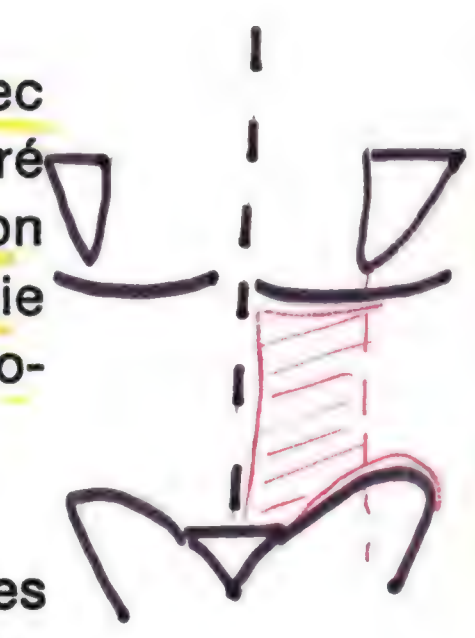

Abducte et étend la colonne vertébrale. Conjointement avec le muscle sacro-lombaire, il abaisse les dernières côtes. Le carré des lombes exerce un puissant effet de levier sur l'articulation sacro-iliaque et peut jouer un rôle important dans la pathologie ostéopathique de cette articulation et de la charnière dorso-lombaire.

Le muscle carré des lombes est en rapport, en avant, avec les reins, les portions verticales du côlon (côlon ascendant à droite, côlon descendant à gauche) et le péritoine.

Il est innervé par le 12e nerf intercostal et par des rameaux très grêles, issus des branches antérieures des 3 ou 4 nerfs lombaires.

6) **Le muscle ischio-coccygien :**

Il semble jouer un rôle dans le mouvement respiratoire du sacrum.

7) **Le muscle couturier :**

Une lésion iliaque postérieure unilatérale peut produire une tension anormale de ce muscle à même de projeter une symptomatologie douloureuse, mais inconstante, à la face interne du genou, qu'il faudra bien différencier de la pathologie ostéopathique du genou.

Le couturier présente, en outre, avec l'artère fémorale, des rapports assez importants pour mériter le nom de « muscle satellite » de cette artère.

Il est innervé par des rameaux multiples provenant du musculo-cutané externe, l'une des branches du nerf crural.

8) **Le muscle biceps crural :**

Une lésion iliaque antérieure unilatérale produit une tension anormale au niveau de ce muscle à même de projeter une symptomatologie douloureuse, mais inconstante, à la face externe du genou, qu'il faudra bien différencier de la pathologie ostéopathique du genou.

Dans ce cas, le point fixe est ischiatique et le biceps crural tire sur ses amarres péronéo-tibiales qu'il entraîne en rotation externe.

Il faut noter que dans cette suite mécanique descendante, la lésion en rotation externe de l'extrémité supérieure du péroné entraînera obligatoirement celle de son extrémité inférieure.

Lorsque le point fixe de ce muscle est péronéo-tibial, sa tension anormale sur l'ischion peut entraîner une lésion iliaque postérieure. Ce mécanisme se rencontre dans la suite mécanique montante où l'extrémité supérieure péronéo-tibiale se trouve déjà en rotation externe par suite de la lésion primaire située au niveau du pied.

Ce muscle répond, au niveau du creux poplité, aux vaisseaux poplités et, au niveau de son bord interne, au nerf sciatique poplité externe qui accompagne le tendon du muscle jusqu'au péroné.

Les rameaux nerveux destinés à la longue portion et à la courte portion du biceps proviennent du grand sciatique.

9) **Masse commune sacro-lombaire :**

La masse commune aux muscles des gouttières vertébrales, bien connue en langage culinaire sous le nom de « filet », occupe, au bassin, la gouttière sacrée, et, à la région lombaire, tout l'espace compris entre les apophyses épineuses et les apophyses transverses.

Elle prend naissance :

a) Sur les apophyses épineuses des dernières vertèbres lombaires ;
b) Sur la crête sacrée ;
c) Sur les tubercules postérieurs du sacrum ;
d) Sur le grand ligament sacro-sciatique ;
e) Sur la tubérosité ischiatique ;
f) Sur le 1/5 postérieur de la crête iliaque.

La masse commune et les trois muscles qui en dérivent :

- ilio-costal,
- long dorsal,
- transversaire épineux,

sont couchés dans les gouttières vertébrales qu'ils remplissent entièrement, tout au moins, en bas.

Les nombreux faisceaux musculaires qui, par leur ensemble, constituent les muscles des gouttières vertébrales sont tous innervés par les branches postérieures des nerfs rachidiens.

Les muscles des gouttières sont essentiellement extenseurs de la colonne vertébrale.

Par leur contraction, ils renversent cette colonne en arrière ou bien ils la redressent quand elle a été fléchie.

Par leur élasticité et par leur tonicité, ils luttent constamment contre le poids des viscères qui, constamment aussi, tend à incliner le corps en avant.

Ce sont, on peut le dire, les muscles de la station bipède : aussi, l'homme est-il celui de tous les mammifères qui présente ces muscles à un plus haut degré de développement.

Quand les muscles spinaux se contractent d'un seul côté, ils impriment, en outre, à la colonne vertébrale, un mouvement d'inclinaison vertébrale et aussi un mouvement de rotation qui varie en direction suivant les faisceaux que l'on considère.

C'est ainsi que les faisceaux costaux et transversaires du long dorsal, obliques en haut et en dehors, font exécuter à la colonne vertébrale un mouvement de rotation qui a pour résultat de porter la face du côté correspondant.

Les faisceaux du transversaire épineux, au contraire, qui sont obliques en haut et en dedans, attirent de leur côté les apophyses épineuses sur lesquelles ils s'insèrent et, comme conséquence, portent la face du côté opposé.

Les faisceaux précités du long dorsal ont donc pour antagonistes, au point de vue des mouvements de rotation, les faisceaux transversaires épineux du côté opposé.

La masse commune sacro-lombaire est irriguée par les artères lombaires qui prennent leur origine au niveau de l'aorte abdominale et par l'artère ilio-lombaire qui est une branche de l'artère fessière.

Ce système artério-veineux étant branché en dérivation sur celui de l'appareil utéro-ovarien, il sera d'une grande importance en pathologie et en thérapeutique ostéopathique gynécologique.

10) **Tenseur du fascia-lata :**

Situé à la partie supérieure et externe de la cuisse, le tenseur du fascia-lata est un muscle aplati et mince, charnu en haut, tendineux en bas, s'étendant de l'os coxal au tibia.

En se fusionnant ainsi avec la partie correspondante de l'aponévrose fémorale, les fibres tendineuses du muscle tenseur du fascia-lata constituent, à la partie externe de la cuisse, une bandelette longitudinale, très résistante, large de 4 à 6 cm : c'est le ligament ilio-tibial ou bandelette de MAISSIAT, ainsi nommée du nom de l'anatomiste qui, en 1842, a attiré son attention sur elle.

Pour MAISSIAT, la bandelette en question intervient pour maintenir l'équilibre dans la station sur un seul pied ou station hanchée. Dans cette position, le tronc s'incline du côté opposé et cette inclinaison latérale s'accentuerait si ce n'était l'intervention de la bandelette qui résiste et finit par caler le corps. Ajoutons que le grand fessier, en jetant un certain nombre de ses fibres sur la bandelette de MAISSIAT, l'attire en haut et en arrière et, par elle, reporte son action jusque sur le tibia.

Rapports :

Superficiellement, le tenseur du fascia-lata répond, dans toute son étendue, à l'aponévrose et à la peau. Par sa face profonde, il recouvre successivement le moyen fessier, le droit antérieur de la cuisse et le vaste externe.

Innervation :

Il est innervé par un rameau issu du nerf fessier supérieur, branche du plexus sacré.

Action :

- Il tend, en l'attirant en haut, la partie externe de l'aponévrose fémorale.
- Il porte la cuisse en dehors (abduction) et lui imprime, en même temps, un léger mouvement de rotation en dedans.
- Il incline le bassin de son côté.
- Il concourt à l'équilibration du corps quand celui-ci est appuyé sur un seul pied, soit dans la simple attitude debout, soit dans la marche, à chaque pas. Dès que le poids du corps porte plus sur un pied que sur l'autre le muscle du fascia-lata, du côté surchargé, se contracte. Cette contraction, synergique avec celle des moyen et petit fessiers, amène le centre de gravité au-dessus du point d'appui et l'y maintient (MANOUVRIER).

L. — Les axes de rotation des ailes iliaques par rapport au sacrum :

— Les axes de rotation des ailes iliaques par rapport au sacrum représentent les clés indispensables permettant l'accès au diagnostic différentiel entre :

- les lésions ilio-sacrées et
- les lésions sacro-iliaques.

AXE DE ROTATION DES AILES ILIAQUES PAR RAPPORT AU SACRUM

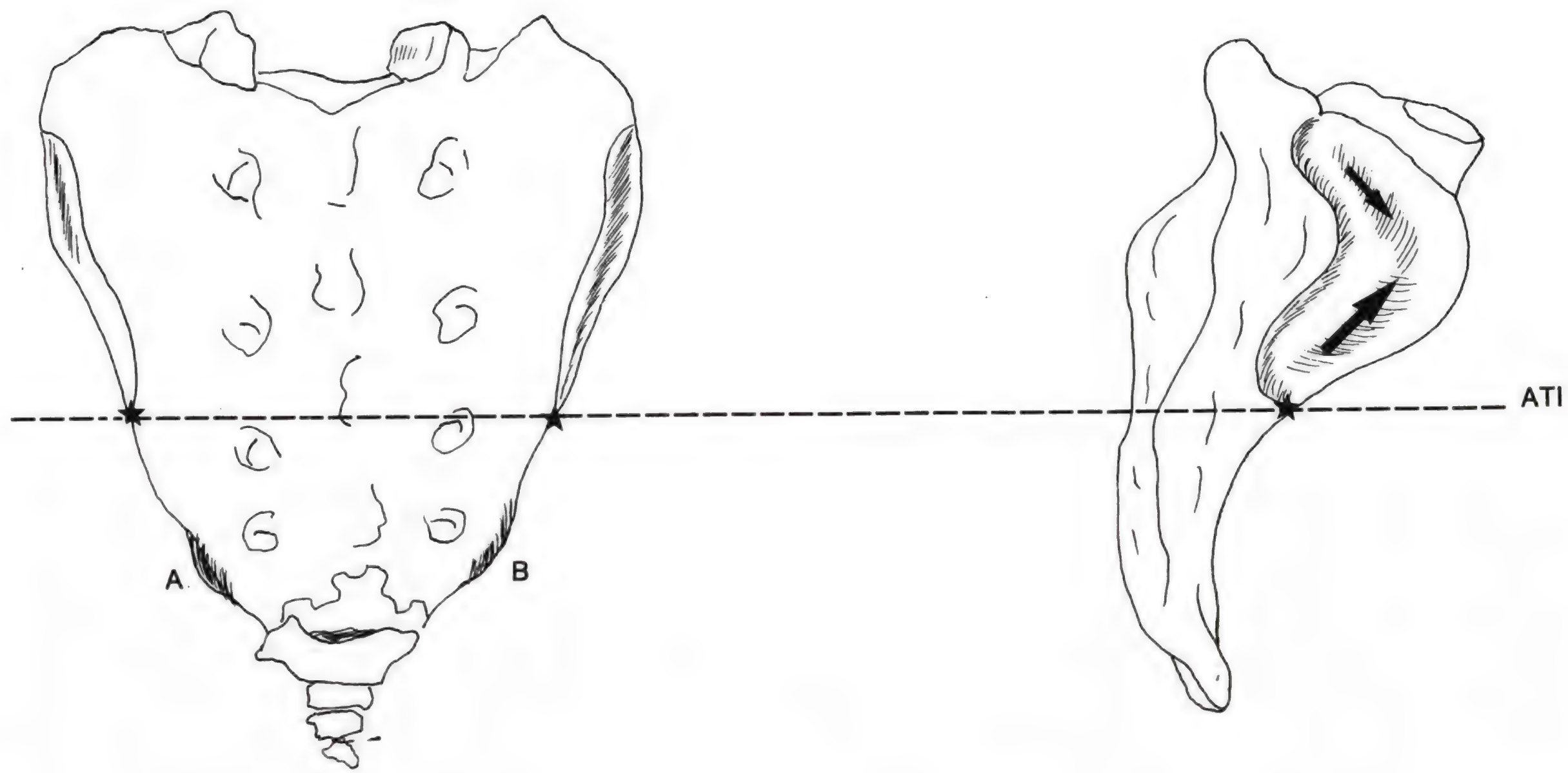

A et B — Angles sacrés inféro-latéraux

ATI — Axe transverse inférieur

Petit et Grand bras du « L » auriculaire sacré

AXES DE MOUVEMENTS DES LESIONS ILIO-SACREES (B) ET SACRO-ILIAQUES (A)

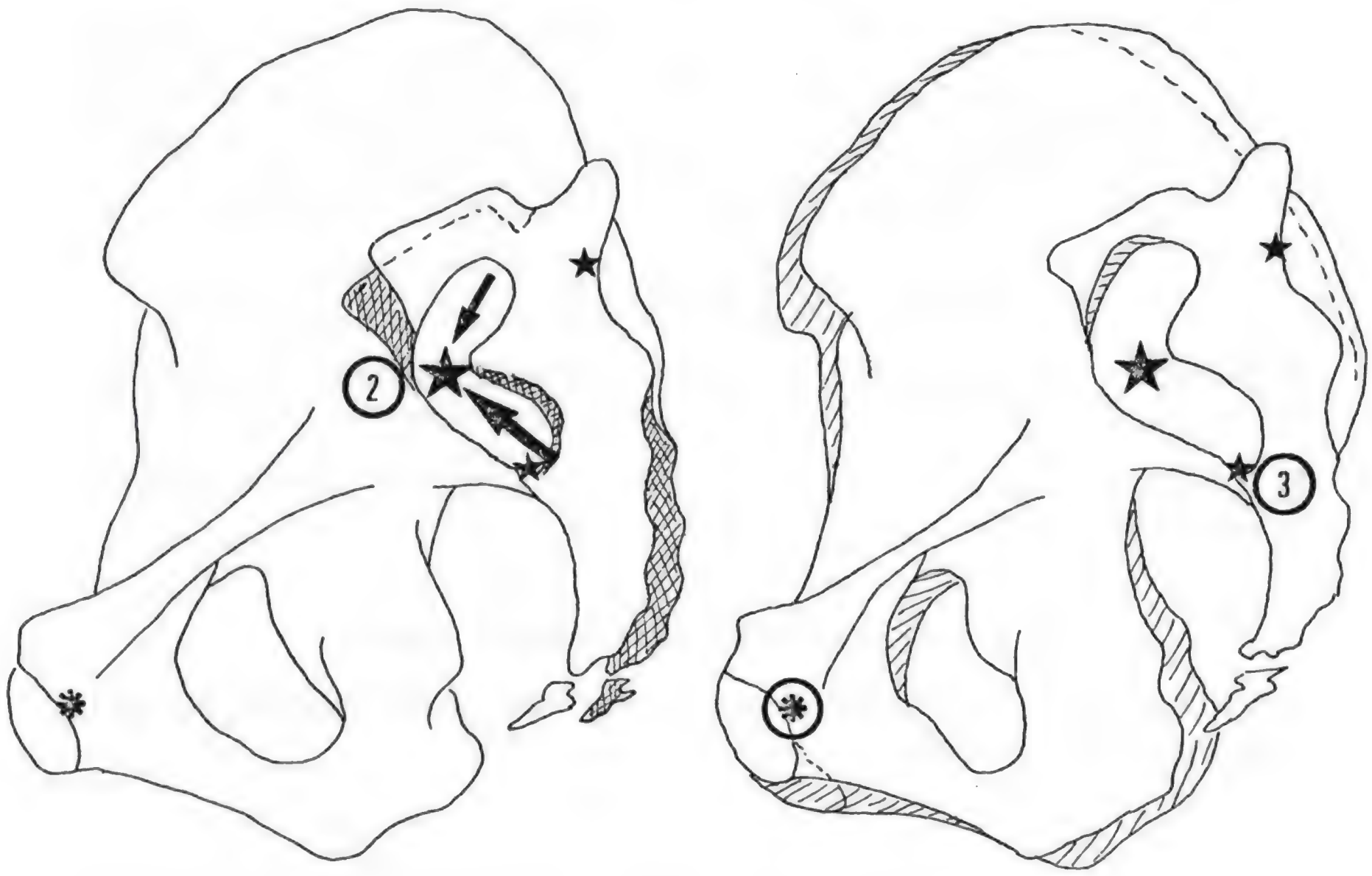

A ROTATION DU SACRUM PAR RAPPORT A L'AILE ILIAQUE

(2) **Axe transverse moyen :**

- Sacrum antérieur
- Sacrum postérieur

B ROTATION DE L'AILE ILIAQUE PAR RAPPORT AU SACRUM

(3) **Axe transverse inférieur**

- Antériorité iliaque : sacrum relativement postéro-supérieur
- Postériorité iliaque : sacrum relativement antéro-inférieur

(*) **Axe pubien transverse**

permettant les mouvements iliaques dans la physiologie de la marche.

— Une connaissance parfaite de l'anatomie et des points de repère osseux est indispensable.

— Les axes de rotation des ailes iliaques par rapport au sacrum sont au nombre de deux. Nous ajouterons cependant l'axe sacré vertical sur lequel s'organisent les lésions de « pseudo-rotation du bassin » que nous décrirons plus loin.

1° **L'axe transverse inférieur :**

- Rotation iliaque postérieure avec un sacrum relativement antéro-inférieur.
- Rotation iliaque antérieure avec un sacrum relativement postéro-supérieur.

2° **L'axe transversal horizontal pubien :**

qui passe par les branches pubiennes et autour duquel le pubis effectue une rotation.

C'est sur ces deux axes que s'exécutent les mouvements iliaques dans la physiologie de la marche.

3° **L'axe sacré vertical :**

Cet axe n'intervient pas dans les mouvements physiologiques du sacrum ni des ailes iliaques, mais dans la « pseudo-rotation » du bassin.

Cette « lésion lombaire » sera décrite plus loin, afin d'éviter de la confondre avec une lésion iliaque.
considérée, par méconnaissance ou erreur, comme une lésion iliaque.

M. — **Physiologie articulaire sur l'axe transverse inférieur :**

— Cet axe représente l'axe de rotation des ailes iliaques par rapport au sacrum.

— Le mouvement de rotation antérieure ou postérieure des ailes iliaques est influencé, dirigé et stabilisé par le mouvement de torsion sur l'axe transverse passant au niveau des branches pubiennes.

— Si les deux ailes iliaques bougent dans un même plan, il n'en est pas de même du sacrum qui ne peut pas passer tout simplement de la position postérieure à la position antérieure sur un axe vertical. Lors de la marche, le sacrum, d'un côté, s'élève pour passer en arrière et de l'autre côté, s'abaisse pour passer en avant. Il passe d'une torsion gauche-gauche à une torsion droite-droite et inversement, sur ses axes obliques. Le sacrum effectue un mouvement giroscopique et il faut noter que, dans le cadre du mouvement volontaire, le sacrum est obligé de s'abaisser pour passer en avant car il ne peut, en dehors de certaines conformations anatomiques particulières, monter pour passer en avant.

— Il existe donc dans la marche, un équilibre dynamique où l'on assiste à l'annulation d'une force de déséquilibre par une force identique dont la résultante en est le mouvement.

— Lorsque les os iliaques se trouvent dans une position physiologique opposée, le « coin sacré » réalise un couple avec chaque ilium en fonction de la répartition des pressions du poids du corps et en adoptant une position relative antéro-postérieure inverse.

— Dans la physiologie de la marche, lorsque les ailes iliaques effectuent une conversion, elles modifient l'état de tension du ligament ilio-lombaire.
Le sacrum, d'autre part, effectue un mouvement de torsion en avant (droite-droite ou gauche-gauche). La tension du ligament ilio-lombaire et la nature de la torsion sacrée régissent la rotation du corps vertébral de L5 en fonction des lois de FRYETTE.
Ce mécanisme représente un verrouillage de protection lombo-sacré.

— Rappelons la différence qui existe entre un sacrum en position relative et un sacrum en torsion :

- « **Position relative sacrée** »

  Cette position dépend de la rotation des ailes iliaques sur l'axe transverse inférieur.

- « **Torsion sacrée** »

  Ce mouvement s'organise sur les axes obliques de torsion du sacrum.

— En conséquence, les possibilités lésionnelles seront ilio-sacrées (axe transverse inférieur) ou sacro-iliaques (axe transverse moyen, axes obliques).

— **Lésions ilio-sacrées :**

L.P. ilium antérieur droit → **Ph. Lés.** sacrum relativement postéro-supérieur droit → **L.S.** suite mécanique descendante

L.P. ilium postérieur gauche → **Ph. Lés.** sacrum relativement antéro-inférieur gauche → **L.S.** conséquences mécaniques sous-jacentes

L.P. cuboïde-scaphoïde à droite → **Suite mécanique montante à droite** → **L.S.** ilium postérieur droit → **Ph. Lés.** sacrum relativement antéro-inférieur droit

N. — **Physiologie articulaire sur l'axe transversal horizontal pubien :**

C'est autour de cet axe que tournent les ailes iliaques. Cet axe est horizontal et passe par les branches pubiennes. Cet axe intervient dans les mouvements iliaques au cours de la marche. La physiologie de la marche est influencée, dirigée et stabilisée par le mouvement de torsion sur l'axe transverse au niveau de la symphyse pubienne.

TESTUT : on peut constater la mobilité des branches pubiennes, en dehors de la grossesse, à l'aide d'un procédé mis en évidence par BUDIN et qui atteste, d'ailleurs, du jeu iliaque pendant la marche :

— La femme étant debout, on introduit l'index dans le vagin et on vient appliquer la pulpe de ce doigt exactement sur le bord inférieur de la symphyse. Si, dans ces conditions, on fait piétiner la femme sur place, on sent très nettement, au fur et à mesure que se succèdent les pas, l'un des deux pubis descendre, en refoulant le doigt, tandis que l'autre s'élève, puis inversement.

O. — **Pendant la grossesse :**

Le jeu articulaire, ligamentaire et fibro-cartilagineux de la ceinture pelvienne donnera, dans les limites extrêmes de mouvements et selon DIEULAFE, VALLOIS et THOMAS :

1) **Dans la contre-nutation :**

— Une diminution du diamètre antéro-postérieur du détroit inférieur ;

— Une augmentation du diamètre antéro-postérieur du détroit supérieur de l'ordre de 3 mm.

2) **Dans la nutation :**

— Une diminution du diamètre promonto-pubien ;

— Une diminution du diamètre antéro-postérieur du détroit supérieur ;

— Une augmentation du diamètre antéro-postérieur du détroit inférieur de l'ordre de 13 à 25 mm.

3) **La pointe du coccyx :**

— Celle-ci peut atteindre, dans les mouvements extrêmes, un déplacement qui peut aller en fin de grossesse, jusqu'à 53 mm, en décrivant un arc de 95° selon VALLOIS et THOMAS.

4) **Le fibro-cartilage pubien :**

— Il se gonfle et s'hypertrophie pendant la grossesse, faisant légèrement saillie par sa face postérieure. Le manchon périphérique fibreux s'allonge et se ramollit permettant, ainsi, aux surfaces articulaires de s'écarter au maximum.

5) **Les articulations des vertèbres lombaires :**

— subissent également, pendant la grossesse, une plus grande mobilité qu'à l'état normal.

P. — **Facettes lombo-sacrées asymétriques :**

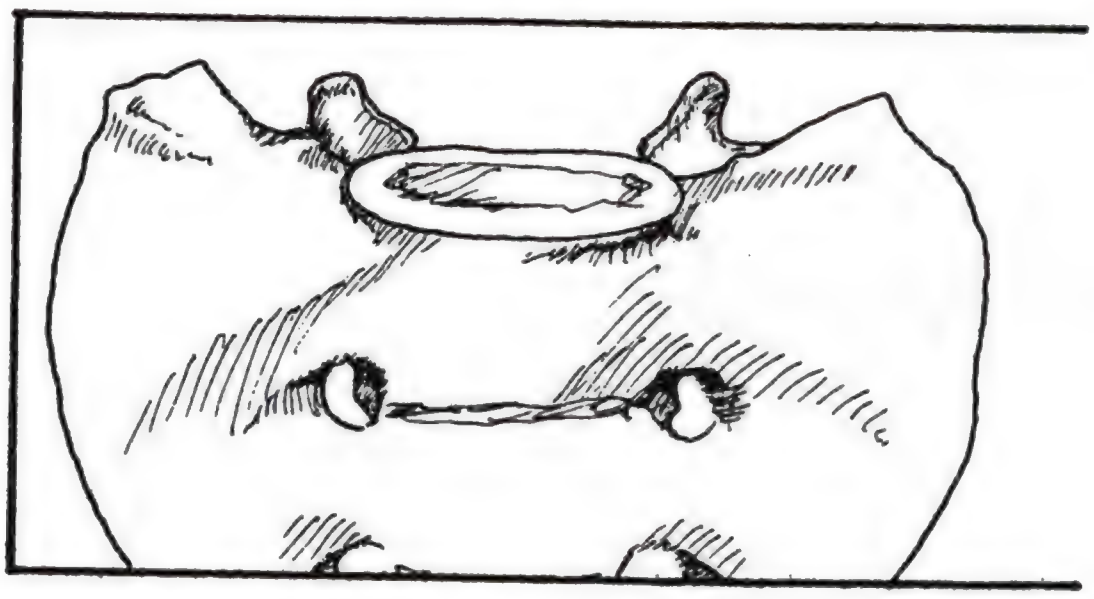

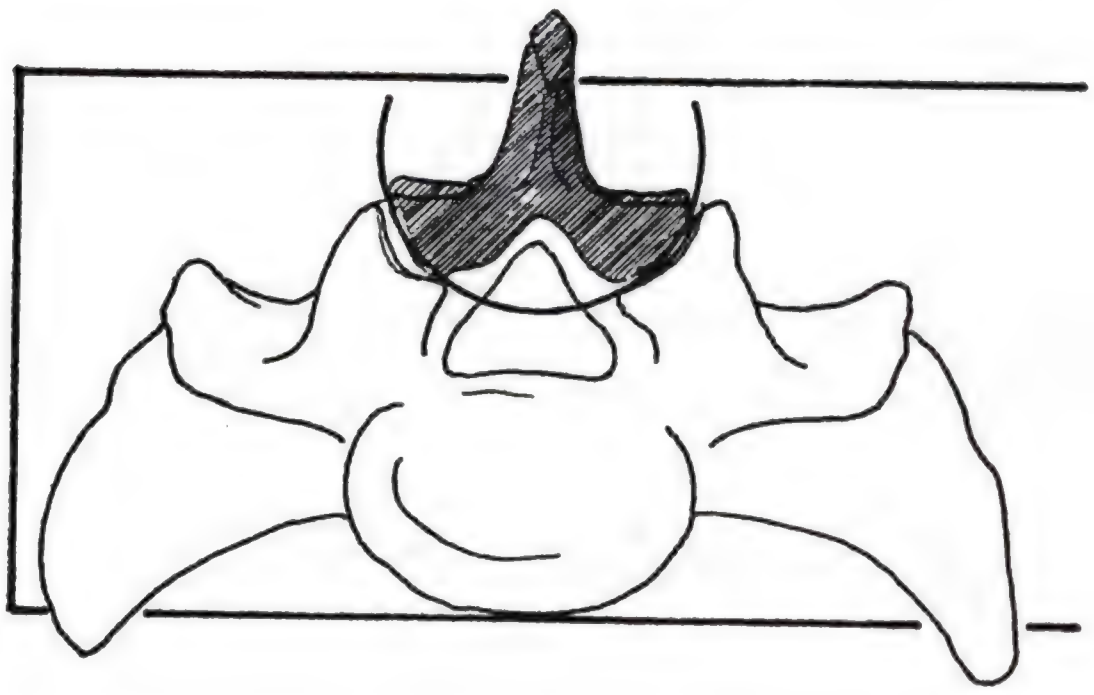

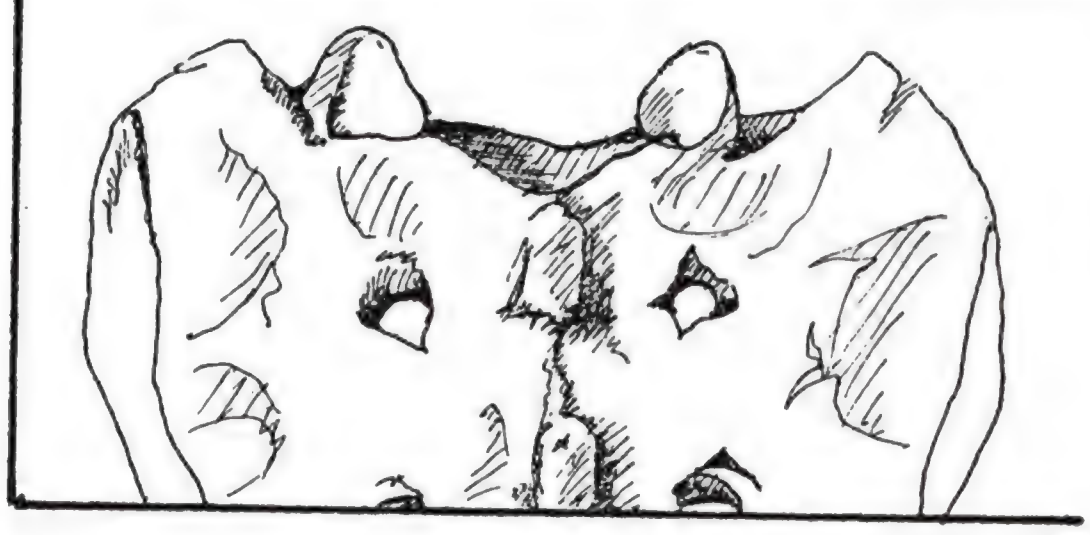

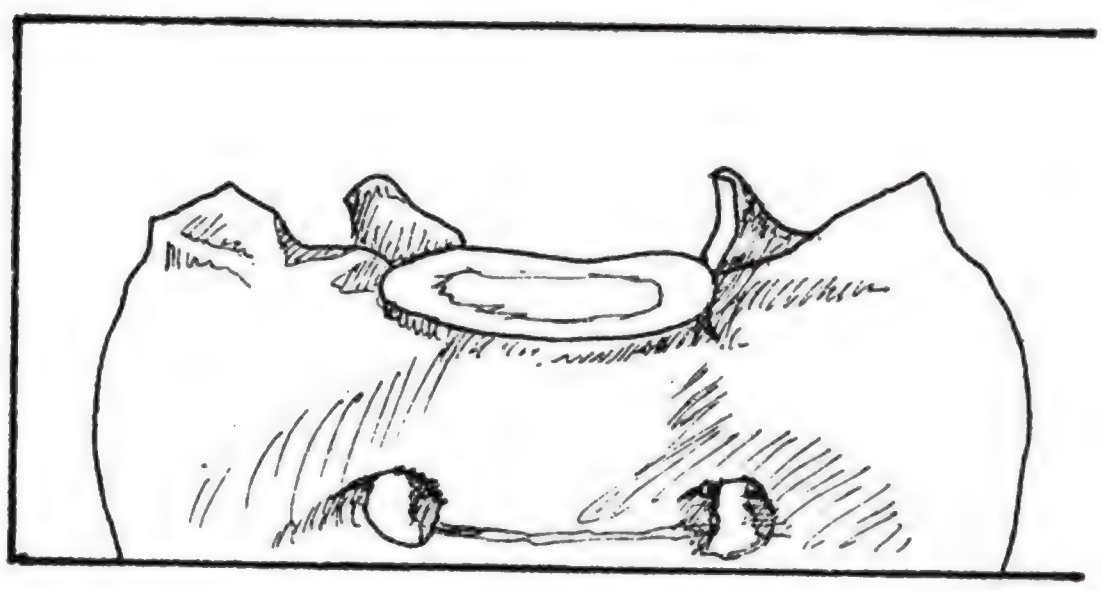

★ Facettes sacro-lombaires normales

✱ Facettes sacro-lombaires atypiques

— **Du côté de la facette sagittale :** le sacrum peut se mouvoir aussi bien en avant (sacrum antérieur) qu'en arrière (sacrum postérieur).

— **Du côté de la facette frontale :** le sacrum ne peut se mouvoir qu'en avant (sacrum antérieur).

FACETTES LOMBO-SACREES ASYMETRIQUES

- Frontale à droite
- Sagittale à gauche

Radiographie du bassin, prise en position debout, en 36×43

FACETTES LOMBO-SACREES ASYMETRIQUES

— sagittale à gauche

— frontale à droite

A gauche : Le sacrum peut aller aussi bien en avant qu'en arrière.

A droite : Le sacrum ne peut aller qu'en avant.

CHAPITRE VI

PHYSIOLOGIE OSTEOPATHIQUE DE LA MARCHE

Anatomiquement, le bassin se compose :

— des os iliaques,
— du sacrum,
— de ses ligaments.

Physiologiquement, le bassin se compose en plus de L5 qui est soumise aux lois de FRYETTE et se trouve reliée :

— aux os iliaques par les ligaments ilio-lombaires ;
— à L4, par les ligaments et le disque intervertébral ;
— au sacrum, par le disque intervertébral, les tractus ligamentaires et les facettes articulaires lombo-sacrées.

Dans cette étude, il nous apparaît plus important d'insister sur le rôle mécanique lombo-sacré que sur les mouvements de rotation iliaque.

Bien qu'il soit excessivement difficile de scinder en phases successives un mouvement global tel que la marche, nous essaierons cependant d'en faire une description correcte à partir d'une position neutre, pieds parallèles, comme si le sujet avançait en déplaçant d'abord la jambe droite.

1) **Phase A : le corps est en appui sur la jambe gauche et le pied droit quitte le sol.**

Nous observons :

— Une torsion thoracique vers la gauche se répercutant sur D4 dont le corps vertébral tourne vers la gauche.
— Une latéroflexion gauche de la colonne lombaire, convexe à droite, qui a pour effet de déplacer le centre de gravité à gauche et de modifier ainsi la ligne centrale de gravité du corps.
— Une rotation du corps des vertèbres lombaires, y compris L5, vers la droite, dans la convexité (mouvement F.S.R. de FRYETTE). A ce sujet, nous pouvons noter que L3 et D4 subissent une rotation inverse.
— Le poids du corps, se situant sur la jambe gauche, au pôle supérieur de l'auricule sacro-iliaque, déclenche le mouvement

PYSIOLOGIE DE LA MARCHE : PAS EN AVANT A DROITE (I.A. KAPANDJI)

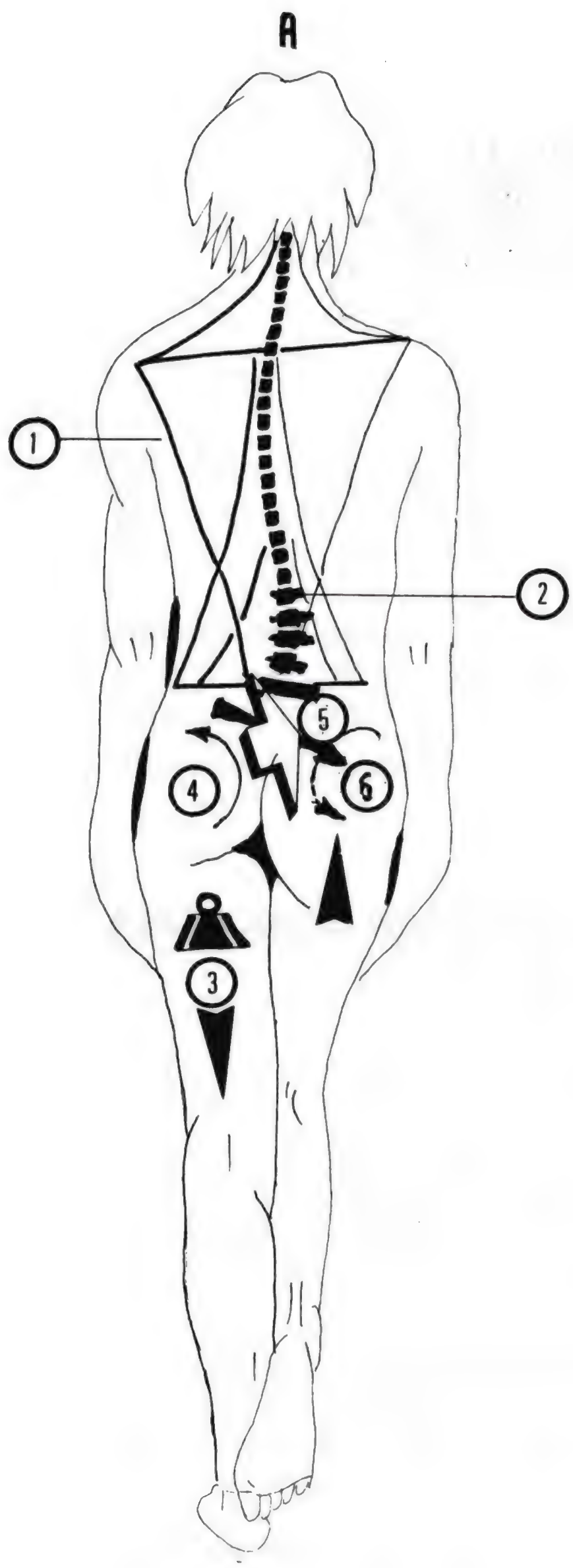

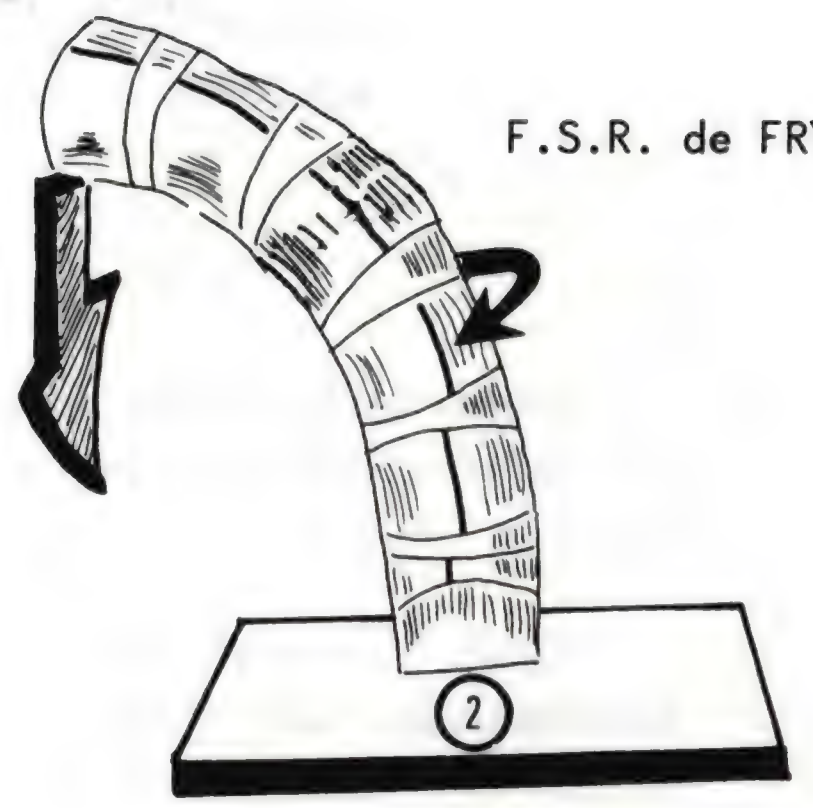

1. Torsion du tronc dans la région thoracique à gauche, accompagnée :
2. D'une flexion latérale, à gauche, dans la région lombaire, avec un mouvement des vertèbres lombaires dans la convexité qui se forme, à droite.
3. Le poids du corps se porte sur la jambe gauche, afin de permettre au pied droit, de se lever.
4. L'aile iliaque gauche commence une conversion antérieure sur l'axe transverse inférieur.
5. La torsion sacrée gauche-gauche est au maximum.
6. L'aile iliaque droite va commencer une conversion postérieure sur l'axe transverse inférieur.

de torsion sacrée sur l'axe oblique gauche : le sacrum est en torsion gauche-gauche. Sa base sacrée, du côté droit, se déplace ANTERO-inférieurement sur le court bras du « L » auriculaire pendant que l'apex sacré, du côté gauche, se meut INFERO-postérieurement sur le long bras du « L » auriculaire.

— Nous assistons alors à un verrouillage de protection au niveau de la jonction lombo-sacrée.

— Le bassin est incliné, comme la base sacrée, à droite.

— L'aile iliaque gauche, de la position postérieure qu'elle occupait auparavant lorsque la jambe droite se trouvait en retrait de la gauche, commence une conversion antérieure sur l'axe transverse inférieur, relâchant ainsi le ligament ilio-lombaire gauche et autorisant L5 à tourner dans la convexité.

— L'aile iliaque droite, de la position antérieure qu'elle occupait auparavant lorsque la jambe droite se trouvait en retrait de la gauche, va commencer une conversion postérieure sur l'axe transverse inférieur.

2) **Phase B : la jambe gauche, en retrait de la droite, est toujours en contact avec le sol. La jambe droite avance mais n'a pas encore pris contact avec le sol.**

— Le pied gauche est en flexion dorsale et pousse le corps en avant.

— Une tension du quadriceps droit se localise au pôle inférieur de l'auricule sacro-iliaque droit, à la jonction de l'axe transverse inférieur et de l'axe oblique gauche.

— La torsion thoracique s'annule.

— La convexité lombaire droite disparaît.

— La torsion sacrée gauche-gauche s'estompe.

— A ce sujet, rappelons que ce passage au point neutre est éphémère et que tout mouvement de torsion sacrée est régi par la répartition des pressions du poids du corps.

— L'aile iliaque gauche a complètement réalisé sa conversion antérieure sur l'axe transverse inférieur.

— L'aile iliaque droite continue sa conversion postérieure sur le même axe.

PHASES SUCCESSIVES DE LA PHYSIOLOGIE DE LA MARCHE

(Peter S. MORAN, Neil A. PRUZZO, Fred L. MITCHELL)

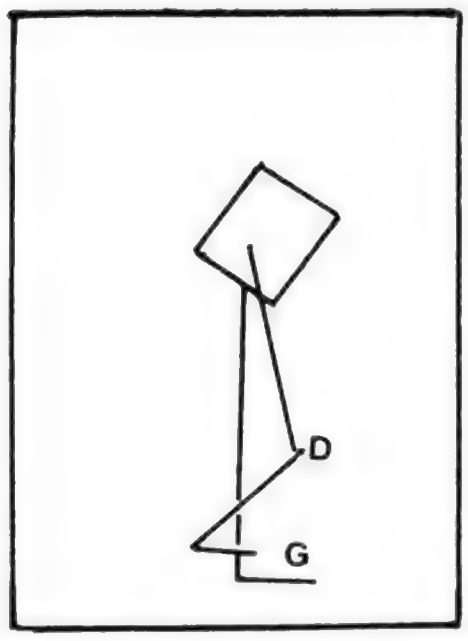

A

— Torsion sacrée gauche-gauche.

— Convexité lombaire droite.

— L'aile iliaque gauche commence une conversion antérieure.

— L'aile iliaque droite va commencer une conversion postérieure.

— Pas de torsion sacrée.

— Pas de convexité lombaire.

— Ilium gauche antérieur.

— L'ilium droit continue sa conversion postérieure.

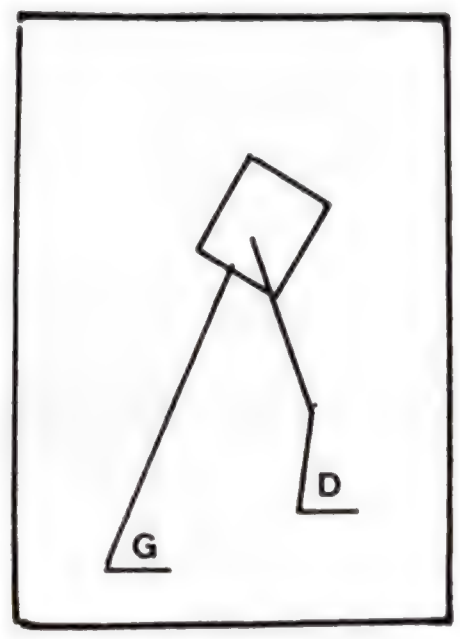

B

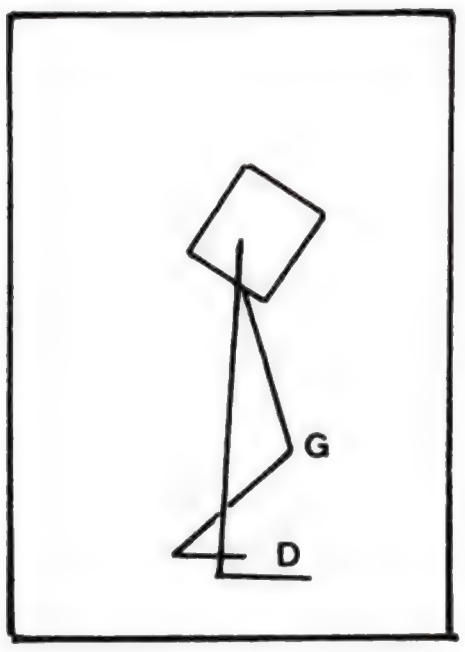

C

— Torsion sacrée droite-droite.

— Convexité lombaire gauche.

— L'aile iliaque droite commence une conversion antérieure.

— L'aile iliaque gauche va commencer une conversion postérieure.

3) **Phase C : le corps est en appui sur la jambe droite et le pied gauche n'a pas repris contact avec le sol.**

— La tension du quadriceps droit augmente lorsque le pied droit est en contact avec le sol.

— Le poids du corps se porte sur la jambe droite.

— La torsion thoracique et la convexité lombaire s'inversent.

— Le corps des vertèbres lombaires, y compris L5, tourne dans la convexité formée à gauche (F.S.R.).

— Le centre de gravité se déplace à droite, modifiant ainsi la ligne centrale de gravité du corps.

— Le poids du corps, se situant sur la jambe droite, au pôle supérieur de l'auricule sacro-iliaque, déclenche le mouvement de torsion sacrée sur l'axe oblique droit : le sacrum est en torsion droite-droite. Sa base sacrée, du côté gauche, se déplace ANTERO-inférieurement sur le court bras du « L » auriculaire pendant que l'apex sacré, du côté droit, se meut INFERO-postérieurement sur le long bras du « L » auriculaire.

— Nous assistons à un verrouillage de protection lombo-sacré.

— Le bassin est incliné, comme la base sacrée, à gauche.

— L'aile iliaque droite, de la position postérieure qu'elle occupait auparavant lorsque la jambe gauche se trouvait en retrait de la droite, commence une conversion antérieure sur l'axe transverse inférieur, relâchant ainsi le ligament ilio-lombaire droit et autorisant L5 à tourner dans la convexité.

— L'aile iliaque gauche, de la position antérieure qu'elle occupait auparavant lorsque la jambe gauche se trouvait en retrait de la droite, va commencer une conversion postérieure sur l'axe transverse inférieur.

- L'inclinaison droite ou gauche du plan de la base sacrée produit une flexion totale du bassin, du côté droit ou gauche, qui doit être conforme à la courbure lombaire en forme de « C », à droite ou à gauche.
- Que ce soit à droite ou à gauche, les mouvements de rotation iliaque, dans la physiologie de la marche, sont influencés, dirigés et stabilisés par le mouvement de torsion sur l'axe transverse passant au niveau des branches pubiennes.

- Les mouvements iliaques s'effectuent sur l'axe transverse inférieur et la torsion sacrée sur les axes obliques.

  Le pôle inférieur des auricules sacrés représente la jonction de ces axes.

- Lorsque le pied droit avance, le centre de gravité passe à gauche et déplace la ligne centrale de gravité du corps, ce qui a pour effet de créer une convexité lombaire droite et inversement.
- Dans la physiologie de la marche, les corps vertébraux lombaires, L5 inclus, tournent dans la convexité (F.S.R.).

F.S.R./L5 : latéroflexion gauche + rotation droite pour une convexité lombaire droite.
F.S.R./L5 : latéroflexion droite + rotation gauche pour une convexité lombaire gauche.

NOTA :

Si une anomalie de facettes lombo-sacrées existe, le mouvement F.S.R. de L5 peut ne pas se produire ; cette dernière suivant le sacrum.

— Nous insisterons encore sur le rôle important des ligaments sacro-iliaques postérieurs dans le maintien de l'intégrité articulaire iliaque ; ils supportent, en quelque sorte, le sacrum en suspension entre les os iliaques dans la position debout et subissent le poids du corps et la pesanteur.

— Les surfaces articulaires du sacrum et des iliaques, les puissants ligaments qui les unissent très largement, sont des témoignages de force et de stabilité qui permettent d'absorber les chocs.

— Ces ligaments sacro-iliaques postérieurs résistent aux effets du poids du corps qui a tendance à forcer le sacrum en avant et en bas.

— L'intensité de cette résistance est déterminée par les fibres horizontales profondes du ligament sacro-iliaque postérieur. D'ailleurs, lors d'une lésion iliaque, la sensibilité de ce ligament est perceptible au toucher, notamment au niveau de ses fibres horizontales. Cette sensibilité s'explique par la tension ligamentaire anormale qui crée, au niveau de ce ligament, un œdème, une induration, ou bien une infiltration.

CHAPITRE VII

GENERALITES CONCERNANT LES LESIONS OSTEOPATHIQUES ILIAQUES

CLARK

« ... La fréquence de la pathologie ostéopathique iliaque peut, en partie, s'expliquer par :

— La grande dimension de l'os et la petite dimension de l'articulation ; ce qui augmente la force de levier.

— L'importante puissance des muscles qui y sont insérés et qui, dans leur action, augmentent la force de levier (psoas, pyramidal du bassin...).

— La transmission de l'angle de force exercée d'en bas comme dans les sauts ou d'en haut comme au cours du transport de charges lourdes... »

Les lésions concernant l'articulation sacro-iliaque doivent être différenciées en :

— Lésions iliaques ou ilio-sacrées

et

— Lésions sacrées ou sacro-iliaques.

Les angles inféro-externes du sacrum sont les signes les plus importants du diagnostic différentiel entre les lésions sacro-iliaques et les lésions ilio-sacrées :

Le changement de position des angles sacrés inféro-externes résulte des mouvements qu'exécute le sacrum sur ses axes typiques (axe transverse moyen, axes obliques) ou atypiques (axe vertical, axe antéro-postérieur).

Par rapport au plan iliaque, la position des angles sacrés latéraux inféro-externes constitue un élément principal de diagnostic différentiel de ces lésions.

L'étude des axes de mouvements (axes obliques et axe transverse moyen pour le sacrum, axe transverse inférieur pour les iliums) est la clé du diagnostic différentiel entre les lésions :

- sacro-iliaques et
- ilio-sacrées.

D'une manière très générale :

- La lésion iliaque postérieure provient plus volontiers du bas.
- La lésion iliaque antérieure est plutôt traumatique.

Alors que :

- Les lésions sacrées peuvent provenir du haut ou du bas, selon les axes de mouvement considérés :

  — **du haut :**
  Axe transverse supérieur,
  Axes obliques ;

  — **du bas :**
  Axe transverse moyen,
  Axes obliques.

L'ilium postérieur :

« L'ilium unilatéral postérieur » peut représenter :

- **Une lésion primaire traumatique** avec restriction de mobilité ;
- **Une lésion secondaire,** avec restriction de mobilité, surimposée à une lésion sacrée ;
- **Une lésion secondaire,** avec restriction de mobilité, à une suite mécanique montante ;
- **Une compensation physiologique** d'une véritable jambe longue homologue, anatomique ou génique, avec torsion sacrée compensatrice.

L'ilium antérieur :

« L'ilium unilatéral antérieur » peut être :

- **Isolé, primaire, traumatique,** déterminant une suite mécanique descendante.
- **Associé à un ilium postérieur de l'autre côté,** réalisant un tableau de torsion iliaque. A ce sujet, nous pouvons dire qu'une lésion iliaque antérieure trouve fréquemment une compensation iliaque postérieure du côté opposé, **alors que l'inverse n'est pas vrai.**

« L'ilium unilatéral antérieur » ne peut représenter :

- **La conséquence d'une suite mécanique montante** trouvant sa lésion primaire au niveau du pied.
- **Une compensation** d'une véritable jambe courte anatomique ou génique.

La torsion iliaque antérieure d'un côté et postérieure de l'autre entraîne une fausse inégalité de longueur des membres inférieurs.

Elle est **primaire** du côté de l'ilium antérieur et **secondaire** du côté de l'ilium postérieur.

Le sacrum :

— **Certaines lésions sacrées sont secondaires à une lésion sphéno-basilaire primaire,** donc venant du haut (axe transverse supérieur et axes obliques).

— **D'autres lésions sacrées sont secondaires à une inégalité anatomique des membres inférieurs** (lésions surimposées, pertes de compensations). Si la colonne vertébrale ne compense pas une bascule pelvienne importante, ce rôle est dévolu au sacrum. La compensation sacrée peut se faire, dans un premier temps, sous la forme d'une torsion sacrée physiologique. Dans un deuxième temps, le sacrum peut, sous l'influence de différents facteurs, perdre sa compensation. Une restriction de mobilité apparaît et il existe alors une lésion sacrée avec restriction de mobilité.

— **Les lésions sacrées primaires sont donc surtout traumatiques.** A ce sujet, MITCHELL précise que de nombreuses lésions sacrées en torsion trouvent leur origine dans l'enfance, même avant la marche (lésions sacrées préambulatoires), conditionnant parfois la conformation auriculaire sacrée.

Le sacrum peut se trouver :

- en « position relative » ou
- en « lésion sacrée ».

A. — **Position relative sacrée :**

— Il ne s'agit pas d'une lésion sacrée mais d'une position relative sacrée dans le cadre d'une lésion iliaque.

— La position relative sacrée doit son existence à **L'AXE TRANSVERSE INFERIEUR** qui représente l'axe de rotation des ailes iliaques par rapport au sacrum.

— Deux exemples démontrent cette « position relative » :

1) **Dans une lésion « iliaque postérieur unilatéral droit » :** le sacrum peut se trouver relativement en avant et en bas, de ce même côté, à droite.

2) **Dans une lésion « iliaque antérieur unilatéral droit » :** le sacrum peut se trouver en arrière et en haut, de ce même côté, à droite.

B. — **Lésion sacrée :**

— Il ne s'agit pas cette fois d'une lésion iliaque mais d'une lésion sacrée qui peut exister, selon les cas, sur des axes typiques :

- AXE TRANSVERSE SUPERIEUR,
- AXE TRANSVERSE MOYEN,
- AXES OBLIQUES,

ou sur des axes atypiques :

- AXE VERTICAL,
- AXE ANTERO-POSTERIEUR.

1) **Si la lésion sacrée est secondaire à une lésion sphéno-basilaire primaire :** le mouvement peut s'effectuer :

- Sur l'axe transverse supérieur sacré s'il s'agit d'une flexion-extension sphéno-basilaire ;
- Sur les axes obliques sacrés s'il s'agit d'une rotation-flexion latérale sphéno-basilaire.

L. P. rotation-flexion latérale sphéno-basilaire gauche →	**Ph. Lés.** core-link inélastique →	**L. S.** torsion sacrée droite-droite
L. P. rotation-flexion latérale sphéno-basilaire droite →	**Ph. Lés.** core-link inélastique →	**L. S.** torsion sacrée gauche-gauche
L. P. torsion sphéno-basilaire gauche →	**Ph. Lés.** core-link inélastique →	**L. S.** sacrum postéro-inférieur gauche
L. P. torsion sphéno-basilaire droite →	**Ph. Lés.** core-link inélastique →	**L. S.** sacrum postéro-inférieur droit

- Le court bras du « L » auriculaire est le lieu d'élection du mouvement involontaire.

2) **Si la lésion sacrée est secondaire à une inégalité anatomique des membres inférieurs :** le mouvement peut s'effectuer sur des axes typiques :

- Axes obliques de torsion mécanique du sacrum ;
- Axe transverse moyen ;

ou sur des axes atypiques dans le cas où intervient une notion traumatique ou une anomalie de conformation :

- Axe vertical ;
- Axe antéro-postérieur.

3) **Si la lésion sacrée est primaire traumatique ou préambulatoire :** le mouvement peut s'effectuer sur des axes typiques ou atypiques :

- Axe transverse moyen,
- Axes obliques de torsion mécanique du sacrum,
- Axe vertical,
- Axe antéro-postérieur.

Le sacrum peut représenter :

- « une compensation » ou
- « une lésion surimposée ».

A. — **Compensation :**

— Dans ce cas, il y a intégrité du jeu articulaire.

— Les axes de mouvement intéressés appartiennent au sacrum.

B. — **Lésion surimposée :**

— Dans ce cas, il y a restriction de mobilité partielle ou totale.

— Les axes de mouvement intéressés appartiennent au sacrum.

— Il s'agit soit d'une perte de compensation sous l'influence de facteurs environnants défavorables, soit d'un traumatisme surajouté.

L5 peut se trouver :

- en « position relative » ou
- en « lésion de rotation ».

A. — **Connexions de L5 :**

- L5 est réunie aux ailes iliaques par les ligaments ilio-lombaires.
- L5 est réunie au sacrum par le disque intervertébral, le ligament surépineux et les facettes articulaires lombo-sacrées.

B. — **Position relative de L5 :**

Lorsqu'il s'agit de lésions iliaques (axe transverse inférieur), L5 suit le mouvement des ailes iliaques par l'intermédiaire des ligaments ilio-lombaires. L5 n'est pas en lésion mais en position relative. Elle contrebalance la position du sacrum en créant un verrouillage de protection lombo-sacré.

C. — **Lésion lombaire de L5 :**

Toute lésion suppose une restriction de mobilité articulaire. Lorsqu'il s'agit de lésions sacrées typiques (axe transverse moyen, axes obliques) ou atypiques (axe vertical, axe antéro-postérieur), L5 peut se trouver en lésion du type F.S.R. ou E.R.S.

SUITES OSTEOPATHIQUES

— A. CHAMFRAULT et N'GUYEN VAN NGHI :

« ... Un ensemble de phénomènes naturels n'a jamais une cause unique mais une infinité de causes qui se trouvent liées en chaîne les unes aux autres, ce qui fait qu'une infinité de ces chaînes peuvent concourir causalement au phénomène considéré... »

— Ch. BRUNOLD et J. JACOB :

« ... Aucun phénomène n'est produit sans cause : c'est là le principe souverain et régulateur de la raison humaine dans l'investigation des faits réels. Souvent la cause d'un phénomène nous échappe ou nous prenons pour cause ce qui ne l'est pas ; mais l'impuissance où nous nous trouvons d'appliquer le principe de causalité, ni les méprises dans lesquelles il nous arrive de tomber en l'affirmant, ne peuvent nous ébranler dans notre adhésion à ce principe conçu comme une règle absolue et nécessaire... »

— Claude BERNARD :

« ... Dans les connaissances que nous pouvons acquérir, nous devons distinguer deux ordres de notions : les unes répondant à la cause des phénomènes et les autres aux moyens de les produire. Nous entendons par cause d'un phénomène la condition constante et déterminée de son existence ; c'est ce que nous appelons le déterminisme relatif ou le comment des choses, c'est-à-dire la cause prochaine ou déterminante... »

S. O. = L. P. ⟶ Ph. Lés. ⟶ L. S. ⟶ Ph. Lés.

Sur le plan thérapeutique, certains cas nécessitent de corriger en premier lieu la lésion primaire.

Exemple :

L. P.	⟶	**Ph. Lés.**	⟶	**L. S.**
foyers infectieux (dents, sinus...)		psoïte et douleurs lombo-sacrées		mécanique lombaire et pelvienne

D'autres, imposent de prendre la suite ostéopathique à l'envers, en fonction de plusieurs facteurs :

- Cas aigus ou chroniques.
- Deuxième loi de FRYETTE
  (rotation dans la concavité du type E.R.S.).
- « Lésion minimale » de SUTHERLAND.
- Compensations ou lésions surimposées.

Exemples :

Il est, en règle générale, préférable de corriger :

— **Le phénomène lésionnel** représenté par un spasme du muscle psoas avant de réduire une lésion iliaque.

— **La lésion secondaire en E.R.S.** avant de réduire la lésion pelvienne. Ceci pour plusieurs raisons :

- parce que c'est souvent le siège du spasme le plus douloureux ;
- parce que sa persistance entretient les autres lésions ;
- parce qu'il s'agit d'une lésion dite « minimale », dans la conception de W.G. SUTHERLAND ;
- parce que c'est une lésion surimposée.

Jambe courte et jambe longue dans les lésions surimposées iliaque et sacrée :

N'importe quel praticien plus ou moins qualifié est à même de réduire une jambe courte. Par contre, SEUL, le véritable Ostéopathe sera en mesure de corriger une jambe longue. Si le praticien commence par réduire la jambe courte avant de corriger la jambe longue, il aggrave la situation et crée des lésions surimposées.

Chez les enfants, les problèmes de jambe courte ou longue ont des significations et des implications sérieuses. Mises à part les causes de torsion sacrée, on ne doit jamais oublier les implications crâniennes des problèmes pelviens (traumatismes à la

naissance, naissance aux instruments, forceps..., accouchements difficiles en relation avec des problèmes sacro-lombaire ou pelvien, perturbations du liquide amyotique et inégalité des membres inférieurs : Louisa BURNS).

Le muscle psoas :

— Lorsque la lésion « iliaque postérieur » est secondaire, le spasme du muscle psoas se situe toujours du côté opposé et la douleur se localise habituellement à L4.

— Il faut se souvenir que l'aile iliaque, du côté du psoas lésé, est tirée en arrière comme si elle était postérieure, mais qu'il s'agit en fait d'une fausse postériorité iliaque.

— Lorsque ce spasme est secondaire à une lésion primaire pelvienne, on assiste alors à une translation latérale « side shift » et la lésion du psoas se situe **du côté opposé** à la lésion pelvienne afin de compenser le « side shift ». Dans ce cas, **la lésion pelvienne est primaire.**

— Que la lésion iliaque soit primaire ou secondaire, **le spasme du psoas se situe du côté opposé.**

— Il est préférable de normaliser le spasme du psoas avant de réduire une lésion iliaque.

Lésions iliaques et lésions de la symphyse pubienne :

— Pour tester la symphyse pubienne, trois doigts seront nécessaires :

- Un doigt au niveau de l'articulation
- et les deux autres sur chaque branche pubienne.

— Les subluxations de la symphyse pubienne s'accompagnent volontiers d'une lésion iliaque en rotation, du même côté.

— Les lésions iliaques en rotation se répercutent sur la symphyse pubienne sans pour autant qu'existe nécessairement une subluxation pubienne.

— D'autre part, il sera parfois nécessaire de vérifier, dans les subluxations de la symphyse pubienne, l'existence de la règle de RINGER et de la lésion dite des « 3 points hauts ».

Dans la pratique de tous les jours, l'ordre de fréquence des lésions iliaques et sacrées est le suivant :

1) **Les lésions iliaques :**

— Lorsque l'ilium est postérieur, cette rotation se produit plus volontiers à gauche.

— Lorsque l'ilium est antérieur, cette rotation se produit plus volontiers à droite et son étiologie est surtout traumatique.

— La subluxation iliaque atypique « up-slip » peut, théoriquement, se produire aussi vers le bas, mais nous ne l'avons jamais rencontrée.

— Les subluxations iliaques atypiques « in-flare et out-flare » sont très souvent associées à d'autres lésions iliaques.

— La subluxation supérieure de la symphyse pubienne est aussi fréquente que la subluxation inférieure :

a) Ilium postérieur gauche,

b) Ilium antérieur droit,

c) Subluxations pubiennes,

d) Subluxation iliaque atypique « up-slip »,

e) Subluxations iliaques atypiques « in-flare et out flare ».

2) **Les lésions sacrées :**

a) Torsion sacrée gauche-gauche,

b) Sacrum antérieur bilatéral,

b') « Depressed » sacrum,

c) Sacrum antérieur unilatéral droit,

d) Torsion sacrée gauche-droite,

e) Torsion sacrée droite-droite,

f) Sacrum antérieur unilatéral gauche,

g) Torsion sacrée droite-gauche,

h) Lésions sacrées spéciales.

Inégalité anatomique ou génique des membres inférieurs et rééquilibration orthopédique :

— Dans certains cas, le praticien peut envisager une rééquilibration orthopédique, lorsqu'il s'agit d'une origine fracturaire récente ou lorsqu'on désire, très temporairement, modifier les répartitions des pressions du poids du corps sur une zone articulaire déterminée et dans un but bien précis.

— Dans la majorité des cas, l'Ostéopathe doit se garder d'opter pour une rééquilibration orthopédique dans le but de pallier à une inégalité anatomique ou génique des membres inférieurs. Il doit s'évertuer à recréer « l'équilibre dans le déséquilibre », car, en règle générale, douleurs et restrictions de mobilité apparaissent lorsque le sujet perd sa compensation, qu'elle soit iliaque, sacrée ou vertébrale.

Toute initiative thérapeutique devant toujours se faire dans le sens de la restauration du jeu articulaire, il sera donc nécessaire de « majorer » les positions iliaques, sacrées, le cas échéant et non pas de vouloir les réduire.

A ce sujet, d'autres précisions relatives aux inégalités géniques et anatomiques des membres inférieurs seront apportées ultérieurement.

— Lorsqu'un praticien est tenté de corriger une latéroflexion vertébrale par une rééquilibration orthopédique, il ne faut pas qu'il oublie que :

- 90 % des scolioses viennent du haut et ont pour lésion primaire une lésion sphéno-basilaire en torsion ;
- 10 % des scolioses viennent du bas et trouvent leur origine au niveau de la ceinture pelvienne et des membres inférieurs.

Lésion iliaque du côté gauche :

— Troubles cardiaques,

— Vessie,

— Prostate,

— Incontinence nocturne,

— Métrorragies dans les quatre premiers mois de la grossesse,

— Chez l'enfant comme chez l'adulte : problèmes génito-urinaires et circulatoires.

Lésion iliaque du côté droit :

— Céphalées,

— indigestion,

— Flatulence,

— Ulcères,

— Etats fonctionnels intestinaux,

— Chez l'enfant : problèmes du tractus gastro-intestinal.

Cette symptomatologie concernant la lésion iliaque du côté droit ou gauche s'explique par les relations suivantes :

— Interdépendances entre le pelvis, le mécanisme respiratoire primaire et la symphyse sphéno-basilaire ;

— Interdépendances glandulaires (homéostasie) ;

— Système nerveux central ;

— Nerfs crâniens ;

— Système nerveux para-sympathique.

Lésion iliaque postérieure et lésion iliaque antérieure :

— D'une manière générale, la lésion iliaque postérieure sera plus fréquente que la lésion iliaque antérieure.

— L'installation d'une lésion iliaque antérieure nécessitera un effort ou un traumatisme en général plus important. La lésion iliaque antérieure véritable est une des lésions les plus difficiles à normaliser, non pas sur le plan technique, mais en fonction de ses rapports sacrés et lombaires. Une lésion antérieure iliaque trouve fréquemment une compensation iliaque postérieure du côté opposé, réalisant ainsi un tableau de torsion iliaque. **L'inverse n'est pas vrai.**

— Si une lésion lombaire en F.S.R. coexiste avec une torsion iliaque, il conviendra d'abord de corriger les lésions iliaques en premier lieu et les lésions lombaires F.S.R. ensuite.

— Par contre, si une lésion lombaire en E.R.S. coexiste avec une torsion iliaque, il conviendra de corriger d'abord la lésion lombaire en E.R.S., avant de normaliser les lésions iliaques.

— Devant un tableau de torsion iliaque, il est, en régle générale, préférable de commencer les corrections par la lésion iliaque antérieure puis, par la lésion iliaque postérieure.

— Une lésion ostéopathique de C1, par le jeu des lignes mathématiques du corps, est à même d'entretenir et de fixer n'importe quelle lésion iliaque.

Lésions iliaques et lois de MARTINDALE :

— **Une lésion iliaque postérieure droite, par exemple**

peut s'accompagner d'une lésion lombaire de MARTINDALE en flexion. Dans ce cas, il s'agit souvent d'un groupe de quatre vertèbres en rotation dans la convexité vertébrale. Les apophyses épineuses se déplacent vers la concavité. La correction s'effectue au niveau de la vertèbre supérieure du groupe sur la vertèbre du dessous, par dérotation. C'est la vertèbre « starter ».

— **Une lésion iliaque antérieure gauche, par exemple**

peut s'accompagner d'une lésion lombaire de MARTINDALE en extension. Dans ce cas, il s'agit d'un groupe de quatre vertèbres en rotation dans la convexité vertébrale. Les apophyses épineuses se déplacent vers la concavité. La correction s'efectue au niveau de la vertèbre inférieure du groupe sur celle du dessus, par dérotation. C'est la vertèbre « starter ».

Aussi,

— **Dans le premier cas :** il conviendra de normaliser L2, si elle représente la vertèbre starter du groupe en flexion, avant de corriger la lésion iliaque postérieure droite.

L. P.	→	**Ph. Lés.**	→	**L. S.**
ilium postérieur droit		tendino-musculaire psoas-iliaque		L2 vertèbre starter du groupe en flexion

Dans cet exemple, le praticien inverse, dans la démarche thérapeutique, l'organisation de la suite ostéopathique.

— **Dans le deuxième cas :** il conviendra de normaliser la lésion iliaque antérieure gauche avant de corriger L5, si elle représente la vertèbre starter du groupe en extension.

L. P. ilium antérieur gauche → **Ph. Lés.** tissus mous → **L. S.** L5 vertèbre starter du groupe en extension

Dans cet exemple, le praticien respecte l'ordre de production de la suite ostéopathique.

Lois de FRYETTE et lois de MARTINDALE :

— **Lois de FRYETTE : Deux lois**

- **Première loi :**
  Rotation des corps vertébraux dans la convexité : F.S.R.
- **Deuxième loi :**
  Rotation des corps vertébraux dans la concavité : E.R.S.

— **Lois de MARTINDALE :**

MARTINDALE divise la colonne vertébrale en quatre groupes de trois vertèbres et trois groupes de quatre vertèbres :

- **Quatre groupes de trois vertèbres**
  Premier groupe : C1 / C2 / C3
  Deuxième groupe : C4 / C5 / C6
  Troisième groupe : C7 / D1 / D2
  Quatrième groupe : D3 / D4 / D5
- **Trois groupes de quatre vertèbres**
  Premier groupe : D6 / D7 / D8 / D9
  Deuxième groupe : D10 / D11 / D12 / L1
  Troisième groupe : L2 / L3 / L4 / L5

MARTINDALE donne à certaines vertèbres le rôle de « starter ».

— **Lésion lombaire de MARTINDALE en flexion :**

S'il s'agit d'un groupe de quatre vertèbres en rotation dans la convexité vertébrale, les apophyses épineuses se déplaçant vers la concavité, la correction s'effectue au niveau de la **vertèbre supérieure du groupe,** sur la vertèbre sous-jacente, par dérotation. C'est la vertèbre « starter ».

— **Lésion lombaire de MARTINDALE en extension :**

S'il s'agit d'un groupe de quatre vertèbres en rotation dans la convexité vertébrale, les apophyses épineuses se déplaçant vers la concavité, la correction s'effectue au niveau de la **vertèbre inférieure du groupe,** sur celle du dessus, par dérotation. C'est la vertèbre « starter ».

Critiques :

Nous préfèrerons les lois de FRYETTE, dont l'intérêt pratique n'est plus à démontrer, aux lois de MARTINDALE compte-tenu de certaines contradictions :

- La conception de la « flexion-extension » n'est pas la même chez FRYETTE et MARTINDALE.
- Pour MARTINDALE, que ce soit un groupe en flexion ou en extension, le corps des vertèbres lombaires tourne **toujours** dans la convexité, ce qui est en contradiction avec les lois de FRYETTE.

Lorsque MARTINDALE parle d'une rotation des corps vertébraux lombaires dans la **convexité** pour un groupe vertébral en **flexion,** il s'agit, transposé dans la conception de FRYETTE, d'une **extension** vertébrale lombaire, c'est-à-dire, le buste incliné en avant. Or, dans ce cas, la rotation vertébrale lombaire s'effectue dans la **concavité** et donne lieu à un mouvement du type E.R.S.

NOMENCLATURE DES DIFFERENTES LESIONS ILIAQUES

A. — **Classiquement :**

Les lésions iliaques, actuellement codifiées, sont au nombre de six et s'organisent sur un axe horizontal, transversal, passant par le pôle inférieur des auricules sacrés : **L'AXE TRANSVERSE INFERIEUR.**

1) Une lésion « iliaque postérieur bilatéral » ;
2) Une lésion « iliaque antérieur bilatéral » ;
3) Une lésion « iliaque postérieur unilatéral » primaire ou secondaire ;
4) Une lésion « iliaque antérieur unilatéral » primaire traumatique ;
5) Une lésion de « torsion iliaque » :
   — antérieure droite,
   — postérieure gauche ;
6) Une lésion de « torsion iliaque :
   — antérieure gauche,
   — postérieure droite.

B. — **D'une manière atypique par rapport à des surfaces auriculaires anormales ou dans le cadre de traumatismes exceptionnels, nous pouvons également considérer trois autres catégories de lésions iliaques :**

1) Une subluxation iliaque en latéralité ou « OUT-FLARE » ;
2) Une subluxation iliaque en latéralité ou « IN-FLARE » ;
3) Une subluxation iliaque en haut ou « UP-SLIP ».

La subluxation iliaque en bas est théoriquement possible, mais nous ne l'avons jamais rencontrée.

C. — **Symphyse pubienne :**

Classiquement :

1) Subluxation supérieure ;
2) Subluxation inférieure.

D. — Nous ajouterons, dans ce traité, « **la lésion de pseudo-rotation du bassin** » qui n'est pas une lésion iliaque et qui fait très souvent l'objet d'une confusion.

Cette lésion s'organise par rapport à l'axe vertical sacré passant par la crête sacrée postérieure. Cet axe n'intervient pas classiquement dans les mouvements du sacrum ni dans ceux des iliums, à l'exception des lésions sacrées spéciales.

Dans cette lésion de pseudo-rotation du bassin, la lésion primaire se situe au niveau de la colonne lombaire D12/L4, par l'intermédiaire du muscle psoas-iliaque.

Deux modalités pourront être objectivées :

a) Rotation du bassin secondaire à la tension du muscle iliaque, avec des membres inférieurs cliniquement égaux.

b) Rotation du bassin secondaire à la tension du muscle psoas, avec des membres inférieurs faussement inégaux cliniquement.

E. — **En ce qui concerne l'hypermobilité iliaque :**

Celle-ci ne doit pas être considérée comme une lésion ostéopathique, mais comme un phénomène lésionnel.

1) **Hypermobilité unilatérale :**

L'hypermobilité iliaque unilatérale est compensatrice, le plus souvent, d'un blocage iliaque du côté opposé.

— Lorsqu'une douleur se situe du côté de la restriction de mobilité, le caractère de cette lésion est plutôt **récent.**

— Lorsqu'une douleur se situe du côté libre, opposé à la restriction de mobilité, le caractère de cette lésion est plutôt **ancien.**

2) **Hypermobilité bilatérale :**

Morphologie du fluorique, de la femme hyperlaxe, relativement rare à ce niveau.

CHAPITRE VIII

TESTS DIAGNOSTIQUES

Ces tests, mis en évidence par Peter S. MORAN, Neil A. PRUZZO, Fred L. MITCHELL, C.H. DOWNING, Denis BROOKES, seront scindés en trois parties :

I - Tests pelviens ;

II - Les ligaments de la hanche et le test de DOWNING ;

III - Tests musculaires.

I. — TESTS PELVIENS

1°) Test mesurant la hauteur des crêtes iliaques :

Ce test permet théoriquement de vérifier l'existence d'une jambe courte.

Description :

— Le patient est debout, pieds nus. Le poids de son corps est également réparti sur ses deux jambes. Ses pieds sont parallèles. Ses calcanéums se situent dans le prolongement des acétabulums. Ses bras sont croisés devant lui ou tendus afin que les épaules soient sur la même ligne horizontale.

— Le praticien, debout ou assis, se place derrière le sujet, palpe la hauteur des crêtes iliaques en les comparant bilatéralement.

Déductions :

— Ou bien les deux crêtes iliaques sont au même niveau et il n'existe pas de jambe courte.

— Ou bien les deux crêtes iliaques ne sont pas au même niveau et il existe une jambe courte.

Dans ce cas :

a) L'Ostéopathe instaure une rééquilibration orthopédique **provisoire,** du côté de la jambe courte, dans le but de niveler la hauteur des crêtes iliaques et pratiquer ensuite le test de flexion en position debout, avec et sans rééquilibration orthopédique, afin d'apprécier la mobilité.

b) Le praticien demande une étude radiologique, en position debout, avec et sans rééquilibration orthopédique.

Remarque :

Lorsque les hauteurs des crêtes iliaques sont inégales, une rotoscoliose est fréquemment associée.

Test mesurant la hauteur des crêtes illaques

2°) **Test des épines iliaques postéro-supérieures en position debout :**

— Les épines iliaques postéro-supérieures sont les meilleurs points de repère pour le diagnostic des lésions iliaques.

— Ou bien l'épine iliaque postéro-supérieure est supérieure ou inférieure,

— Ou bien l'épine iliaque postéro-supérieure est antérieure ou postérieure,

— Ou bien l'épine iliaque postéro-supérieure est latéralisée en dedans ou en dehors.

a) **Epine iliaque postéro-supérieure SUPERIEURE ou INFERIEURE :**

— Cette relation est la plus fréquente.

— Une épine iliaque postéro-supérieure qui est inférieure trouve, la plupart du temps, sa cause directe dans un déséquilibre des tensions des muscles longs postérieurs de la cuisse (biceps crural, demi-tendineux, demi-membraneux), **du même côté.** Parfois, mais plus rarement, cette position peut être liée à une lésion iliaque en rotation ou à une subluxation pubienne.

b) **Epine iliaque postéro-supérieure ANTERIEURE ou POSTERIEURE :**

— **Si l'épine iliaque postéro-supérieure est ANTERIEURE :**
Il peut s'agir :

- Ou bien d'une tension des muscles rotateurs externes du même côté ;
- Ou bien d'une tension des muscles rotateurs internes du côté opposé.

— **Si l'épine iliaque postéro-supérieure est POSTERIEURE :**
C'est le mécanisme inverse qui se produit.

— **Remarques à propos des rotateurs internes et externes :**

- **Lorsque la hanche est en position neutre, sont rotateurs externes :**
  — obturateurs interne et externe,
  — psoas iliaque,
  — carré crural,
  — jumeaux pelviens supérieur et inférieur.

Sont rotateurs internes :

— moyen et petit fessiers,

— muscles longs de la face postérieure de la cuisse (biceps crural, demi-tendineux, demi-membraneux).

● **Lorsque la hanche est fléchie à 90°, est rotateur externe :**

— pyramidal du bassin,

Sont rotateurs internes :

— le troisième adducteur,

— les muscles longs de la face postérieure de la cuisse (biceps crural, demi-tendineux, demi-membraneux).

— Si on suspecte un déséquilibre des muscles rotateurs, il faut se référer aux tests correspondants.

c) **Epine iliaque postéro-supérieure LATERALISEE EN DEDANS OU EN DEHORS :**

Dans ce cas, il faut pratiquer le test des épines iliaques antéro-supérieures en décubitus dorsal afin de pouvoir mettre en évidence une subluxation iliaque in-flare ou out-flare.

Description :

— Le patient est en station debout, pieds nus et parallèles, la tête bien droite, le regard horizontal et les bras pendant librement de chaque côté.

— Le poids du corps du sujet doit être également réparti sur les deux jambes. Ses calcanéums sont à la verticale des articulations coxo-fémorales.

— Le praticien, assis ou debout, se place derrière le patient, palpe les sillons et les épines iliaques postéro-supérieures, à l'aide des pouces.

— L'Ostéopathe compare les positions relatives des deux épines iliaques postéro-supérieures.

— Si les crêtes iliaques ne sont pas situées au même niveau, le praticien devra, avant de pratiquer ce test, instaurer une rééquilibration orthopédique **provisoire** du côté de la jambe courte afin de niveler la hauteur des crêtes iliaques.

Déductions :

a) **Une épine iliaque postéro-supérieure est INFERIEURE :**

Ce cas, le plus fréquent, est dû à la tension des muscles longs de la face postérieure de la cuisse, **du même côté.**

L'Ostéopathe devra les évaluer et les traiter le cas échéant. Si, après le traitement approprié de ces tensions anormales, l'épine iliaque postéro-supérieure **est toujours inférieure,** le praticien devra alors envisager la possibilité d'une lésion iliaque en rotation, d'une subluxation iliaque ou pubienne et pratiquer le test de DOWNING et le test de flexion en position debout.

b) **Une épine iliaque postéro-supérieure est ANTERIEURE OU POSTERIEURE :**

L'Ostéopathe devra évaluer les muscles rotateurs et les traiter le cas échéant. Si, après le traitement approprié de ces tensions anormales, il existe encore **un déplacement antéro-postérieur** des épines iliaques postéro-supérieures, le praticien devra alors rechercher une lésion iliaque ou sacrée.

c) **Une épine iliaque postéro-supérieure est LATERALISEE EN DEDANS OU EN DEHORS :**

Le test des épines iliaques antéro-supérieures en décubitus dorsal et le test de flexion en position debout permettront le diagnostic de la subluxation in-flare ou out-flare.

Test des E. I. P. S. en position debout,
« L'E. I. P. S. droite est postéro-inférieure »

⚠ Commencer par évaluation et mobilisation de l'asymétrie transversale des II

3°) **Test de flexion en position debout ou test de mobilité ilio-sacrée :**

Lorsqu'il existe une restriction de mobilité, ce test permet à l'Ostéopathe de savoir qu'il y a une LESION ILIAQUE UNILATERALE et indique le côté en restriction de mobilité iliaque.

Ce test de mobilité ilio-sacrée CONFIRME l'existence d'une lésion iliaque alors que le test de mobilité sacrée, en position assise, ne donne qu'une PRESOMPTION de lésion sacrée.

Ce test permet le diagnostic de la lésion iliaque car, dans la station debout, le bassin n'est pas stabilisé comme dans le test de mobilité sacrée, en position assise et les ailes iliaques, sous l'influence des membres inférieurs, peuvent se mouvoir par rapport au sacrum.

La source d'erreur la plus fréquente réside dans l'existence de tensions inégales des muscles longs de la face postérieure des cuisses (biceps crural, demi-tendineux, demi-membraneux).

Dans certains cas (obésité, grossesse...), le patient ne peut fléchir le buste complètement en avant et le praticien doit remplacer ce test par d'autres. L'inconvénient de cette substitution réside dans le fait que les autres tests en question n'offrent pas la possibilité du diagnostic différentiel entre la lésion iliaque et la lésion sacrée.

En pathologie ostéopathique, l'ordre de fréquence le plus souvent rencontré est le suivant :

a) Rotations iliaques,

b) Subluxations pubiennes,

c) Subluxation iliaque supérieure,

d) Subluxations iliaques « out-flare ou in-flare ».

De toutes ces lésions, les rotations iliaques sont de loin les plus communes :

- Lorsqu'il s'agit d'une rotation iliaque postérieure, elle s'installe plus volontiers du **côté gauche.**
- Lorsqu'il s'agit d'une rotation iliaque antérieure, d'étiologie en général traumatique, elle s'installe plus volontiers du **côté droit.**

Les subluxations pubiennes sont ensuite les plus souvent rencontrées :

- La subluxation pubienne supérieure est aussi courante que la subluxation pubienne inférieure.

Seule, la subluxation iliaque supérieure se rencontre cliniquement, bien que l'inférieure demeure théoriquement possible.

Description :

— Le patient est debout, en station légèrement écartée, pieds nus et parallèles.

— Le praticien, assis ou debout, s'installe derrière lui et applique ses pouces sous les épines iliaques postéro-supérieures.

— Le poids du corps du sujet doit être également réparti sur les deux jambes. Ses talons sont à la verticale des hanches.

— Si les hauteurs des crêtes iliaques sont inégales, l'Ostéopathe ajoute **provisoirement** une rééquilibration du côté de la jambe courte afin d'égaliser les hauteurs des crêtes iliaques et de pouvoir effectuer ce test de mobilité ilio-sacrée avec et sans rééquilibration dans le but d'apprécier la mobilité articulaire.

— Le praticien demande au patient de fléchir son buste en avant, progressivement et lentement, jusqu'à ce qu'il puisse toucher ses orteils, tout en gardant les genoux tendus. Pendant la flexion, les bras du sujet pendent librement et sa tête est fléchie.

— L'Ostéopathe compare le mouvement ascensionnel des épines iliaques postéro-supérieures.

Déductions :

— Si une épine iliaque postéro-supérieure s'élève pendant que l'autre demeure inférieure, la lésion iliaque se situera du côté de l'épine iliaque postéro-supérieure la plus haute.

Dans ce cas, il peut s'agir aussi bien d'une lésion iliaque en rotation, d'une subluxation iliaque supérieure, d'une subluxation iliaque en latéralité ou d'une subluxation pubienne.

D'autres tests devront être utilisés pour préciser le diagnostic.

— Si le praticien suspecte un déséquilibre des tensions des muscles longs de la face postérieure des cuisses, il devra les tester et les traiter le cas échéant. Cette éventualité étant résolue, il pourra ensuite recommencer son test de mobilité ilio-sacrée en position debout.

— Il est parfois possible d'obtenir un résultat positif à la fois dans le test de flexion assis sacro-iliaque et dans le test de flexion debout ilio-sacré. Dans ce cas, il peut s'agir d'un ensemble lésionnel à la fois iliaque et sacré.

— Par contre, il faut se méfier :

- Du faux positif et
- Du faux négatif.

a) **Le faux positif :**

Si le test de flexion assis est très positif
et le test de flexion debout à peine positif,
il peut ne pas y avoir de lésion iliaque.

b) **Le faux négatif :**

Si le test de flexion assis est très positif
et le test de flexion debout négatif, il peut cependant exister une **lésion iliaque contro-latérale** quand il ne s'agit pas, tout simplement, d'**une lésion sacrée.**

— Comme on peut le constater, ce test est intéressant dans la mesure où il indique le côté en restriction de mobilité, mais il ne saurait cependant suffire, à lui seul, au diagnostic de la lésion iliaque.

- Le test de flexion debout devra être systématiquement complété par le test de DOWNING,

au même titre que :

- Le test de flexion assis devra être systématiquement complété par la palpation des angles sacrés latéraux inféro-externes et par d'autres tests de mobilité sacrée décrits dans l'ouvrage sur « Les lésions ostéopathiques du Sacrum ».
- Le test de flexion debout se fera, le cas échéant, avec et sans rééquilibration orthopédique.

Test de flexion en position debout

Test de flexion en position debout

« L'E. I. P. S. s'élève attestant d'une restriction de mobilité iliaque à droite »

4°) **Test de flexion en position assise ou test de mobilité sacrée :**

— Lorsqu'il existe une restriction de mobilité, ce test permet à l'Ostéopathe d'avoir une PRESOMPTION de lésion sacrée mais n'offre pas l'absolue certitude de cette dernière. Par contre, d'une manière certaine, il indique le côté en restriction de mobilité sacrée.

— Ce test donne un présomption de lésion sacrée car, compte tenu de la position assise, le bassin est stabilisé sur les tubérosités ischiatiques par le poids du corps, laissant ainsi au sacrum la possibilité de se mouvoir à sa guise sur une base ischiatique stable.

— La source d'erreur la plus fréquente réside dans une flexion insuffisante du buste du patient car, dans certains cas, la restriction de mobilité ne devient évidente que dans les derniers degrés de la flexion.

— En pathologie ostéopathique, l'ordre de fréquence le plus souvent rencontré est le suivant :

a) Torsion sacrée gauche-gauche,
b) Sacrum antérieur bilatéral,
b') « Depressed » sacrum,
c) Sacrum antérieur unilatéral droit,
d) Torsion sacrée gauche-droite,
e) Torsion sacrée droite-droite,
f) Sacrum antérieur unilatéral gauche,
g) Torsion sacrée droite-gauche,
h) Lésions sacrées spéciales.

Description :

— Le patient est assis sur un tabouret. Ses mains sont entrelacées derrière la nuque. Ses coudes pendent en avant. Ses cuisses sont largement écartées et ses pieds reposent à plat sur le sol.

— L'Ostéopathe est assis derrière le sujet. Ses pouces palpent les sillons et s'appliquent sous les épines iliaques postéro-supérieures.

— Le praticien demande au patient de se pencher en avant lentement et le plus loin possible. Pendant ce temps, l'Ostéopathe compare le mouvement ascensionnel des épines iliaques postéro-supérieures.

Test de flexion en position assise

Test de flexion en position assise

« L'E. I. P. S. droite s'élève, attestant d'une restriction de mobilité sacrée probable à droite »

Déductions :

— Si une épine iliaque postéro-supérieure s'élève pendant que l'autre demeure inférieure :

- La restriction de mobilité se situera du côté de l'épine iliaque postéro-supérieure la plus haute.
- La lésion sacrée sera probable.

— En ce qui concerne les lésions sacrées, ce test est très insuffisant et le diagnostic devra être complété par d'autres tests permettant d'apprécier la profondeur des sillons sacro-iliaques et la position des angles sacrés latéraux inféro-externes.

— Si le sujet, pour une raison quelconque, ne peut faire la flexion du buste en avant ou ne peut pas rester assis, l'Ostéopathe devra pratiquer d'autres tests et notamment celui qui consiste à apprécier la position des épines iliaques antéro-supérieures en décubitus dorsal.

5°) **Test des épines iliaques antéro-supérieures en décubitus dorsal :**

— Ce test permet deux utilisations :

a) Le diagnostic des lésions iliaques en rotation,

b) Le diagnostic des subluxations iliaques atypiques en latéralité.

a) **Pour les lésions iliaques en rotation :**

L'Ostéopathe devra comparer la hauteur des épines iliaques antéro-supérieures ; l'une pouvant être supérieure et l'autre inférieure.

b) **Pour les subluxations iliaques en latéralité :**

Le praticien devra comparer les distances de l'ombilic ou de la ligne sternale aux épines iliaques antéro-supérieures ; l'une pouvant être plus grande que l'autre.

Description :

— Le patient est allongé en décubitus dorsal. Afin d'éviter les adhérences, l'Ostéopathe demande au sujet de fléchir ses deux jambes, de soulever ses fesses, de les reposer pendant qu'il tire sur les chevilles pour allonger les membres inférieurs dans l'axe du corps.

a) **Pour les lésions iliaques en rotation :**

— Le praticien est debout par côté de la table.

— Il palpe les sillons sous-jacents aux épines iliaques antéro-supérieures en plaçant ses pouces à leur contact.

— Il apprécie et compare la position inférieure ou supérieure des deux épines iliaques antéro-supérieures.

— L'Ostéopathe applique ensuite ses deux index sur les proéminences des épines iliaques antéro-supérieures.

— Il apprécie et compare la position antérieure ou postérieure des deux épines iliaques antéro-supérieures.

Test des E. I. A. S. pour les lésions iliaques en rotation
« Pouces dans les sillons sous-jacents aux E. I. A. S. »

Test des E. I. A. S. pour les lésions iliaques en rotation
« Index sur les proéminences des E. I. A. S. »

b) **Pour les subluxations iliaques en latéralité :**

— Le praticien se place sur le côté du patient et applique ses pouces à l'intérieur des épines iliaques antéro-supérieures afin de palper les sillons et de comparer les distances qui séparent l'ombilic des épines iliaques antéro-supérieures.

Test des E. I. A. S. pour les subluxations iliaques en latéralité
« Pouces à l'intérieur des E. I. A. S. »

Déductions :

a) **Pour les lésions iliaques en rotation :**

— Si les épines iliaques antéro-supérieures sont au même niveau, il n'y a pas, à priori, de lésion iliaque en rotation.

— Si une épine iliaque antéro-supérieure est SUPERIEURE à l'autre, une lésion iliaque en rotation peut exister. Le praticien utilise alors le test de DOWNING et le test de flexion en position debout afin :

- de connaître le côté en restriction de mobilité
- et de pouvoir décider si la lésion iliaque est antérieure ou postérieure.

Exemple :

- Le test de mobilité en flexion debout atteste d'une restriction de mobilité **à gauche.**
- L'épine iliaque antéro-supérieure gauche est SUPERIEURE.
- Le test de DOWNING démontre que la jambe gauche se raccourcit mais ne s'allonge pas ou peu.

Diagnostic :

LESION ILIAQUE POSTERIEURE GAUCHE.

Remarques :

- Une épine iliaque antéro-supérieure qui est SUPERIEURE est aussi, en règle générale, POSTERIEURE.
- Une épine iliaque antéro-supérieure qui est INFERIEURE est aussi, en règle générale, ANTERIEURE.
- Si l'Ostéopathe constate, par exemple, qu'une épine iliaque antéro-supérieure est à la fois SUPERIEURE et ANTERIEURE ou INFERIEURE et POSTERIEURE, ce résultat paradoxal doit inciter le praticien à rechercher une subluxation iliaque ou pubienne.

b) **Pour les subluxations iliaques en latéralité :**

— Si les distances qui séparent l'ombilic des épines iliaques antéro-supérieures sont égales, il n'y a pas de subluxations iliaques en latéralité.

— Si ces distances sont inégales, l'Ostéopathe utilisera le test de flexion en position debout afin de savoir quel est le côté en restriction de mobilité et afin de pouvoir ensuite conclure à une lésion « in-flare » ou « out-flare ».

Exemple :

- Le test en flexion debout atteste d'une restriction de mobilité **à gauche.**
- Si la distance qui sépare l'ombilic de l'épine iliaque antéro-supérieure gauche est la plus courte, il s'agira d'une **subluxation iliaque « in-flare ».**
- Si la distance qui sépare l'ombilic de l'épine iliaque antéro-supérieure gauche est la plus grande, il s'agira d'une **subluxation iliaque « out-flare ».**

LESIONS ILIAQUES EN ROTATION

En décubitus dorsal

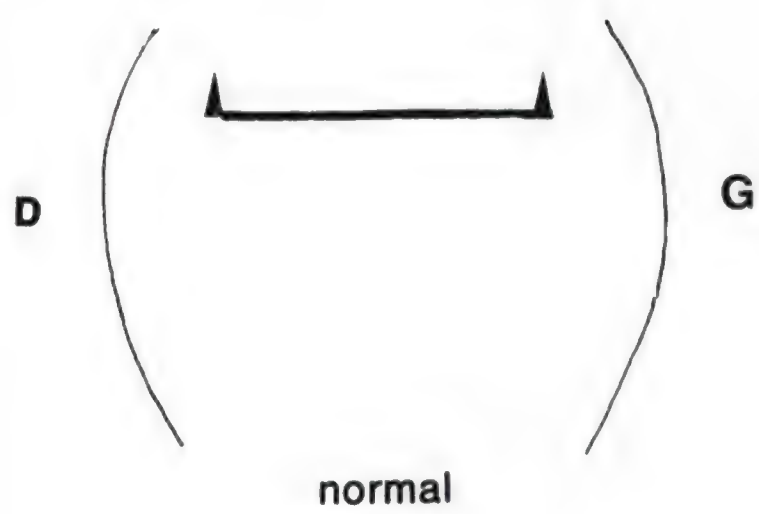

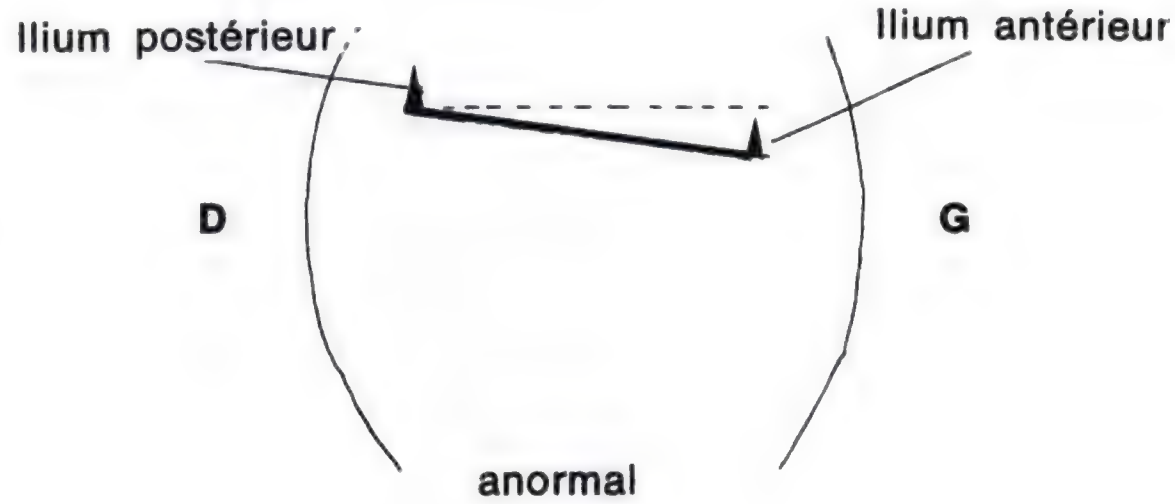

SUBLUXATIONS ILIAQUES EN LATERALITE

En décubitus dorsal

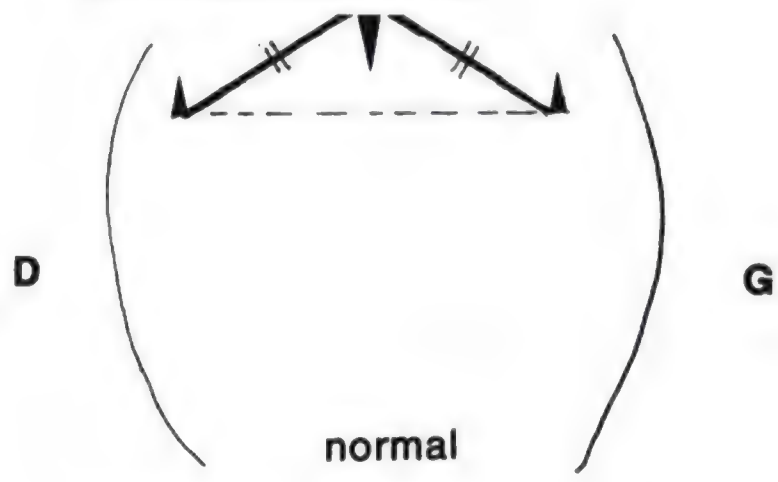

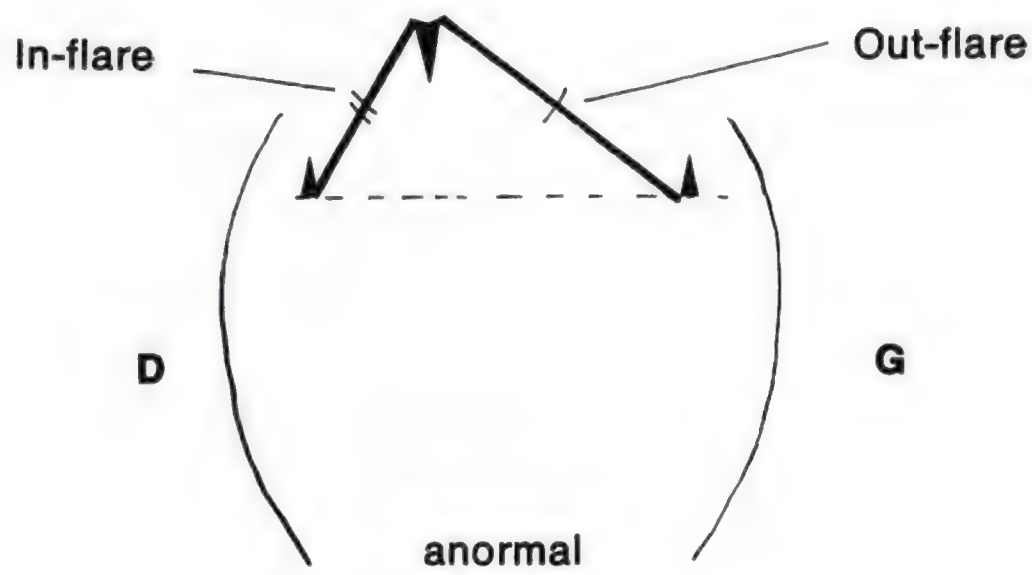

Ombilic

E.I.A.S.

(Peter S. MORAN, Neil A. PRUZZO, Fred L. MITCHELL)

6°) **Test mesurant la hauteur des tubérosités ischiatiques :**

— Ce test mesure les hauteurs relatives des deux tubérosités ischiatiques, dans un plan frontal.

— Un test positif donne une PRESOMPTION et non une certitude absolue de subluxation iliaque supérieure.

— Lorsque l'Ostéopathe a cette présomption, il doit la confirmer par deux autres tests :

- le test de flexion en position debout,
- le test destiné à apprécier la tension des grands ligaments sacro-sciatiques.

— La subluxation iliaque inférieure est théoriquement possible, mais nous ne l'avons, jusqu'à ce jour, jamais rencontrée.

— Parmi les lésions iliaques, la fréquence de la subluxation iliaque supérieure vient en troisième position après les lésions iliaques en rotation et les subluxations pubiennes. Son étiologie est essentiellement traumatique.

Description :

— Le patient est couché en procubitus.

— L'Ostéopathe s'installe en bout de table ou par côté et place la pulpe de ses pouces au niveau des tubérosités ischiatiques, sous les plis fessiers.

— Le praticien compare le niveau des deux tubérosités ischiatiques afin de déterminer si l'une des deux est supérieure à l'autre.

Déductions :

— Si le test est négatif, les deux tubérosités ischiatiques se situent au même niveau.

— Si le test est positif, une des deux tubérosités est plus haute que l'autre et représente alors une PRESOMPTION de subluxation iliaque supérieure (« up-slip »).

— Lorsque l'Ostéopathe a cette présomption, il doit la confirmer par d'autres éléments.

— Le diagnostic de subluxation iliaque supérieure (« up-slip ») se fera sur les signes suivants :

a) Une tubérosité ischiatique plus haute que l'autre ;

b) Un test de flexion debout positif du côté de la tubérosité ischiatique la plus haute ;

c) Un grand ligament sacro-sciatique relâché du même côté.

Test mesurant la hauteur des tubérosités ischiatiques

7°) **Test mesurant la tension des grands ligaments sacro-sciatiques ;**

— Ce test permet d'apprécier la tension des grands ligaments sacro-sciatiques, à droite comme à gauche.

— Si le test mesurant la hauteur des tubérosités ischiatiques apporte une PRESOMPTION de subluxation iliaque supérieure, l'Ostéopathe devra, afin de confirmer le diagnostic, tester les grands ligaments sacro-sciatiques et compléter l'investigation par le test de flexion en position debout.

— Pour comprendre ce test, il faut se rappeler que le traumatisme a entraîné l'ilium en haut, vers la tête, dans une subluxation supérieure qui a pour conséquence de relâcher le grand ligament sacro-sciatique du même côté pendant que l'autre demeure en tension.

VUE POSTERIEURE

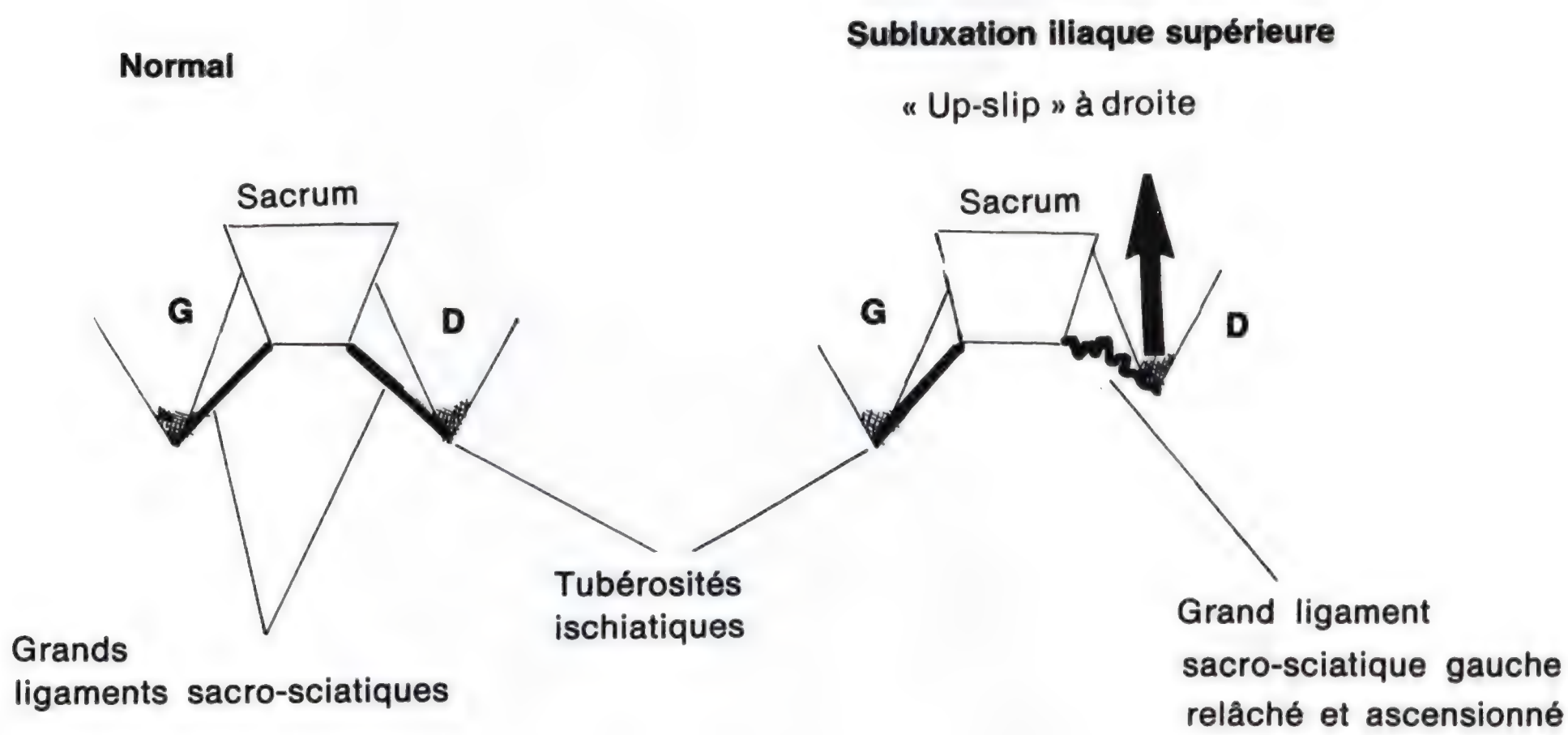

(Peter S. MORAN, Neil A. PRUZZO, Fred L. MITCHELL)

Description :

— Le patient est couché en procubitus et le praticien se place en bout de table ou par côté.

— Dans un premier temps, les pouces de l'Ostéopathe prennent contact avec les tubérosités ischiatiques. Une fois ce contact établi, les pouces glissent légèrement en dedans, entre le sacrum et les tubérosités ischiatiques, afin de palper les grands ligaments sacro-sciatiques. Leur palpation est meilleure près de leur insertion sur les tubérosités.

— Le praticien compare les tensions de ces ligaments à droite et à gauche.

Test mesurant la tension des grands ligaments sacro-sciatiques

Déductions :

— Si le test est négatif, les tensions sont égales à droite comme à gauche.

— Si le test est positif, le côté où le ligament sera à la fois relâché et ascensionné donnera une PRESOMPTION de subluxation iliaque supérieure qui demandera à être confirmée par d'autres signes.

— Le diagnostic de subluxation iliaque supérieure « up-slip » se fera sur les signes suivants :

a) une tubérosité ischiatique plus haute que l'autre ;

b) un test de flexion debout positif du côté de la tubérosité ischiatique la plus haute.

c) un grand ligament sacro-sciatique relâché et ascensionné du même côté.

8°) **Test permettant d'apprécier la position des tubercules pubiens :**

— Le mouvement physiologique normal s'effectue autour d'un axe transverse passant par les branches pubiennes. Il s'agit d'une rotation, dans un plan sagittal, qui suit le mouvement antéro-postérieur des ailes iliaques pendant la marche.

— La symphyse pubienne est en fait peu protégée. Son intégrité dépend de l'état d'équilibre et de tension idéale des muscles abdominaux et de ceux de la cuisse.

— Les subluxations supérieure ou inférieure de la symphyse pubienne ne sont pas rares puisque leur ordre de fréquence vient immédiatement après les lésions iliaques en rotation et devance les subluxations iliaques. Elles s'organisent sur un axe antéro-postérieur.

— Lorsque la symphyse pubienne fait l'objet d'une subluxation, celle-ci est à même de se répercuter sur le mouvement iliaque du même côté.

— Les subluxations pubiennes sont parfois secondaires à des lésions des membres inférieurs ou lombaires (plexus lombaire).

— La subluxation pubienne est souvent associée à un spasme plus ou moins douloureux de l'adducteur de la hanche et la symptômatologie qui en découle peut parfois se confondre avec une inflammation de la vessie.

Description :

— Le patient est allongé en décubitus dorsal.

— Afin de ne pas surprendre le patient, le praticien prend un contact avec la paume de sa main sur l'abdomen du sujet, près du bord supérieur de la symphyse pubienne.

— Le bord supérieur de la symphyse pubienne étant localisé, l'Ostéopathe place ses deux index sur les tubercules pubiens. Ses deux index sont parallèles et espacés d'environ 1 cm.

— La palpation des index doit être assez profonde afin d'atteindre la surface osseuse et le praticien déplace latéralement ses doigts pour être certain de la présence des tubercules.

— L'Ostéopathe compare la position des tubercules pubiens.

« Localisation des tubercules pubiens sur le squelette »

« Localisation des tubercules pubiens sur le sujet »

Déductions :

— S'il n'existe pas de subluxation pubienne, les index de l'Ostéopathe sont à la même hauteur.

— S'il existe une subluxation pubienne, un des deux index est plus haut que l'autre. Afin de connaître le côté en restriction de mobilité, le praticien pratiquera le test de flexion en position debout et pourra ensuite décider s'il s'agit d'une subluxation pubienne inférieure ou supérieure.

Exemple :

- Le test de mobilité en flexion debout atteste d'une restriction de mobilité à droite.
- Le test appréciant la position des tubercules pubiens révèle que le tubercule droit est le plus haut.

Diagnostic :

SUBLUXATION PUBIENNE SUPERIEURE DROITE.

Remarques :

Lorsqu'il s'agit d'une subluxation pubienne récidivante, l'Ostéopathe devra attacher une attention particulière à la colonne lombaire d'où émergent les nerfs moteurs destinés aux muscles abdominaux et à certains muscles de la cuisse.

9°) **Test permettant d'apprécier une fausse inégalité de longueur des membres inférieurs d'origine iliaque, en décubitus dorsal :**

— Ce test permet d'apprécier une fausse inégalité de longueur des membres inférieurs d'origine plus volontiers **iliaque.**

— Lorsque ce test est pratiqué en procubitus, l'origine de la fausse inégalité est plus volontiers **sacrée.**

— Ces deux tests, en décubitus dorsal et en procubitus, sont complémentaires.

— Dans ce test en décubitus dorsal, les possibilités lésionnelles d'une fausse jambe courte gauche et d'une fausse jambe longue droite sont les suivantes :

a) Rotation iliaque postérieure gauche ;

b) Rotation iliaque antérieure droite ;

c) Torsion iliaque : postérieure gauche et antérieure droite ;

d) Subluxation pubienne supérieure gauche ;

e) Subluxation pubienne inférieure droite ;

f) Subluxation iliaque supérieure gauche.

Les subluxations iliaques en latéralité, in-flare ou out-flare, n'entraînent pas d'inégalité de longueur des membres inférieurs.

Description :

— Le patient est allongé sur le dos. Afin que ses jambes se situent dans le prolongement général du corps et afin d'éviter des erreurs d'interprétation, l'Ostéopathe demande au sujet de fléchir ses deux jambes, talons réunis, de soulever ses fesses et de les reposer pendant que le praticien saisit les chevilles et allonge les deux jambes sur la table.

— L'Ostéopathe se tient en bout de table.

— Le praticien place ses majeurs dans les sillons inférieurs des malléoles internes et exerce une légère traction sur les talons afin de comparer le niveau, non seulement des malléoles internes, mais aussi des talons.

Test permettant d'apprécier une fausse inégalité de longueur des membres inférieurs d'origine iliaque

Test permettant d'apprécier une fausse inégalité de longueur des membres inférieurs d'origine iliaque

Déductions :

— La jambe courte se situe du côté du talon et de la malléole interne les plus hauts.

10°) **Test permettant d'apprécier une fausse inégalité de longueur des membres inférieurs d'origine sacrée, en procubitus :**

— Ce test permet d'apprécier une fausse inégalité de longueur des membres inférieurs, d'origine plus volontiers **sacrée.**

— Dans ce test en procubitus, les possibilités lésionnelles d'une fausse jambe courte gauche et d'une fausse jambe longue droite sont les suivantes :

a) Torsion sacrée gauche-gauche,

b) Torsion sacrée droite-gauche,

c) Sacrum antérieur unilatéral droit,

d) Convexité lombaire droite.

Description :

— Le patient est allongé en procubitus.

— Le praticien effectue une légère traction sur les chevilles du sujet de façon à ce que ses jambes se situent dans le prolongement général du corps.

— L'Ostéopathe se tient en bout de table et place ses pouces dans les sillons inférieurs des malléoles internes. Il effectue une légère traction des chevilles et compare les niveaux respectifs des talons et des malléoles internes.

Test permettant d'apprécier une fausse inégalité de longueur des membres inférieurs d'origine sacrée

Déductions :

— La jambe courte se situe du côté où le talon et la malléole interne sont les plus hauts.

11°) Test établissant les relations entre la courbure lombaire et les torsions sacrées :

— Ce test permet de faire le diagnostic différentiel entre une torsion sacrée en avant (droite-droite ou gauche-gauche) et une torsion sacrée en arrière (droite-gauche ou gauche-droite).

— Ce test doit être complété par d'autres afin d'apprécier la profondeur des sillons sacro-iliaques et la position des angles sacrés latéraux inféro-externes.

— Le résultat de ce test est fonction de la position de la courbure lombaire.

— Si la courbure lombaire est lordotique, il s'agira plus volontiers d'une torsion en avant.

— Si la courbure est cyphotique, il s'agira plus volontiers d'une torsion en arrière.

Description :

— Le patient est allongé en procubitus.

— L'Ostéopathe se tient par côté et place la paume de sa main sur les apophyses épineuses de la colonne lombaire.

— Le praticien effectue une pression ferme et brève, dirigée vers le bas, sur les apophyses épineuses lombaires et relâche ensuite. Il apprécie la souplesse, le retour élastique ou la rigidité et répète cette manœuvre si besoin.

Test établissant les relations entre la courbure lombaire et les torsions sacrées

Déductions :

— Si la réaction est souple et élastique, la courbure lombaire est en lordose et la torsion sacrée, le cas échéant, sera en avant, c'est-à-dire :

- droite-droite ou
- gauche-gauche.

— Si la réaction obtenue est rigide, la courbure lombaire est en cyphose et la torsion sacrée, le cas échéant, se fera en arrière, c'est-à-dire :

- droite-gauche ou
- gauche-droite.

Admettons que ce test établissant les relations entre la courbure lombaire et les torsions sacrées objective :

- une courbure lombaire cyphotique,
- une torsion sacrée en arrière, droite-gauche ou gauche-droite.

L'Ostéopathe devra alors pratiquer deux tests de confirmation afin de préciser le diagnostic :

a) **Test des angles sacrés latéraux inféro-externes :**

Le praticien palpe et compare ces angles afin de savoir quel est le plus postérieur ;

b) **Test des sillons sacro-iliaques :**

L'Ostéopathe palpe et compare ces sillons afin de savoir quel est le plus profond.

Palpation des sillons sacro-iliaques

12°) **Test appréciant la profondeur des sillons sacro-iliaques et la position des angles sacrés latéraux inféro-externes :**

— Il faut se rappeler que le test de flexion en position assise ne donne qu'une PRESOMPTION de lésion sacrée en torsion sur axe oblique ou en flexion-extension sur l'axe transverse moyen.

— Ce test permettant d'apprécier la profondeur des sillons sacro-iliaques et la position des angles sacrés latéraux inféro-externes doit être systématiquement utilisé dans les lésions sacrées en torsion ou en flexion-extension.

— Les lésions sacrées en torsion sont plus fréquentes (60 %) que les lésions sacrées en flexion-extension (40 %).

— Dans le cadre des lésions sacrées en torsion, ce test devra être complété par celui établissant les relations entre la courbure lombaire et les torsions sacrées.

— Dans le cadre des lésions sacrées en flexion-extension, ce test suffira à préciser le diagnostic.

a) **Lésions sacrées en flexion-extension :**

— La lésion sacrée en extension est possible mais très rare.

— Six possibilités lésionnelles peuvent exister :

- Sacrum antérieur unilatéral droit,
- Sacrum antérieur unilatéral gauche,
- Sacrum antérieur bilatéral,
- Sacrum postérieur unilatéral droit,
- Sacrum postérieur unilatéral gauche,
- Sacrum postérieur bilatéral.

— Compte-tenu de la rareté de la lésion « sacrum postérieur », nous concentrerons notre étude sur la lésion sacrée antérieure.

— Rappelons que la terminologie de « flexion-extension » ne correspond pas à la flexion-extension respiratoire sacro-sphéno-basilaire (Cf. Lésions ostéopathiques du Sacrum).

— Les lésions « sacrum antérieur » uni ou bilatérales sont moins fréquentes que les lésions en torsion.

— Dans le cadre des lésions « sacrum antérieur », la plus fréquente est le sacrum antérieur unilatéral droit.

Conditions de survenue :

Une lordose lombaire, une asymétrie de facettes lombo-sacrées, une torsion gauche-gauche imparfaite représentent autant de facteurs favorisant l'installation d'une lésion sacrée antérieure unilatérale.

Symptomatologie :

La douleur se localise fréquemment au niveau des muscles fessiers. Le caractère matinal des douleurs et la raideur donnent parfois l'impression qu'il s'agit d'un phénomène inflammatoire qu'il faudra éliminer.

Il ne faut pas oublier que la lésion sacrée antérieure bilatérale n'est jamais qu'une exagération de la physiologie sacrée sur l'axe transverse moyen.

b) **Lésions sacrées en torsion :**

— La plus fréquente est la torsion gauche-gauche.

Etiologie :

Habituellement posturale et tensionnelle (Cf. Lésions ostéopathiques du sacrum).

Symptomatologie :

En règle générale, la douleur ne se localise pas au niveau du sacrum mais dans la région lombaire alors que dans les lésions sacrées antérieures et postérieures, la douleur est plus volontiers sacrée.

Lorsqu'il s'agit d'une torsion gauche-gauche, le spasme musculaire, quand il existe, est paravertébral.

Lorsqu'il s'agit d'une torsion gauche-droite, le spasme musculaire, quand il existe, est au niveau du psoas.

Il ne faut pas oublier que la lésion de torsion sacrée n'est jamais qu'une exagération de la physiologie sacrée sur un des deux axes obliques.

Dans la majorité des cas, une lésion de torsion sacrée s'accompagne d'une restriction de mobilité L5/S1. Aussi, sera-t-il nécessaire de pratiquer, en complément, le test de dissociation de L5 afin de savoir si elle est dépendante du sacrum.

Description :

— Le patient est allongé en procubitus.

— L'Ostéopathe se place par côté.

— Les pouces du praticien palpent les épines iliaques postéro-supérieures et glissent ensuite dans les sillons sacro-iliaques afin d'apprécier comparativement leur profondeur.

— Puis, les pouces de l'Ostéopathe prennent contact avec les angles sacrés latéraux inféro-externes, au niveau de S5.

— Le praticien apprécie la position des angles sacrés et essaie de savoir si la déformation la plus évidente est **inférieure** ou **postérieure.**

Palpation des sillons sacro-iliaques

Palpation des angles sacrés latéraux inféro-externes

Déductions :

a) **Lésions sacrées antérieures unilatérales :**

— Le sillon sacro-iliaque est plus profond du côté du sacrum antérieur unilatéral.

— L'angle sacré latéral est plus postéro-inférieur du côté du sacrum antérieur unilatéral.

— L'angle sacré latéral **est plus inférieur** que postérieur du côté du sacrum antérieur unilatéral.

b) **Torsions sacrées :**

Droite-droite :

- Axe oblique droit ;
- Le sillon sacro-iliaque est plus profond à gauche ;
- L'angle sacré latéral droit est postéro-inférieur ;
- L'angle sacré latéral droit **est plus postérieur** qu'inférieur.

Le test établissant les relations entre la courbure lombaire et les torsions sacrées permettra le diagnostic différentiel entre une torsion droite-droite et une torsion droite-gauche.

Gauche-gauche :

- Axe oblique gauche ;
- Le sillon sacro-iliaque est plus profond à droite ;
- L'angle sacré latéral gauche est postéro-inférieur ;
- L'angle sacré latéral gauche **est plus postérieur** qu'inférieur.

Le test établissant les relations entre la courbure lombaire et les torsions sacrées sera un des éléments à même de permettre le diagnostic différentiel entre une torsion gauche-gauche et une torsion gauche-droite.

Le test établissant les relations entre la courbure lombaire et les torsions sacrées sera un des éléments à même de permettre le diagnostic différentiel entre une torsion en avant (droite-droite ou gauche-gauche) et une torsion en arrière (droite-gauche ou gauche-droite) :

— Si la réaction est souple et élastique, la courbure lombaire est en lordose et la torsion sacrée sera en avant (droite-droite ou gauche-gauche).

— Si la réaction obtenue est plutôt rigide, la courbure lombaire est en cyphose et la torsion sacrée se fera en arrière (droite-gauche ou gauche-droite).

Remarques : entre, d'une part, les lésions sacrées antéro-postérieures ou en torsion et, d'autre part, les rotoscolioses lombaires :

— Lorsqu'une rotoscoliose lombaire trouve sa lésion primaire au niveau sphéno-basilaire, la correction sacrée ne devra se faire que dans un deuxième temps.

— Lorsqu'une rotoscoliose lombaire trouve sa lésion primaire au niveau du sacrum, la rotation vertébrale s'effectue, en règle générale, dans la direction du sillon sacro-iliaque le plus profond et la convexité de la scoliose s'organise du même côté.

— Un sacrum antérieur uni ou bilatéral ou une torsion sacrée en avant (gauche-gauche ou droite-droite) majorent la lordose lombaire.

— Par contre, une torsion sacrée en arrière (gauche-droite ou droite-gauche) minore la lordose lombaire et s'accompagne d'une certaine rigidité locale.

13°) **Test de dissociation L5/S1 :**

L5, faisant partie intégrante du bassin, il est utile de savoir si elle dépend ou non du sacrum.

La patiente est en procubitus. L'opérateur fait croiser une jambe sur l'autre afin d'ouvrir la surface articulaire supérieure du petit bras du « L » auriculaire sacré. L'Ostéopathe immobilise alors C7 en rotation en faisant tourner la tête de la patiente à droite puis à gauche. Le praticien demande au sujet de respirer et apprécie la répercussion au niveau de L5.

Si L5 se meut dans les deux cas, on peut considérer qu'elle ne dépend pas du sacrum et qu'elle est libre.

Test de dissociation L5/S1

14°) **Test paravertébral en position debout et assise :**

— Ce test est complémentaire du test de flexion en position debout et il s'effectue dans la même attitude.

— Les muscles extenseurs paravertébraux haubannent la colonne vertébrale, occupent les gouttières vertébrales et sont parallèles à la colonne vertébrale.

— Dans ce test, l'Ostéopathe observe une éventuelle tension asymétrique des muscles paravertébraux, plus prononcée d'un côté ou de l'autre, en position debout.

— En présence d'une asymétrie tensionnelle paravertébrale, d'autres muscles peuvent être en cause comme le carré des lombes et le psoas et donner la même impression.

— Dans cette éventualité, le praticien effectuera les tests spécifiques à chacun de ces muscles.

Description :

— Le patient est debout, en station légèrement écartée, pieds nus et parallèles.

— L'Ostéopathe, assis ou debout, s'installe derrière lui afin d'observer le comportement des masses musculaires paravertébrales pendant la flexion du buste en avant.

— Le poids du corps du sujet est également réparti sur les deux jambes et ses talons sont à la verticale des hanches.

— Le praticien demande au patient de fléchir son buste en avant, progressivement et lentement, jusqu'à ce qu'il puisse toucher ses orteils, tout en gardant les genoux tendus. Pendant la flexion, les bras du sujet pendent librement et sa tête est fléchie.

— L'Ostéopathe compare les tensions des masses musculaires paravertébrales, à droite et à gauche, pendant la flexion.

— Si une asymétrie tensionnelle paravertébrale se manifeste, le praticien répète le même test de flexion en position assise afin d'observer et de comparer à nouveau les masses musculaires paravertébrales droites et gauches.

Déductions :

— Si une tension paravertébrale est plus importante dans le test de flexion en position debout que dans le test de flexion en position assise, cela signifie que la lésion primaire se situe au niveau des membres inférieurs avec une composante pelvienne. Dans ce cas, la rotoscoliose n'est qu'une compensation du déséquilibre pelvien.

— Si une tension paravertébrale est plus importante dans le test de flexion en position assise que dans le test de flexion en position debout, cela signifie que la lésion primaire de la rotoscoliose est plus volontiers sphéno-basilaire.

— Si une tension paravertébrale est aussi importante dans le test de flexion en position debout que dans le test de flexion en position assise, cela signifie que la lésion primaire de la rotoscoliose est sphéno-basilaire et que le déséquilibre pelvien ne représente que la lésion secondaire.

15°) **Le signe de LASEGUE :**

Classiquement, le signe de LASEGUE permet de mettre en évidence une inflammation du nerf sciatique consécutive à une protusion discale postérieure ou postéro-latérale. Il s'agit, en fait, d'élever progressivement et lentement le membre inférieur tendu du sujet couché en décubitus dorsal :

Ph. Lés. ⟶ **Ph. Lés.**

Protusion discale — sciatique

Signe de LASEGUE classique (Protusion discale)

Dans le concept ostéopathique, le pyramidal du bassin étant abducteur, lorsque nous obtenons un signe de LASEGUE en adduction, nous pouvons affirmer qu'il s'agit d'un phénomène lésionnel du pyramidal :

Ph. Lés. ——————————————————→ **Ph. Lés.**
Pyramidal sciatique

Signe de LASEGUE en ADDUCTION (Pyramidal du bassin)

INTERPRETATION DU SIGNE DE LASEGUE

1. — **Classiquement,** le signe de LASEGUE permet de mettre en évidence une inflammation du nerf sciatique consécutive à une protusion discale. Il s'agit d'une élévation progressive et lente du membre inférieur tendu sur le sujet en décubitus dorsal.

Ph. Lés. (protusion discale) ⟶ **Ph. Lés.** (sciatique)

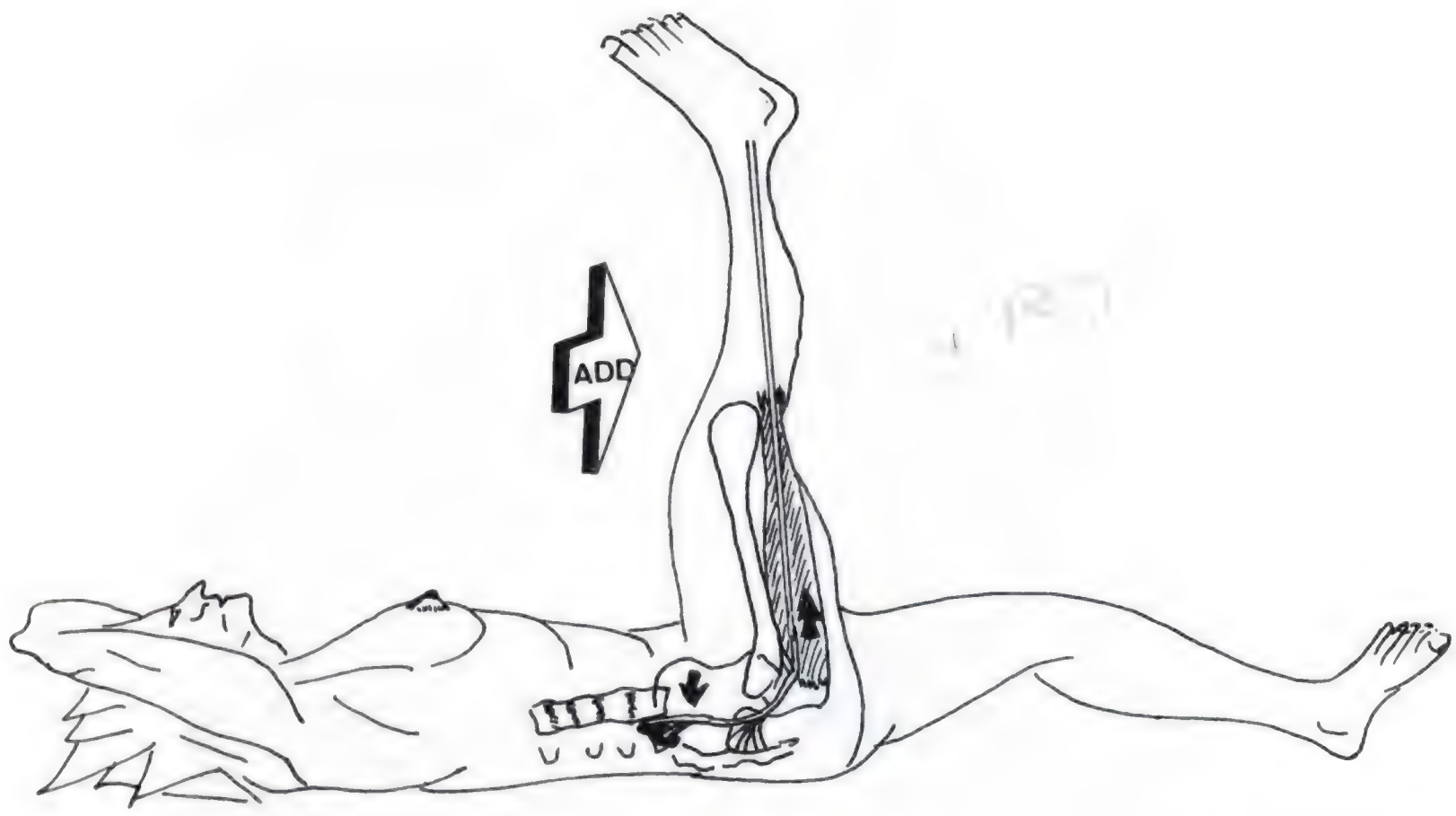

(I.A. KAPANDJI)

2. — **Dans le concept ostéopathique,** le pyramidal du bassin étant abducteur, lorsque nous obtenons un signe de LASEGUE en ADDUCTION nous pouvons affirmer qu'il s'agit d'un phénomène lésionnel du pyramidal.

Ph. Lés. (pyramidal) ⟶ **Ph. Lés.** (sciatique)

16°) Tests d'élimination d'une lésion en rotation coxo-fémorale :

Premier test :

La patiente est en décubitus dorsal. Le praticien soulève légèrement la jambe du sujet et effectue une rotation passive coxo-fémorale. L'Ostéopathe compare les rotations interne et externe.

Deuxième test :

Test en rotation interne de l'articulation coxo-fémorale droite

Premier temps :

La patiente se tient sur la jambe gauche par exemple. Celle-ci supporte le poids de son corps. Son autre jambe, droite, est

tendue devant elle. L'Ostéopathe lui demande de tourner son pied droit en rotation interne, puis externe, au maximum de ses possibilités. Le praticien observe et note un éventuel déficit en rotation interne ou externe.

Test en rotation externe de l'articulation coxo-fémorale droite

Deuxième temps :

La même manœuvre se répète sur l'autre jambe afin de rendre l'étude comparative.

II. — LES LIGAMENTS DE LA HANCHE ET LE TEST DE DOWNING

Le test de DOWNING ne met en jeu que les éléments non contractiles de l'articulation coxo-fémorale. C'est la raison pour laquelle nous ferons un rappel anatomique des ligaments de la hanche, d'après TESTUT, avant d'aborder l'étude du test de DOWNING.

A. — LES LIGAMENTS DE LA HANCHE :

Ils sont au nombre de quatre :

— le ligament de BERTIN,
— le ligament ischio-fémoral,
— le ligament pubo-fémoral,
— le ligament rond.

Nous insisterons sur la description anatomique des ligaments ischio-fémoral et ilio-fémoral, en omettant volontairement le ligament rond et le ligament pubo-fémoral qui ne présentent aucun caractère décisif dans la réalisation et l'interprétation du test de DOWNING.

1. — Le ligament ilio-fémoral ou de BERTIN ou encore appelé : ligament en Y de BIGELOW :

— L'intervention de ce ligament dans le test de DOWNING est capitale.

Ce ligament prend naissance au-dessous de l'épine iliaque antéro-inférieure, au-dessous par conséquent du tendon direct du muscle droit antérieur de la cuisse. De là, se portant en bas et en dehors, il se déploie à la manière d'un large éventail et vient se terminer, par sa base, sur cette ligne rugueuse désignée sous le nom de ligne oblique du fémur.

Cet éventail fibreux, relativement mince à sa partie moyenne, est au contraire très épais dans sa portion supérieure et dans sa portion inférieure, lesquelles, de ce fait, acquièrent pour ainsi dire la valeur de deux faisceaux distincts :

a) **Le faisceau supérieur ou ilio-prétrochantérien :**

Suivant un trajet presque horizontal, il longe le côté supérieur de la capsule et vient s'attacher, en dehors, sur le bord antérieur du grand trochanter, immédiatement au-dessous du tendon du petit fessier, avec lequel du reste, il se confond plus ou moins : une saillie rugueuse, le tubercule prétrochantérien, marque assez souvent cette insertion externe du ligament.

Le faisceau ilio-prétrochantérien, relativement très court, mais remarquable par sa force et sa résistance, mesure de 8 à 10 mm d'épaisseur, quelquefois plus. Il limite les mouvements d'adduction et de rotation en dehors.

b) **Le faisceau inférieur ou ilio-prétrochantinien :**

Il descend presque verticalement sur le côté antéro-interne de la capsule articulaire en se tordant légèrement sur son axe et vient se fixer, par son extrémité inférieure, à la partie inférieure de la ligne oblique, un peu en avant du trochin.

Plus mince que le précédent (il ne mesure guère que 4 ou 5 mm d'épaisseur), mais encore très fort et très résistant, le faisceau inférieur du ligament ilio-fémoral se tend dans l'extension de la cuisse sur le bassin et, par conséquent, limite ce mouvement.

2. — **Le ligament ischio-fémoral :**

Le ligament ischio-fémoral est situé à la partie postérieure et inférieure de l'articulation. Les faisceaux fibreux qui le constituent prennent leur origine dans la gouttière sous-cotyloïdienne et sur la portion du sourcil cotyloïdien qui est située au-dessus de cette gouttière. De là, ils se dirigent obliquement en dehors et en haut et se terminent comme suit :

— Les uns, et c'est le plus grand nombre, se ramassent en une sorte de bandelette, qui croise obliquement la face supérieure du col et vient se fixer sur le rebord antérieur de la qualité digitale du grand trochanter, immédiatement en avant du tendon terminal de l'obturateur interne.

— Les autres, ceux qui répondent à la partie inférieure du ligament se mêlent aux fibres circulaires de la capsule, et peu à peu, se confondent avec elles. C'est à ce dernier groupe de

ARTICULATION COXO-FEMORALE (L. TESTUT)

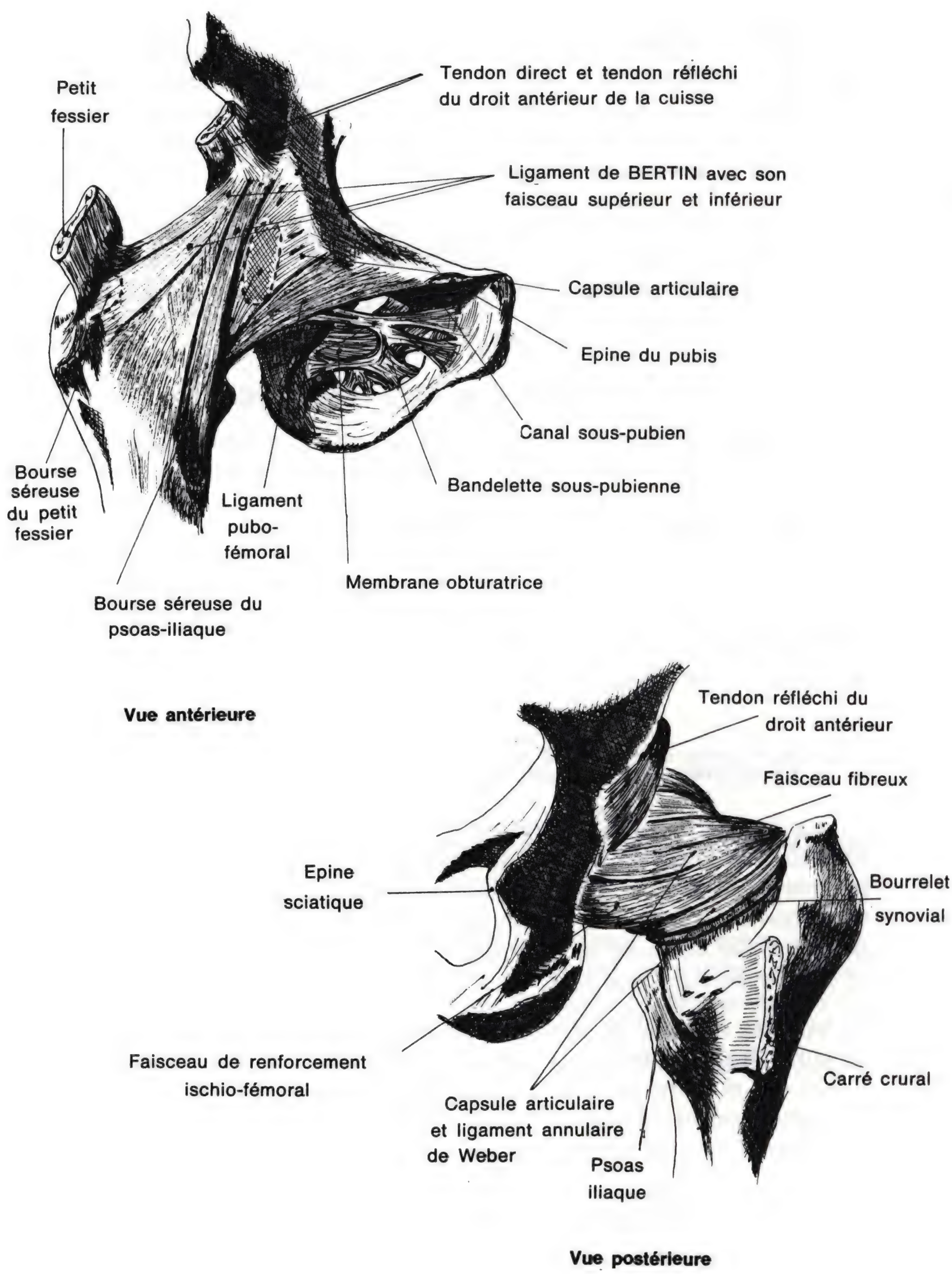

fibres que certains auteurs donnent le nom, parfaitement justifié du reste, de ligaments ischio-capsulaires.

Le ligament ischio-fémoral limite les mouvements de rotation du fémur en dedans.

B. — LE TEST DE DOWNING :

Carter Harrison DOWNING M.D., D.O.,

- *Author of « Principles and practice of osteopathy »* 1935 ;
- *former director of clinics and professor of technicology Massachussetts College of Osteopathy ;*
- *former associate Professor of osteopathic Diagnosis and technicology American School of Osteopathy.*

— Ce test utilise une méthode qui donne une analyse fonctionnelle complète des deux articulations sacro-iliaques.

— Ce test clinique est indispensable dans le cas d'un bassin asymétrique lorsqu'on désire être certain de l'existence ou non d'une lésion ilio-sacrée.

— Il est capital de souligner que ce test ne doit mettre en jeu que les éléments non contractiles de l'articulation, c'est-à-dire : capsule et ligaments.

— Lors de l'étude des ligaments, dans les tests d'allongements et de raccourcissements, nous insisterons sur la prépondérance des ligaments ilio-fémoral et ischio-fémoral, en omettant volontairement le ligament pubo-fémoral dont l'intervention ne revêt pas un caractère décisif dans l'exécution et l'interprétation de ce test, bien qu'il soit relativement plus tendu selon l'abduction ou l'adduction.

— Deux types de tests sont nécessaires :

1) Le test d'allongement :

Il est produit par l'association de trois mouvements de la hanche :

- adduction,
- légère flexion et
- rotation externe.

Sur le plan ligamentaire, l'association de ces trois mouvements nous donne :

- un détente du ligament ischio-fémoral,
- une tension du ligament de BERTIN.

DOWNING : TEST D'ALLONGEMENT (I.A. KAPANDJI)

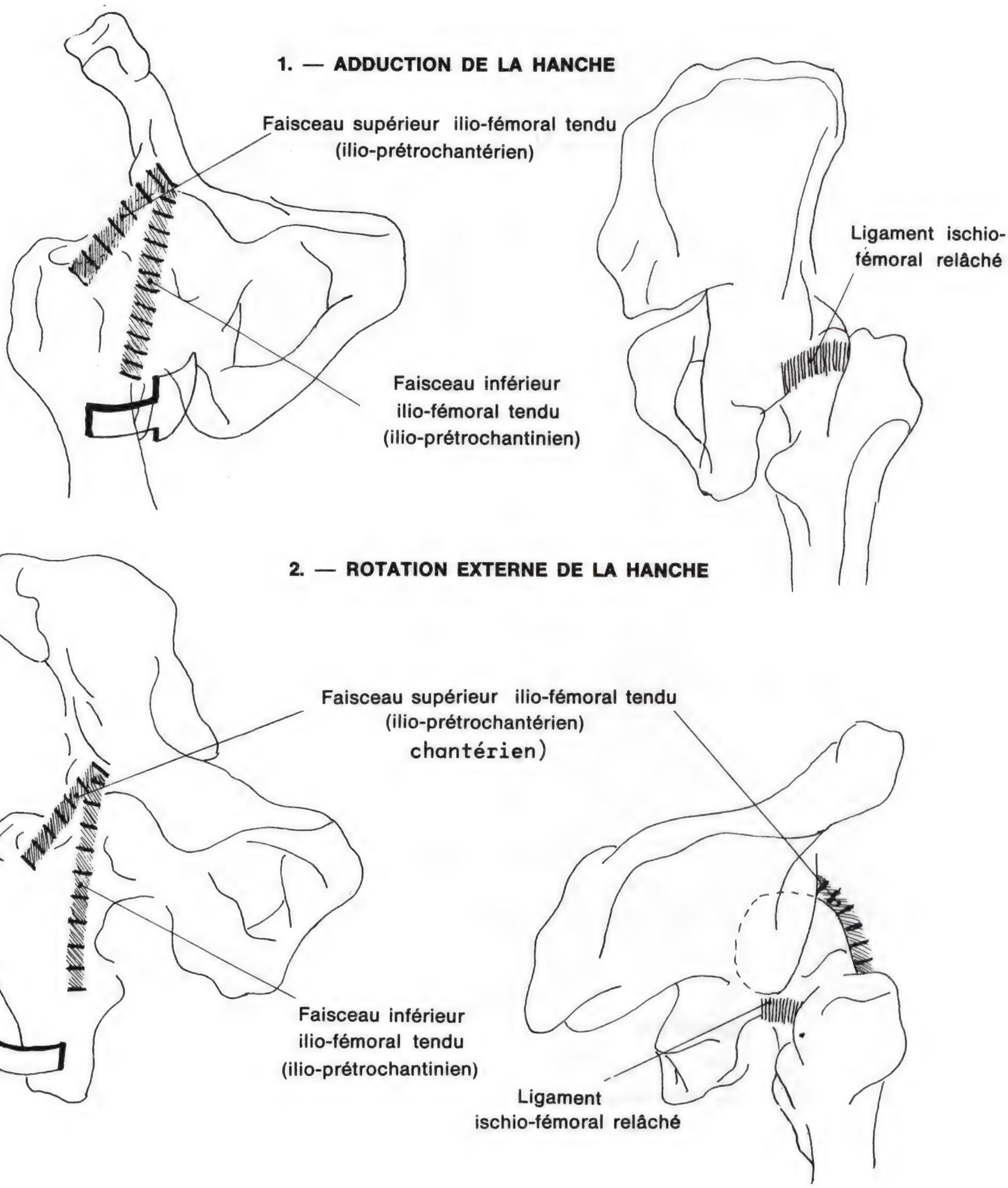

C'est donc ce ligament en « Y » de BERTIN qui est responsable de l'allongement du membre inférieur.

Le membre inférieur est d'abord porté en adduction, ce qui a pour effet :

- d'ouvrir l'articulation sacro-iliaque et
- de mettre en tension le ligament en « Y »,

puis, ce même membre inférieur est ensuite porté en légère flexion et rotation externe, ce qui a pour effet :

- d'augmenter la tension du ligament de BERTIN qui entraîne alors l'aile iliaque en avant et rallonge la jambe homologue.

A cette action ligamentaire, s'associe celle du bras de levier fémoral qui, par l'adduction, dégage l'interligne sacro-iliaque et qui, par la rotation externe, effectuée en adduction, pousse sur le cotyle de telle sorte que l'aile iliaque a tendance à s'antérioriser.

Test d'allongement du membre inférieur gauche

Test d'allongement du membre inférieur gauche

Test d'allongement du membre inférieur gauche

Résultat du test d'allongement :
le membre inférieur gauche s'allonge

Technique d'annulation de l'allongement du membre inférieur gauche

Résultat de la manœuvre d'annulation de l'allongement du membre inférieur gauche : Les membres inférieurs sont égaux

2) **Le test de raccourcissement :**

Ce test est produit par l'association de trois mouvements au niveau de la hanche :

— abduction,
— légère flexion et
— rotation interne.

Sur le plan ligamentaire, l'association de ces trois mouvements nous donne :

— une détente du ligament de BERTIN,
— une tension du ligament ischio-fémoral.

C'est donc surtout le ligament ischio-fémoral qui est responsable du raccourcissement du membre inférieur.

DOWNING :TEST DE RACCOURCISSEMENT (I.A. KAPANDJI)

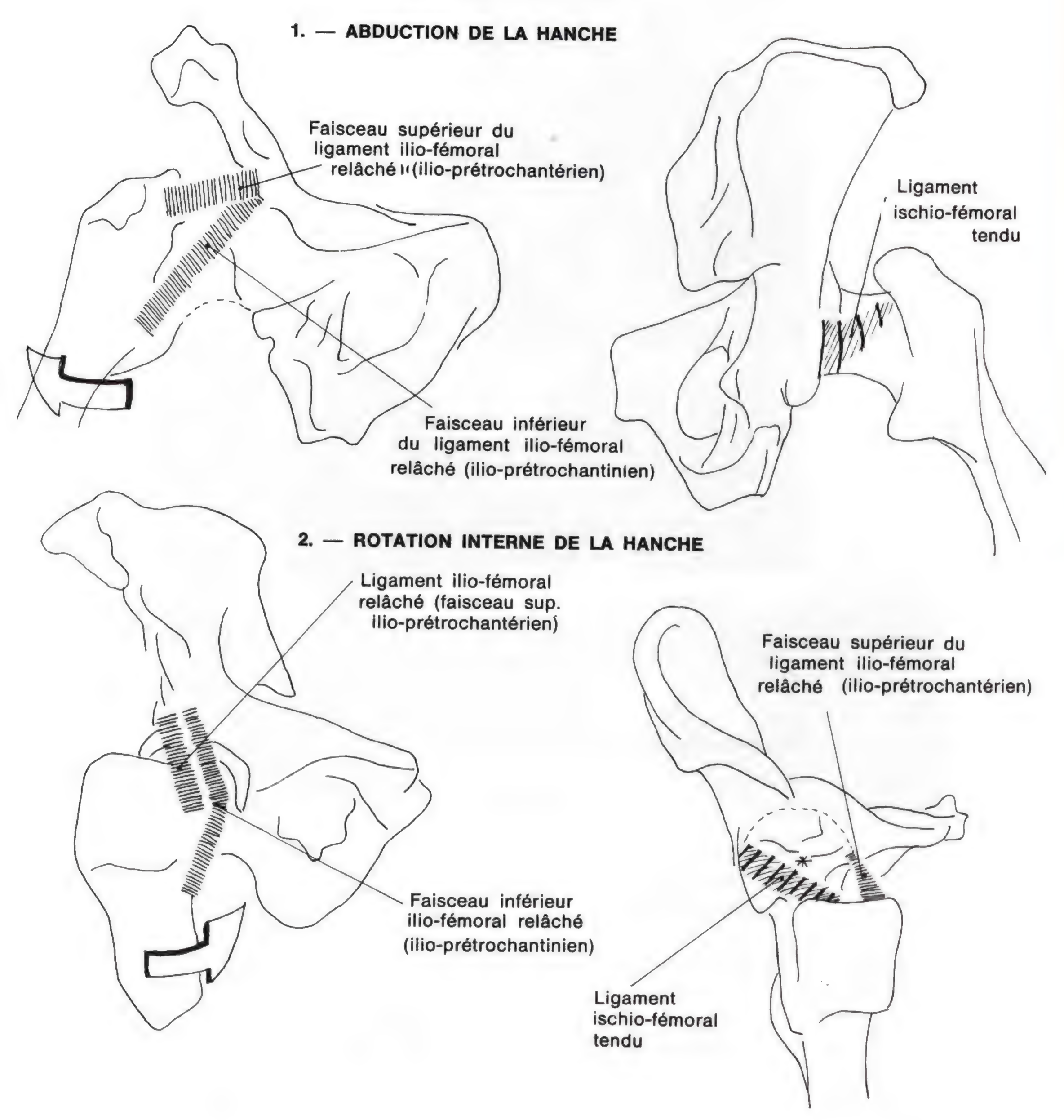

Le membre inférieur est d'abord porté en ABDUCTION, ce qui a pour effet de :

— Tendre le ligament ischio-fémoral,

puis, ce même membre inférieur, genou fléchi, est ensuite porté en légère flexion et rotation interne, ce qui produit :

— un mouvement de rotation iliaque et,

— une majoration de la tension du ligament ischio-fémoral.

Ainsi, l'aile iliaque est entraînée en arrière produisant de ce fait un raccourcissement de la jambe homologue.

A cette action ligamentaire, s'associe celle du bras de levier fémoral qui, par la tête fémorale, lors de l'abduction et surtout de la rotation interne, exerce une pression sur le cotyle de telle sorte que l'aile iliaque s'en trouve sollicitée en arrière.

Ce test permet, d'une manière infaillible, de confirmer ou d'infirmer une lésion iliaque, à condition que son exécution soit parfaite, que l'observation clinique des longueurs de jambes soit minutieusement notée et qu'aucun muscle ne participe à ce test.

Lors du mouvement d'allongement ou de raccourcissement, la rotation externe ou interne s'effectue par une pression tibiale et non fémorale.

Test de raccourcissement du membre inférieur gauche

Test de raccourcissement du membre inférieur gauche

Test de raccourcissement du membre inférieur gauche

Résultat du test de raccourcissement :

Le membre inférieur gauche se raccourcit

Technique d'annulation du raccourcissement du membre inférieur gauche

3. — **Observations préalables à l'exécution du test de DOWNING :**

— Le patient étant couché en décubitus dorsal, le praticien observe l'attitude des membres inférieurs :

- Il constate l'existence ou non d'une jambe courte ou longue,
- Il apprécie, le cas échéant, la différence de longueur des membres inférieurs au repos,
- Il observe ensuite l'ouverture des pieds du patient : en rotation interne ou externe et note le degré d'ouverture approximatif,
- Par l'intermédiaire des chevilles, il vérifie l'existence éventuelle d'une rigidité capsulaire coxo-fémorale.

4. — **Réalisation du test de DOWNING :**

* **Première méthode :** destinée à mettre en évidence une restriction de mobilité iliaque bilatérale :

Si une inégalité de longueur des membres inférieurs, fausse ou vraie, préexiste, l'Ostéopathe :

a) Raccourcit la jambe courte ;

b) Rallonge la jambe longue afin d'imposer aux deux côtés opposés le mouvement extrême maximum ;

c) Mesure la différence de longueur obtenue au niveau des malléoles internes et des talons ;

d) Annule, par une flexion alternative des cuisses sur l'abdomen, le raccourcissement et l'allongement obtenus ;

e) Rallonge la jambe présumée courte ;

f) Raccourcit la jambe présumée longue ;

g) Mesure la différence de longueur obtenue au niveau des malléoles internes et des talons.

Conclusions :

— Si les deux membres inférieurs s'allongent et se raccourcissent d'une manière égale et que la différence de longueur obtenue au niveau des malléoles est de l'ordre de 2,5 cm, les articulations ilio-sacrées sont normales.

— Si les deux membres inférieurs s'allongent et se raccourcissent d'une manière égale et que la différence de longueur obtenue au niveau des malléoles est inférieure à 1 cm, les articulations ilio-sacrées présentent une restriction bilatérale de mobilité.

— Si les deux membres inférieurs s'allongent et se raccourcissent d'une manière égale et que la différence de longueur obtenue au niveau des malléoles est supérieure à 2,5 cm, les articulations ilio-sacrées présentent une hypermobilité bilatérale.

⚠ A ce sujet, il est nécessaire de préciser que dans le concept ostéopathique, « LESION » est synonyme de restriction de mobilité, partielle ou totale, ipso-facto, l'hypermobilité ne peut donc être considérée comme une lésion. Cette éventualité peut exister bilatéralement dans le cas de l'hyperlaxité ligamentaire chez le fluorique, la femme hyperlaxe, ou unilatéralement, dans un cas de compensation d'une restriction de mobilité iliaque opposée.

— Si on note une différence entre l'allongement et le raccourcissement obtenus au sein de la même jambe, cela indique une restriction de mobilité iliaque antérieure ou postérieure.

— Pour confirmer, infirmer et préciser la restriction de mobilité iliaque unilatérale, l'Ostéopathe utilise une deuxième méthode.

* **Deuxième méthode :** destinée à mettre en évidence une restriction de mobilité iliaque unilatérale :

Cette méthode est capable de montrer l'existence d'une restriction de mobilité iliaque et d'en indiquer, de façon précise, la position et le degré de lésion.

L'Ostéopathe :

a) Allonge une jambe ;

b) Raccourcit la même jambe ;

Conclusions :

- Si l'allongement est égal au raccourcissement ; l'aile iliaque bouge aussi bien en arrière qu'en avant : intégrité iliaque.
- Si l'allongement est supérieur au raccourcissement, il s'agit d'une fixation iliaque antérieure du 1er degré.
- Si le raccourcissement est supérieur à l'allongement, il s'agit d'une fixation iliaque postérieure du 1er degré.
- Si la jambe s'allonge et ne se raccourcit pas, il s'agit d'une fixation iliaque antérieure du 2e degré.
- Si la jambe se raccourcit et ne s'allonge pas, il s'agit d'une fixation iliaque postérieure du 2e degré.

c) Le praticien pratique la même méthode sur l'autre jambe.

Conclusions :

- Si l'allongement est supérieur au raccourcissement à droite par exemple, il s'agit d'une fixation iliaque antérieure droite du 1er degré.
- Si le raccourcissement est supérieur à l'allongement à gauche par exemple, il s'agit d'une fixation iliaque postérieure gauche du 1er degré.
- Si la jambe droite s'allonge et ne se raccourcit pas, il s'agit d'une fixation iliaque antérieure droite du 2e degré.
- Si la jambe gauche se raccourcit mais ne s'allonge pas,

il s'agit d'une fixation iliaque postérieure gauche du 2e degré.

5. — **Applications pratiques du test de DOWNING aux lésions iliaques :**

a) **Dans une lésion iliaque unilatérale postérieure droite :**

— L'allongement de la jambe droite est inférieur ou nul par rapport à son raccourcissement.

— L'allongement de la jambe droite est inférieur ou nul par rapport à l'allongement de la jambe gauche.

— L'allongement de la jambe gauche est égal au raccourcissement de la jambe gauche.

b) **Dans une lésion iliaque unilatérale antérieure droite :**

— Le raccourcissement de la jambe droite est inférieur ou nul par rapport à son allongement.

— Le raccourcissement de la jambe droite est inférieur ou nul par rapport au raccourcissement de la jambe gauche.

— Le raccourcissement de la jambe gauche est égal à l'allongement de la jambe gauche.

c) **Dans une lésion iliaque bilatérale postérieure :**

— Les allongements des deux jambes sont inférieurs ou nuls par rapport aux raccourcissements des deux jambes.

— Une telle diminution bilatérale de l'amplitude indique une restriction bilatérale, une fixation en arrière des ailes iliaques.

d) **Dans une lésion iliaque bilatérale antérieure :**

— Les raccourcissements des deux jambes sont inférieurs ou nuls par rapport aux allongements des deux jambes.

— Une telle diminution bilatérale de l'amplitude indique une restriction bilatérale, une fixation en avant des ailes iliaques.

e) **Dans le cas d'hypermobilité :**

— Une augmentation bilatérale de l'amplitude supérieure à 20 mm indique une hypermobilité bilatérale du mouvement des ailes iliaques.

— Ce cas se rencontre surtout chez le fluorique ou chez la femme hyperlaxe.

— Une augmentation unilatérale de l'amplitude supérieure à 20 mm peut représenter un phénomène lésionnel de compensation d'une restriction de mobilité iliaque opposée.

f) **Dans une lésion de torsion iliaque :**

- postérieure droite,
- antérieure gauche.

— L'allongement de la jambe droite est inférieur ou nul par rapport à son raccourcissement.

— L'allongement de la jambe droite est inférieur ou nul par rapport à l'allongement de la jambe gauche.

— Le raccourcissement de la jambe gauche est inférieur ou nul par rapport à son allongement.

— Le raccourcissement de la jambe gauche est inférieur ou nul par rapport au raccourcissement de la jambe droite.

g) **Dans une lésion de pseudo-rotation du bassin :**

— Les allongements et les raccourcissements sont normaux et situés entre 15 et 25 mm. Ils sont égaux entre eux unilatéralement et bilatéralement, ce qui signifie qu'il n'existe pas de lésion iliaque et ce qui confirme que cette pseudo-rotation du bassin trouve sa lésion primaire au niveau de la colonne lombaire D12/L4 par l'intermédiaire du psoas.

NOTAS :

— Lorsque les membres inférieurs sont cliniquement égaux, il n'y a pas, en règle générale, de lésion iliaque et par conséquent, le DOWNING, destiné à mettre en évidence une lésion iliaque ne sera donc à effectuer que dans le cas de jambes cliniquement inégales.

— Lorsque les membres inférieurs sont cliniquement inégaux, le test de DOWNING autorisera le diagnostic différentiel entre une lésion sacrée et une lésion iliaque.

— Le test d'allongement ou de raccourcissement permet toujours de majorer la lésion iliaque mais ne permet pas de la minorer : lors d'une lésion iliaque postérieure, le test de raccourcissement est efficace alors que le test d'allongement demeure inefficace ou diminué.

— Après correction de la lésion, le test de DOWNING peut encore être utilisé afin de vérifier la restauration de l'équilibre physiologique, c'est-à-dire, l'existence d'une mobilité identique au niveau des deux articulations sacro-iliaques dans un même plan et dans toutes les directions.

— En ce qui concerne le phénomène lésionnel d'hypermobilité iliaque, le test de la symphyse pubienne peut représenter un test complémentaire bien que beaucoup moins précis : il s'agit de tester le comportement de la symphyse pubienne sous l'effet d'un changement d'équilibre du poids du corps, en portant ce poids d'un pied sur l'autre.

— L'hypermobilité sacro-iliaque peut être unilatérale et compensatrice d'une fixation iliaque du côté opposé. Dans ce cas, cette hypermobilité unilatérale est due au « surmenage fonctionnel » de l'articulation. Lorsque l'hypermobilité est bilatérale, la cause est plutôt d'ordre morphologique.

— Le test de DOWNING étant ligamentaire, il est indispensable d'éliminer au préalable une lésion en rotation coxo-fémorale au même titre qu'une capsulite fémorale.

— S'il arrive dans certains cas, heureusement rares, que le test donne un allongement au lieu d'un raccourcissement, l'Ostéopathe devra investiguer les muscles pyramidal du bassin et psoas iliaque.

— En conclusion, nous pouvons dire que le test de DOWNING est un moyen souverain de déceler une lésion iliaque, à condition que son exécution soit parfaitement réalisée, que les déductions cliniques du praticien tiennent éventuellement compte des anomalies de structure et des asymétries osseuses qui peuvent toujours exister, que les différences obtenues soient soigneusement notées et que ce test ne s'adresse qu'aux éléments non contractiles de l'articulation.

C. — **LE TEST DE DOWNING INVERSE : A. Philippe et R. Richard :**

— Le malade est en procubitus.

— Ce test permet le diagnostic d'une lésion iliaque.

— Il s'agit de pratiquer une flexion de la jambe sur la cuisse associée à une rotation interne ou externe de la jambe.

1) **Pratiquons une flexion et rotation interne de la jambe droite :**

a) La jambe droite paraît s'allonger, mais en fait, c'est la gauche qui se raccourcit : **jeu iliaque normal.**

b) La jambe droite paraît ne pas s'allonger, c'est-à-dire que la gauche ne se raccourcit pas : **lésion iliaque antérieure gauche.**

DOWNING inversé : Test de « flexion + rotation interne de la jambe droite »

DOWNING inversé : Test de « flexion + rotation interne de la jambe droite »

DOWNING inversé : Test de « flexion + rotation interne de la jambe droite »

DOWNING inversé : Résultat du test de « flexion + rotation interne de la jambe droite »

a) Le membre inférieur droit semble s'allonger, mais en fait, c'est le membre inférieur gauche qui se raccourcit : **« Jeu iliaque normal ».**

DOWNING inversé : Résultat du test de « flexion + rotation interne de la jambe droite »

b) Le membre inférieur droit paraît ne pas s'allonger, c'est-à-dire que le membre inférieur gauche ne se raccourcit pas : « **Lésion iliaque antérieure gauche** ».

TEST DE DOWNING INVERSE (A. PHILIPPE et R. RICHARD)
(I.A. KAPANDJI)

1

Flexion de la jambe droite
+ Rotation interne de la jambe droite
= Rotation externe de la hanche droite

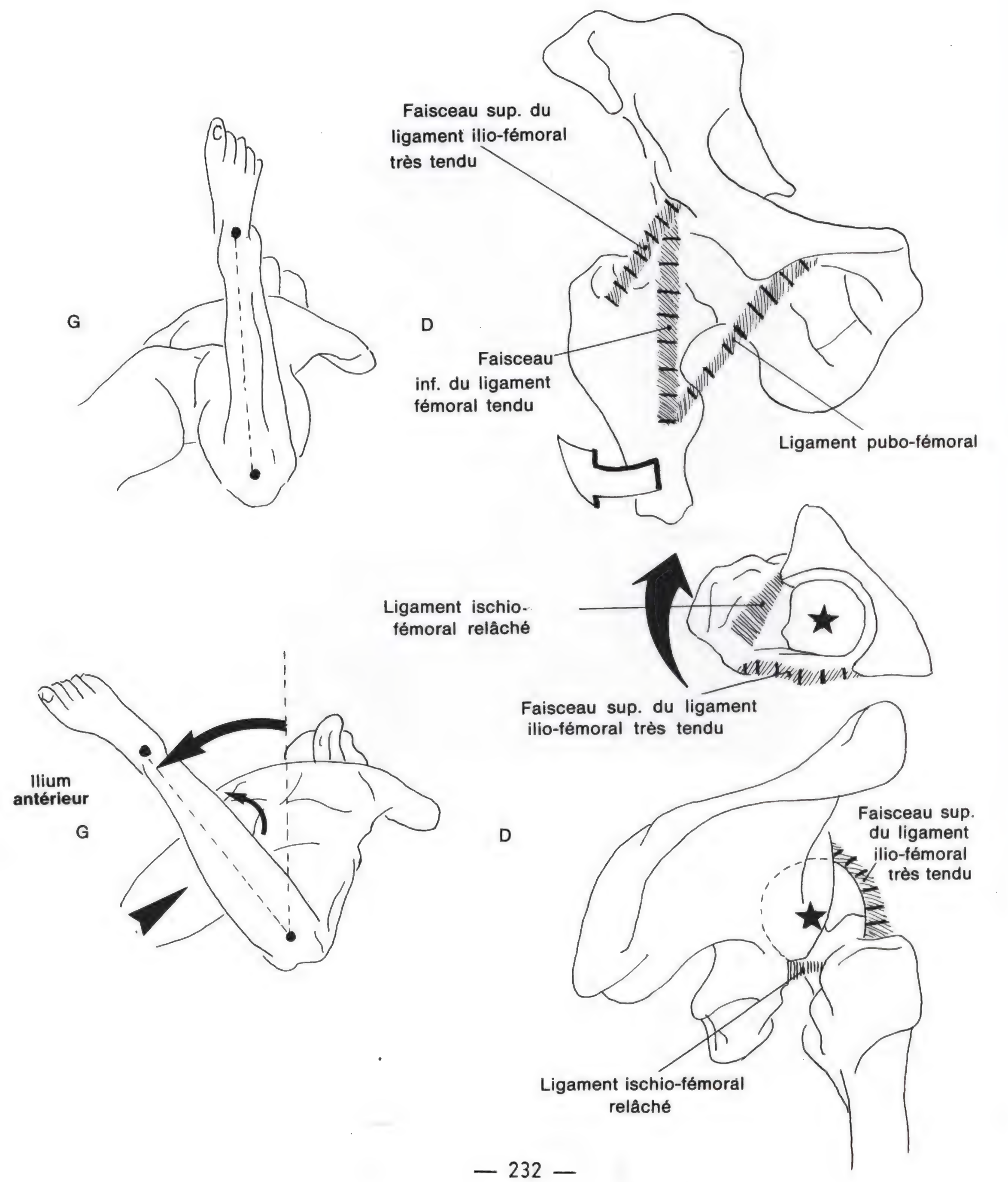

2) **Pratiquons une flexion et rotation externe de la jambe droite :**

en poussant dans l'axe du fémur : la jambe gauche opposée doit s'allonger. Si elle ne s'allonge pas, il s'agit alors d'une **lésion iliaque postérieure gauche.**

DOWNING inversé : Test de « flexion + rotation externe de la jambe droite »

DOWNING Inversé : Test de « flexion + rotation externe de la jambe droite »

DOWNING Inversé : Test de « flexion + rotation externe de la jambe droite »

DOWNING inversé : Résultat du test de « flexion + rotation externe de la jambe droite »

a) Le membre inférieur droit semble se raccourcir, mais en fait, c'est le membre inférieur gauche qui s'allonge : **« Jeu iliaque normal ».**

DOWNING inversé : Résultat du test de « flexion + rotation externe de la jambe droite »

b) Le membre inférieur droit paraît ne pas se raccourcir, c'est-à-dire, que le membre inférieur gauche ne s'allonge pas : **« Lésion iliaque postérieure gauche ».**

— Entre chaque test, il est nécessaire de revenir en position neutre.

TEST DE DOWNING INVERSE (A. PHILIPPE et R. RICHARD) (I.A. KAPANDJI)

2

Flexion de la jambe droite
+ Rotation externe de la jambe droite
= Rotation interne de la hanche droite

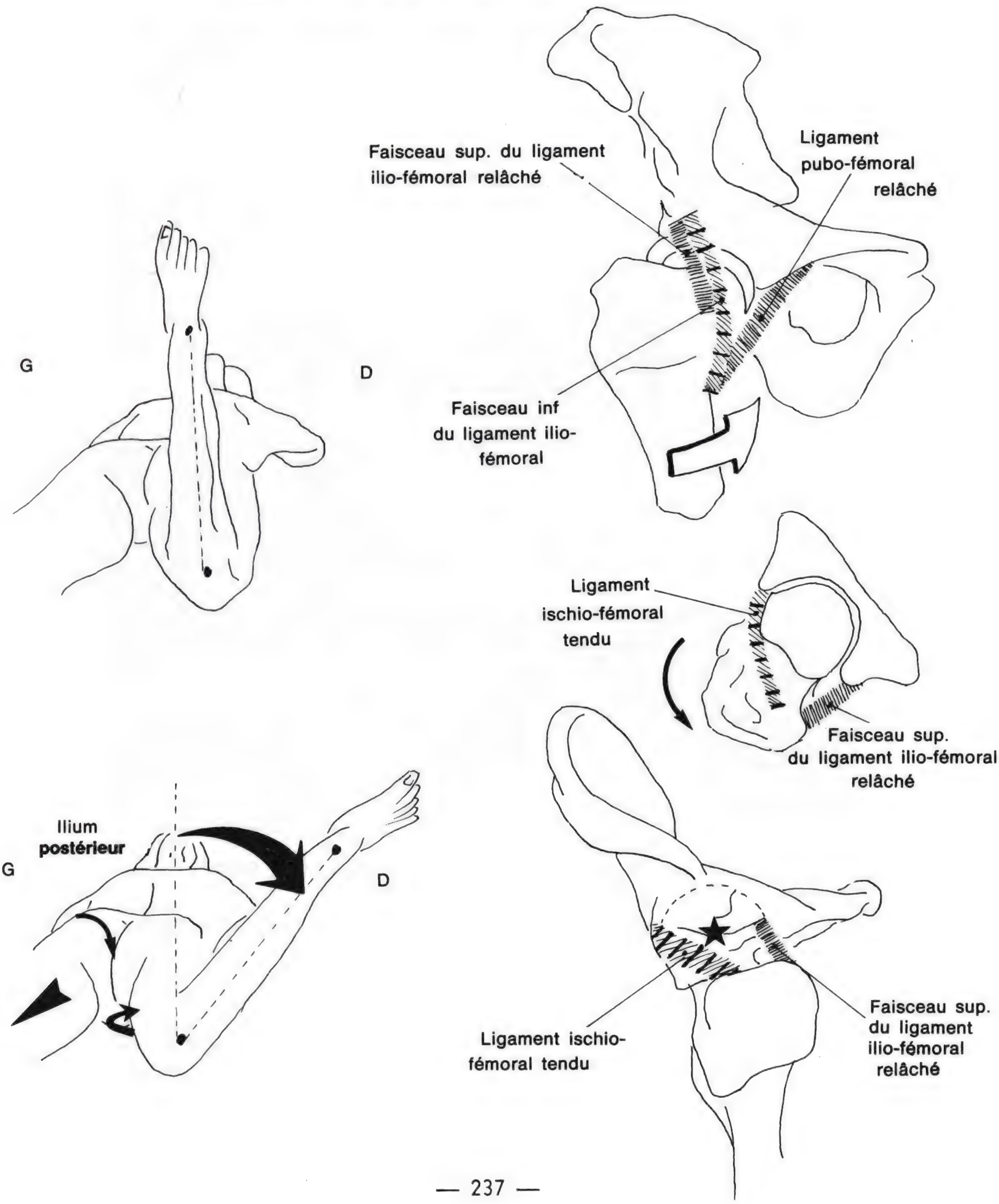

III. — TESTS MUSCULAIRES

1°) Evaluation de l'état tensionnel des muscles longs de la face postérieure des cuisses (biceps crural, demi-tendineux, demi-membraneux) :

— Rappelons que dans le test de flexion en position assise, comme dans le test de flexion en position debout, le coté en lésion est déterminé par l'excursion supérieure de l'épine iliaque postéro-supérieure.

— S'il existe une tension anormale, excessive, asymétrique des muscles longs de la face postérieure des cuisses, le résultat du test de flexion en position debout peut être faussé. Dans ce cas, il s'agit d'un « FAUX POSITIF » : cette tension excessive au niveau de l'insertion iliaque de ces muscles empêche, lors de la flexion du buste, l'aile iliaque de se mouvoir librement. Seule, l'épine iliaque postéro-supérieure opposée s'élève donnant l'impression d'une restriction de mobilité.

— S'il existe une tension anormale, excessive ou asymétrique des muscles longs de la face postérieure des cuisses, le résultat du test de flexion en position debout peut donner un « FAUX NEGATIF » : les deux épines iliaques postéro-supérieures apparaissent au même niveau, dissimulant la lésion ilio-sacrée.

— L'Ostéopathe devra systématiquement tester ces muscles, les normaliser, le cas échéant, et recommencer ensuite le test de flexion en position debout.

Description :

— Le patient, très relaxé, est allongé en décubitus dorsal.

— Le praticien se tient par côté du sujet et demande au patient, pendant l'exécution du test, de rester passif et de ne pas participer à la manœuvre.

— L'Ostéopathe saisit la cheville du sujet avec une de ses mains. La paume de son autre main épouse l'épine iliaque antéro-supérieure du côté opposé.

— Le genou du patient demeure tendu et le praticien soulève la jambe du sujet, imprimant à la hanche homologue une légère flexion.

— L'Ostéopathe soulève la jambe en augmentant la flexion de la hanche jusqu'à ce qu'il perçoive ce mouvement sous la paume de sa main opposée qui repose sur l'épine iliaque antéro-supérieure.

— Le praticien répète le même test du côté opposé avec l'autre jambe et compare l'état tensionnel à droite et à gauche.

Evaluation de l'état tensionnel des muscles longs de la face postérieure de la cuisse droite

Déductions :

— Si les tensions des muscles longs postérieurs des cuisses, à droite comme à gauche, sont égales, elles ne peuvent intervenir et fausser le test de flexion en position debout.

— Si les tensions des muscles longs postérieurs des cuisses sont inégales, l'Ostéopathe devra les normaliser et recommencer ensuite ses tests.

Remarques :

Il est conseillé de pratiquer systématiquement cette évaluation musculaire avant d'exécuter le test de flexion en position debout pour plusieurs raisons :

a) Parce que les muscles ischio-jambiers, dont fait partie le biceps crural, ont une pathologie particulière faite surtout de rétraction.

b) Parce qu'une tension excessive ou asymétrique de ces muscles risque de donner un faux positif ou un faux négatif.

2°) **Evaluation de l'état tensionnel des muscles abducteurs de la hanche :**

— Un déséquilibre tensionnel des muscles abducteurs à droite ou à gauche entraîne une inégalité d'amplitude de l'adduction passive à droite ou à gauche.

— Cette inégalité d'amplitude peut être produite :

- soit par une forte tension des muscles abducteurs d'un côté donnant une petite amplitude d'adduction passive;
- soit par une faiblesse du côté opposé donnant une grande amplitude d'adduction passive.

a) **Egalité tensionnelle :**

Description :

— Le patient est allongé en décubitus dorsal et ses deux jambes sont en adduction, croisant la ligne médiane.

— L'Ostéopathe saisit une des deux jambes du sujet au niveau de la cheville, l'élève légèrement et l'emmène en adduction jusqu'à sa limite possible. Le point limite figure à la fois la fin du mouvement d'adduction et le début du mouvement pelvien.

— Le praticien note l'angulation de la cuisse par rapport à la ligne médiane et répète la même manœuvre avec l'autre jambe afin de pouvoir comparer les deux côtés.

— Si les angulations droite et gauche sont égales : équilibre tensionnel.

— Si les angulations droite et gauche sont inégales : déséquilibre tensionnel.

Deux éventualités sont possibles :

- ou bien les abducteurs, d'un côté, sont faibles ;
- ou bien les abducteurs, de l'autre côté, sont trop tendus.

Evaluation de l'état tensionnel des muscles abducteurs de la hanche droite

b) **Faiblesse unilatérale des abducteurs :**

Si la force musculaire est inégale à droite ou à gauche, la grande amplitude d'adduction passive, d'un côté, peut être imputable à une faiblesse des abducteurs du même côté.

c) **Rétraction unilatérale des abducteurs de l'autre côté :**

Si la force musculaire est inégale à droite ou à gauche, la petite amplitude d'adduction passive, de l'autre côté, peut être imputable à une tension excessive des abducteurs du même côté.

Description :

— Le patient est allongé en décubitus dorsal.

— L'Ostéopathe place sa main au niveau de la face externe de la cuisse du sujet et demande à ce dernier de faire une abduction contre résistance.

— Le praticien note la force musculaire et pratique le même test avec l'autre jambe afin de pouvoir comparer bilatéralement.

Déductions :

— Si l'amplitude passive d'adduction est égale à droite comme à gauche : équilibre tensionnel des abducteurs.

— Si l'amplitude passive d'adduction est inégale à droite ou à gauche : déséquilibre tensionnel des abducteurs.

- Ou bien il s'agit d'une faiblesse des abducteurs d'un côté ;
- Ou bien il s'agit d'une rétraction des abducteurs de l'autre côté.

— Si le déséquilibre tensionnel est imputable à la faiblesse des abducteurs d'un côté, le praticien devra utiliser la technique spécifique destinée à renforcer cette faiblesse.

— Si le déséquilibre tensionnel est imputable à une tension excessive des abducteurs de l'autre côté, l'Ostéopathe devra les étirer, les allonger.

3°) Evaluation de l'état tensionnel des muscles adducteurs de la hanche :

— Un déséquilibre tensionnel des muscles adducteurs, à droite ou à gauche, entraîne un inégalité d'amplitude de l'abduction passive, à droite ou à gauche.

— Cette inégalité d'amplitude peut être produite :

- Soit par une tension excessive des muscles adducteurs d'un côté donnant une petite amplitude d'abduction passive ;
- Soit par une faiblesse des muscles adducteurs du côté opposé donnant une grande amplitude d'abduction passive.

a) Egalité tensionnelle :

Description :

— Le patient est allongé en décubitus dorsal.

— L'Ostéopathe saisit une des deux jambes du sujet au niveau de la cheville et l'emmène en abduction jusqu'à sa limite possible. Le point limite figure à la fois la fin du mouvement d'abduction et le début du mouvement pelvien.

— Le praticien note l'angulation de la cuisse par rapport à la ligne médiane et répète la même manœuvre avec l'autre jambe afin de pouvoir comparer les deux côtés.

— Si les angulations droite et gauche sont égales : équilibre tensionnel.

— Si les angulations droite et gauche sont inégales : déséquilibre tensionnel.

Deux éventualités sont envisageables :

- Ou bien les adducteurs, d'un côté, sont faibles ;
- Ou bien les adducteurs, de l'autre côté, sont trop tendus.

Evaluation de l'état tensionnel des muscles adducteurs de la hanche gauche

b) **Faiblesse unilatérale des adducteurs :**

Si la force musculaire est inégale à droite ou à gauche, la grande amplitude passive d'abduction, d'un côté, peut être imputable à une faiblesse des adducteurs du même côté.

c) **Rétraction unilatérale des adducteurs de l'autre côté :**

Si la force musculaire est inégale à droite ou à gauche, la petite amplitude d'adduction passive, de l'autre côté, peut être imputable à une tension excessive des adducteurs du même côté.

Description :

— Le patient est allongé en décubitus dorsal et la jambe intéressée est en abduction.

— L'Ostéopathe place sa main au niveau de la face interne de la cuisse du sujet et demande à ce dernier de faire une adduction contre sa résistance.

— Le praticien note la force musculaire et pratique le même test avec l'autre cuisse afin de pouvoir comparer bilatéralement.

Déductions :

— Si l'amplitude passive d'abduction est égale à droite comme à gauche : équilibre tensionnel des adducteurs.

— Si l'amplitude passive d'abduction est inégale à droite ou à gauche : déséquilibre tensionnel des adducteurs.

- Ou bien il s'agit d'une faiblesse des adducteurs d'un côté ;
- Ou bien il s'agit d'une rétraction des adducteurs de l'autre côté.

— Si le déséquilibre tensionnel est imputable à la faiblesse des adducteurs d'un côté, le praticien devra utiliser la technique spécifique destinée à renforcer cette faiblesse.

— Si le déséquilibre tensionnel est imputable à une tension excessive des adducteurs de l'autre côté, l'Ostéopathe utilisera la technique permettant de les étirer, de les allonger.

4°) **Evaluation de l'état tensionnel des muscles rotateurs externes de la hanche, LORSQUE CELLE-CI EST FLECHIE A 90° :**

— Un déséquilibre tensionnel des muscles rotateurs externes de la hanche, à droite ou à gauche, entraîne une inégalité d'amplitude de la rotation interne passive, à droite ou à gauche.

— Cette inégalité d'amplitude peut être produite :

- Soit par une forte tension des muscles rotateurs externes, d'un côté, donnant une petite amplitude de rotation interne passive ;
- Soit par une faiblesse des muscles rotateurs externes, du côté opposé, donnant une grande amplitude de rotation interne passive.

Rotateurs externes, la hanche étant fléchie à 90° :

- Muscle pyramidal du bassin

a) **Egalité tensionnelle :**

Description :

— Le patient est allongé en décubitus dorsal.

— Le praticien se place par côté.

— Le sujet fléchit la hanche et le genou à 90° pendant que l'opérateur guide sa jambe.

— L'Ostéopathe maintient cette position. Une de ses mains saisit la face antérieure du genou et l'autre la cheville.

— Passivement, le praticien imprime à la hanche un mouvement de rotation interne jusqu'à sa limite possible, déplaçant la cheville latéralement en dehors, sur un plan horizontal.

— L'opérateur note l'angulation par rapport à la ligne médiane et répète la même manœuvre avec l'autre jambe, en changeant de côté, afin de pouvoir comparer l'état de tension.

— Si les angulations droite et gauche sont égales : équilibre tensionnel.

— Si les angulations droite et gauche sont inégales : déséquilibre tensionnel.

Deux éventualités sont envisageables :

- Ou bien les rotateurs externes, d'un côté, sont faibles ;
- Ou bien les rotateurs externes, de l'autre côté, sont trop tendus.

Evaluation de l'état tensionnel des muscles rotateurs externes de la hanche gauche, lorsque celle-ci est fléchie à 90°

b) **Faiblesse unilatérale des rotateurs externes, la hanche étant fléchie à 90° :**

Si la froce musculaire est inégale à droite ou à gauche, la grande amplitude passive de rotation interne d'un côté peut être imputable à une faiblesse des rotateurs externes du même côté.

c) **Rétraction unilatérale des rotateurs externes, la hanche étant fléchie à 90° :**

Si la force musculaire est inégale à droite ou à gauche, la petite amplitude passive de rotation interne de l'autre côté peut être imputable à une tension excessive des rotateurs externes du même côté.

Description :

— La position du patient est identique.

— L'Ostéopathe maintient le genou et demande au sujet de faire une rotation externe de la hanche, contre sa résistance, en rapprochant son pied de la ligne médiane sur un plan horizontal.

— Le praticien note la force musculaire et pratique le même test avec l'autre hanche, en changeant de côté, afin de pouvoir comparer l'état de tension.

Déductions :

— Si l'amplitude passive de rotation interne est égale à droite comme à gauche : équilibre tensionnel des rotateurs externes.

— Si l'amplitude passive de rotation interne est inégale à droite ou à gauche : déséquilibre tensionnel des rotateurs externes.

- Ou bien il s'agit d'une faiblesse des rotateurs externes, d'un côté ;
- Ou bien il s'agit d'une rétraction des rotateurs externes, de l'autre côté.

— Si le déséquilibre tensionnel est imputable à la faiblesse des rotateurs externes, d'un côté, le praticien devra utiliser la technique spécifique destinée à renforcer cette faiblesse.

— Si le déséquilibre tensionnel est imputable à une tension excessive des rotateurs externes de l'autre côté, l'Ostéopathe utilisera la technique permettant de les étirer, de les allonger.

Remarque :

Si le genou fait l'objet d'une instabilité ligamentaire, le test peut s'en trouver modifié.

5°) **Evaluation de l'état tensionnel des muscles rotateurs externes de la hanche, LORSQUE CELLE-CI EST EN POSITION NEUTRE :**

— Un déséquilibre tensionnel des muscles rotateurs externes de la hanche, à droite ou à gauche, entraîne une inégalité d'amplitude de la rotation interne passive, à droite ou à gauche.

— Cette inégalité d'amplitude peut être produite :

- Soit par une forte tension des muscles rotateurs externes, d'un côté, donnant une petite amplitude de rotation interne passive ;
- Soit par une faiblesse des muscles rotateurs externes, du côté opposé, donnant une grande amplitude de rotation interne passive.

Rotateurs externes, la hanche étant en position neutre :

- Muscle obturateur externe,
- Muscle obturateur interne,
- Muscle jumeau pelvien inférieur,
- Muscle jumeau pelvien supérieur,
- Muscle grand fessier,
- Muscle carré crural,
- Muscle psoas iliaque,
- Muscle couturier,

a) **Egalité tensionnelle :**

Description :

— Le patient est couché en procubitus, se relaxe et ne participe pas musculairement à la manœuvre.

— Le praticien se place en bout de table et demande au sujet de fléchir ses genoux à 90° pendant qu'il les guide.

— Le patient laisse choir latéralement ses deux jambes fléchies à 90° sous le contrôle de l'Ostéopathe. Ce mouvement produit une rotation interne passive des hanches.

— L'opérateur note l'angulation par rapport à la ligne médiane et compare bilatéralement, à droite et à gauche.

— Si les angulations droite et gauche sont égales : équilibre tensionnel.

— Si les angulations droite et gauche sont inégales : déséquilibre tensionnel.

Deux éventualités sont envisageables :

- Ou bien les rotateurs externes, d'un côté, sont faibles ;
- Ou bien les rotateurs externes, de l'autre côté, sont trop tendus.

Evaluation de l'état tensionnel des muscles rotateurs externes de la hanche, lorsque celle-ci est en position neutre

b) **Faiblesse unilatérale des rotateurs externes, la hanche étant en position neutre :**

Si la force musculaire est inégale à droite ou à gauche, la grande amplitude passive de rotation interne d'un côté peut être imputable à une faiblesse des rotateurs externes du même côté.

c) **Rétraction unilatérale des rotateurs externes, la hanche étant en position neutre :**

Si la force musculaire est inégale à droite ou à gauche, la petite amplitude passive de rotation interne, de l'autre côté, peut être imputable à une tension excessive des rotateurs externes du même côté.

Description :

— La position du patient est identique mais l'Ostéopathe teste une jambe après l'autre.

— Le praticien demande au sujet de faire une rotation externe de la hanche contre sa résistance, en rapprochant son pied de la ligne médiane.

— L'opérateur note la force musculaire et pratique le même test avec l'autre hanche afin de pouvoir comparer l'état de tension.

Déductions :

— Si l'amplitude passive de rotation interne est égale à droite comme à gauche : équilibre tensionnel des rotateurs externes.

— Si l'amplitude passive de rotation interne est inégale à droite ou à gauche : déséquilibre tensionnel des rotateurs externes.

- Ou bien il s'agit d'une faiblesse des rotateurs externes d'un côté ;
- Ou bien il s'agit d'une rétraction des rotateurs externes de l'autre côté.

— Si le déséquilibre tensionnel est imputable à la faiblesse des rotateurs externes d'un côté, le praticien devra utiliser la technique spécifique destinée à renforcer cette faiblesse.

— Si le déséquilibre tensionnel est imputable à une tension excessive des rotateurs externes de l'autre côté, l'Ostéopathe utilisera la technique permettant de les étirer, de les allonger.

Remarque :

Si le genou fait l'objet d'une instabilité ligamentaire, le test peut s'en trouver modifié.

6°) **Evaluation de l'état tensionnel des muscles rotateurs internes de la hanche, LORSQUE CELLE-CI EST FLECHIE A 90° :**

— Un déséquilibre tensionnel des muscles rotateurs internes de la hanche, à droite ou à gauche, entraîne une inégalité d'amplitude de la rotation externe passive, à droite ou à gauche.

— Cette inégalité d'amplitude peut être produite :

- Soit par une forte tension des muscles rotateurs internes, d'un côté, donnant une petite amplitude de rotation externe passive ;
- Soit par une faiblesse des muscles rotateurs internes, du côté opposé, donnant une grande amplitude de rotation externe passive.

Rotateurs internes, la hanche étant fléchie à 90° :

- Muscle tenseur du fascia-lata,
- Muscle carré crural.

a) **Egalité tensionnelle :**

Description :

— Le patient est allongé en décubitus dorsal.

— Le praticien se place par côté.

— Le sujet fléchit la hanche et le genou à 90° pendant que l'opérateur guide sa jambe.

— L'Ostéopathe maintient cette position. Une de ses mains saisit la face antérieure du genou fléchi, l'autre, la cheville.

— Passivement, le praticien imprime à la hanche un mouvement de rotation externe, jusqu'à sa limite possible, en entraînant la cheville en dedans, sur un plan horizontal.

— L'opérateur note l'angulation par rapport à la ligne médiane et répète la même manœuvre avec l'autre jambe, en changeant de côté, afin de pouvoir comparer l'état de tension.

— Si les angulations droite et gauche sont égales : équilibre tensionnel.

— Si les angulations droite et gauche sont inégales : déséquilibre tensionnel.

Deux éventualités sont envisageables :

- Ou bien les rotateurs internes, d'un côté, sont faibles ;
- Ou bien les rotateurs internes, de l'autre côté, sont trop tendus.

Evaluation de l'état tensionnel des muscles rotateurs internes de la hanche gauche, lorsque celle-ci est fléchie à 90°

b) **Faiblesse unilatérale des rotateurs internes, la hanche étant en flexion à 90° :**

Si la force musculaire est inégale à droite ou à gauche, la grande amplitude passive de rotation externe, d'un côté, peut être imputable à une faiblesse des rotateurs internes du même côté.

c) **Rétraction unilatérale des rotateurs internes, la hanche étant fléchie à 90° :**

Si la force musculaire est inégale à droite ou à gauche, la petite amplitude passive de rotation externe, de l'autre côté, peut être imputable à une tension excessive des rotateurs internes du même coté.

Description :

— La position du patient est identique et l'Ostéopathe teste une jambe après l'autre.

— Le praticien maintient le genou du sujet et demande à ce dernier de faire une rotation interne de la hanche, contre sa résistance, en déplaçant son pied latéralement en dehors sur un plan horizontal.

— L'opérateur note la force musculaire et pratique le même test avec l'autre hanche afin de pouvoir comparer l'état de tension.

Déductions :

— Si l'amplitude passive de rotation externe est égale à droite comme à gauche : équilibre tensionnel des rotateurs internes.

— Si l'amplitude passive de rotation externe est inégale à droite ou à gauche : déséquilibre tensionnel des rotateurs internes.

- Ou bien il s'agit d'une faiblesse des rotateurs internes d'un côté ;
- Ou bien il s'agit d'une rétraction des rotateurs internes de l'autre côté.

— Si le déséquilibre tensionnel est imputable à la faiblesse des rotateurs internes d'un côté, le praticien devra utiliser la technique spécifique destinée à renforcer cette faiblesse.

— Si le déséquilibre tensionnel est imputable à une tension excessive des rotateurs internes, de l'autre côté, l'Ostéopathe utilisera la technique permettant de les étirer, de les allonger.

7°) **Evaluation de l'état tensionnel des muscles rotateurs internes de la hanche, LORSQUE CELLE-CI EST EN POSITION NEUTRE :**

— Un déséquilibre tensionnel des muscles rotateurs internes de la hanche, à droite ou à gauche, entraîne une inégalité d'amplitude de la rotation externe passive, à droite ou à gauche.

— Cette inégalité d'amplitude peut être produite :

- Soit par une forte tension des muscles rotateurs internes, d'un côté, donnant une petite amplitude de rotation externe passive.
- Soit par une faiblesse des muscles rotateurs internes, du côté opposé, donnant une grande amplitude de rotation externe passive.

Rotateurs internes, la hanche étant en position neutre :

- Muscle petit fessier ;
- Partie antérieure du muscle moyen fessier ;
- Muscle troisième adducteur de la cuisse ;
- Muscle droit interne ;
- Muscle pectiné.

a) **Egalité tensionnelle :**

Description :

— Le patient est allongé en procubitus.

— Le praticien se place en bout de table.

— Le sujet fléchit un genou à 90° pendant que l'opérateur guide sa jambe.

— Passivement, l'Ostéopathe imprime à la hanche un mouvement de rotation externe, jusqu'à sa limite possible, en entraînant la cheville du patient en dedans. Dans ce mouvement, le bassin a tendance à rouler et à se soulever. Afin d'éviter cet inconvénient, le praticien, dans le même temps, imprime à l'autre jambe un mouvement de rotation externe passif pour contrebalancer le déséquilibre pelvien.

— L'opérateur note l'angulation par rapport à la ligne médiane et répète la même manœuvre avec l'autre jambe afin de pouvoir comparer l'état de tension.

— Si les angulations droite et gauche sont égales : équilibre tensionnel.

— Si les angulations droite et gauche sont inégales : déséquilibre tensionnel.

Deux éventualités sont envisageables :

- Ou bien les rotateurs internes, d'un côté, sont faibles,
- Ou bien les rotateurs internes, de l'autre côté, sont trop tendus.

Evaluation de l'état tensionnel des muscles rotateurs internes de la hanche, lorsque celle-ci est en position neutre

Evaluation de l'état tensionnel des muscles rotateurs internes de la hanche, lorsque celle-ci est en position neutre

b) **Faiblesse unilatérale des rotateurs internes, la hanche étant en position neutre :**

Si la force musculaire est inégale à droite ou à gauche, la grande amplitude passive de rotation externe, d'un côté, peut être imputable à une faiblesse des rotateurs internes du même côté.

c) **Rétraction unilatérale des rotateurs internes, la hanche étant en position neutre :**

Si la force musculaire est inégale à droite ou à gauche, la petite amplitude passive de rotation externe, de l'autre côté, peut être imputable à une tension excessive des rotateurs internes du même côté.

Description :

— La position du patient est identique.

— L'Ostéopathe demande au sujet de faire une rotation interne de la hanche, contre sa résistance, en déplaçant son pied latéralement en dehors.

— Le praticien note la force musculaire et pratique le même test avec l'autre hanche afin de pouvoir comparer l'état de tension.

Déductions :

— Si l'amplitude passive de rotation externe est égale à droite comme à gauche : équilibre tensionnel des rotateurs internes.

— Si l'amplitude passive de rotation externe est inégale à droite ou à gauche : déséquilibre tensionnel des rotateurs internes.

- Ou bien il s'agit d'une faiblesse des rotateurs internes d'un côté ;
- Ou bien il s'agit d'une rétraction des rotateurs internes de l'autre côté.

— Si le déséquilibre tensionnel est imputable à la faiblesse des rotateurs internes, d'un côté, le praticien devra utiliser la technique spécifique destinée à renforcer cette faiblesse.

— Si le déséquilibre tensionnel est imputable à une tension excessive des rotateurs internes, de l'autre côté, l'Ostéopathe utilisera la technique permettant de les étirer, de les allonger.

8°) **Evaluation de l'état tensionnel des muscles quadriceps fémoraux :**

— Le quadriceps fémoral est représenté par :

- le triceps crural et
- le droit antérieur de la cuisse.

a) **Egalité tensionnelle :**

Description :

— Le patient est allongé en procubitus.

— Le praticien se place en bout de table.

— Passivement, l'Ostéopathe fléchit les genoux du patient, note les distances qui séparent les calcanéums des masses fessières et compare les deux côtés.

— Si les distances qui séparent les calcanéums des masses fessières sont égales à droite et à gauche : équilibre tensionnel.

— Si les distances qui séparent les calcanéums des masses fessières sont inégales à droite ou à gauche : déséquilibre tensionnel.

Evaluation de l'état tensionnel des muscles quadriceps fémoraux
Les distances « calcanéums - masses fessières » sont inégales

Deux éventualités sont envisageables :

- Ou bien il s'agit d'une faiblesse du quadriceps d'un côté ;
- Ou bien il s'agit d'une tension excessive du quadriceps de l'autre côté.

Remarque :

La faiblesse du quadriceps est plus fréquente que sa rétraction. Sa « fonte musculaire » est bien connue en traumatologie.

b) **Faiblesse unilatérale du quadriceps :**

Si la force musculaire est inégale à droite ou à gauche, la petite amplitude passive qui sépare le calcanéum de la masse fessière peut être imputable à une faiblesse du quadriceps du même côté.

c) **Rétraction unilatérale du quadriceps :**

Si la force musculaire est inégale à droite ou à gauche, la grande amplitude passive qui sépare le calcanéum de la masse fessière peut être imputable à une tension excessive du quadriceps du même côté.

Remarque :

Cette rétraction ne se situe pas toujours au niveau du quadriceps : le fascia et la capsule du genou sont souvent en cause.

Description :

— Le patient est assis au bord de la table, les jambes pendantes.

— L'Ostéopathe demande au sujet de croiser ses mains derrière la nuque afin que sa colonne vertébrale reste érigée.

— Une des mains du praticien saisit la cuisse juste au-dessus du genou pendant que l'autre s'applique sur la face antérieure de la cheville homologue.

— L'Ostéopathe demande au patient de faire l'extension de la jambe sur la cuisse, contre sa résistance, note la force musculaire, pratique ensuite le même test sur l'autre jambe et compare bilatéralement l'état tensionnel.

Déductions :

— Si l'amplitude passive de flexion du genou, en procubitus, est égale à droite comme à gauche : équilibre tensionnel des quadriceps.

— Si l'amplitude passive de flexion du genou, en procubitus, est inégale à droite ou à gauche : déséquilibre tensionnel des quadriceps.

- Ou bien il s'agit, le plus souvent, d'une faiblesse du quadriceps d'un côté.
- Ou bien il s'agit d'une tension excessive du quadriceps, du fascia ou de la capsule du genou, de l'autre côté.

— Si le déséquilibre tensionnel est imputable à la faiblesse du quadriceps, le praticien devra utiliser la technique spécifique destinée à renforcer cette faiblesse.

— Si le déséquilibre tensionnel est imputable à un excès de tension du quadriceps, du fascia ou de la capsule du genou, de l'autre côté, l'Ostéopathe utilisera la technique correspondante à même de résoudre le problème.

9°) Evaluation de l'état tensionnel des muscles fléchisseurs plantaires :

— Ce groupe musculaire se compose :

- du muscle soléaire et
- du muscle gastrocnémien.

— Ce groupe musculaire est très souvent rétracté, notamment chez la femme, avec le port des talons hauts.

— Ces muscles n'ont pas d'insertions directes sur le bassin mais leur déséquilibre tensionnel est à même de se répercuter sur la statique pelvienne.

— Une rétraction des fléchisseurs plantaires peut affecter la démarche du sujet, perturber le mouvement physiologique de torsion du sacrum sur axes obliques et se répercuter sur la statique vertébrale.

Description :

— Le patient est allongé en décubitus dorsal.

— Le praticien se place en bout de table ou par côté.

— Une des mains de l'Ostéopathe empaume le talon du sujet, sa voûte plantaire reposant contre l'avant-bras du praticien. Son autre main soutient la jambe.

— A l'aide de son avant-bras contre la voûte plantaire du patient, l'Ostéopathe impose au pied un mouvement de dorsiflexion passif jusqu'à sa limite possible.

— Le praticien effectue le même test sur l'autre jambe et compare bilatéralement les amplitudes obtenues.

Evaluation de l'état tensionnel des muscles fléchisseurs plantaires du côté droit

Déductions :

S'il y a égalité tensionnelle, à droite comme à gauche, la dorsiflexion est approximativement de 20°, parfois plus importante chez les jeunes sujets.

Remarques :

Le praticien ne doit pas être surpris si l'amplitude de dorsiflexion est habituellement très limitée. Ce phénomène est fréquent et peut intervenir dans la génèse de la suite mécanique montante, surtout chez la femme qui abandonne ses talons hauts.

S'il y a une inégalité tensionnellle des fléchisseurs plantaires, à droite ou à gauche, l'Ostéopathe devra utiliser la technique spécifique destinée à les étirer, à les allonger.

10°) **Patrick's « FABERE » test :**

— « F.AB.ER.E » est un moyen mnémotechnique qui signifie :

- Flexion,
- Abduction,
- Rotation externe (External Rotation)
- et extension.

Description :

— Le patient est allongé en décubitus dorsal.

— Le praticien se tient par côté et demande au sujet de placer la face externe d'un de ses talons sur le genou de la jambe opposée.

— L'Ostéopathe prie le patient de conserver cette position (flexion, abduction et rotation externe de la hanche) et d'essayer de faire l'extension de cette dernière en descendant son genou au contact de la table.

« Patrick's FABERE test »
Flexion + Abduction + Rotation externe + Extension de la hanche gauche

— Lorsque le sujet ne peut réaliser cette extension, le praticien peut abaisser **doucement et passivement** le genou en cause.

— L'Ostéopathe pratique le même test sur la jambe opposée.

Déductions :

— Si ce test est positif, une douleur se manifeste lorsque le patient abaisse son genou pendant que la cheville homologue demeure sur le genou opposé.

— Lorsqu'il existe une capsulite, le sujet ne peut, simultanément, faire une flexion, une abduction, une rotation externe et une extension de la hanche sans douleur. Dans ce cas, la radiographie est indispensable.

11°) Evaluation de l'état tensionnel des muscles carrés des lombes :

— Le spasme du muscle carré des lombes implique un déséquilibre pelvien et se trouve très souvent associé à une lésion de la 12e côte.

— Lorsque les masses musculaires paravertébrales présentent une tension unilatérale excessive, asymétrique, sans pour autant qu'existe une rotoscoliose, lors de l'exécution du test de flexion en position assise, l'Ostéopathe doit suspecter un spasme du muscle carré des lombes.

Description :

— Le patient est allongé en procubitus.

— Le praticien se place du côté opposé au carré des lombes suspecté.

— La lésion de la 12e côte est la conséquence la plus fréquente du spasme du carré des lombes.

— L'Ostéopathe devra localiser l'emplacement des 12e côtes et placer ses pouces sur ces dernières afin de percevoir une éventuelle restriction de mobilité.

— Le praticien palpe ce muscle au niveau de son bord externe qui se situe dans le prolongement de la droite passant par le milieu de l'omoplate.

— En présence d'un spasme musculaire du carré des lombes, l'Ostéopathe peut découvrir un point spécifique situé à l'extrémité inférieure de ce muscle, juste au-dessus de la crête iliaque : c'est une « TRIGGER-POINT ».

Localisation du muscle carré des lombes et du TRIGGER-POINT (*)

Palpation du bord externe du carré des lombes à gauche et localisation de la 12e côte gauche

12°) Evaluation de l'état tensionnel du muscle psoas-iliaque :

A. — PREMIER TEST :

L'excès tensionnel du muscle psoas-iliaque représente souvent un facteur déterminant dans les bascules pelviennes, les fausses inégalités de longueur des membres inférieurs et les rotoscolioses.

Description :

— Le patient est allongé en décubitus dorsal et ses deux genoux sont en bout de table, les jambes pendantes.

— Le praticien se place par côté et fléchit passivement les genoux et les hanches sur la poitrine du sujet.

— Le patient saisit un de ses genoux qu'il maintient fléchi sur sa poitrine, laissant l'autre au repos.

— Si le psoas-iliaque, du côté droit, est victime d'un spasme, l'Ostéopathe pourra constater que la cuisse droite du sujet ne repose pas à plat sur la table.

— Ce test est à répéter du côté opposé afin d'être comparatif.

Evaluation de l'état tensionnel du muscle psoas-iliaque droit
« Le spasme du psoas empêche la cuisse droite de reposer sur la table »

Déductions :

— Si les deux cuisses reposent, alternativement, bien à plat sur la table, lors de l'exécution bilatérale de ce test : équilibre tensionnel des muscles psoas-iliaques.

— Si une des deux cuisses ne repose pas complètement sur la table : déséquilibre tensionnel des muscles psoas-iliaques. Il s'agit alors d'une tension excessive de ce muscle et l'Ostéopathe devra pratiquer la technique spécifique permettant de l'allonger, de l'étirer.

B. — **DEUXIEME TEST :**

— Le patient est allongé en décubitus dorsal et le praticien se place à la tête du sujet.

— L'Ostéopathe demande au patient d'allonger ses deux bras tendus derrière la tête, les mains jointes et les pouces réunis.



« Les doigts de la main droite du sujet dépassent nettement ceux de la main gauche »

Exemple :

Les doigts de la main droite du sujet dépassent nettement ceux de la main gauche.

Conclusion :

Le spasme du psoas est à gauche.

Remarques :

Cette différence augmente avec la rotation interne de la cuisse et diminue avec la rotation externe-abduction du membre inférieur homologue.

Dans les cas mineurs, la vibration punctiforme du psoas fait disparaître sa tension en quelques secondes.

Le spasme du psoas est à gauche

CHAPITRE IX

TECHNIQUES
DE NORMALISATIONS MUSCULAIRES

— Ces techniques, s'effectuant contre résistance, demandent une coopération musculaire et respiratoire de la part du patient.

— Ces techniques, parfois délicates à réaliser, sont d'un grand intérêt si l'on considère le mécanisme producteur de la majorité des lésions ostéopathiques. Effectivement, en excluant les cas traumatiques, c'est, le plus souvent, par l'intermédiaire des fascias, des muscles et des ligaments que se produisent bon nombre de lésions ostéopathiques articulaires. En conséquence, devient-il logique, de s'attarder quelque peu à décrire un certain nombre de techniques à même de normaliser l'étiologie tendino-musculaire.

— Les techniques, à visées strictement articulaires, séduisent toujours beaucoup plus le « pseudo-Ostéopathe » qui s'imagine que sans déclic articulaire, aucun résultat ne peut être obtenu. Celles-ci ont leur utilité mais ne doivent pas être pratiquées isolément, sans discernement et surtout sans analyse musculo-ligamentaire et articulaire.

1° Technique de normalisation de la rétraction des muscles longs de la face postérieure de la cuisse (biceps crural, demi-tendineux, demi-membraneux) :

Dans notre description, la rétraction sera à droite.

Description :

— Le patient est allongé en décubitus dorsal et le praticien se tient du côté en lésion, à droite.

— L'Ostéopathe élève la jambe droite du sujet jusqu'au moment où la rétraction commence à se manifester. La cheville droite du patient repose sur le trapèze de l'opérateur.

— Le praticien entrelace les doigts de ses deux mains, les place sur la face antérieure du genou droit du sujet et tire le genou vers lui afin d'étendre la jambe sur la cuisse. Cette technique est parfois inconfortable pour le patient mais ne doit jamais déclencher de douleurs.

— La jambe droite du sujet étant à présent tendue, l'Ostéopathe demande au patient d'appuyer très fort avec sa cheville droite sur son trapèze, contre sa résistance et en direction du sol, comme s'il voulait abaisser son épaule et de se relâcher ensuite.

— Pendant la phase de relâchement, le praticien exploite l'amplitude acquise par cette technique isométrique et réitère ensuite sa manœuvre jusqu'à ce que le test, destiné à évaluer l'état tensionnel de ces muscles, donne un résultat identique, à droite comme à gauche.

Normalisation de la tension excessive des muscles longs de la face postérieure de la cuisse droite

2° **Technique de normalisation de la rétraction des muscles longs de la face postérieure de la cuisse (biceps crural, demi-tendineux, demi-membraneux) :**

Dans notre description, la rétraction sera à droite.

Cette technique voit sa raison d'exister lorsqu'un praticien de faible constitution doit normaliser une rétraction sur un patient obèse ou de forte corpulence.

Description :

— Le patient, allongé en décubitus dorsal, entrelace les doigts de ses deux mains derrière sa cuisse droite et tire sa hanche en flexion aussi loin que possible.

— L'Ostéopathe exerce une poussée sur son talon droit afin de réaliser progressivement l'extension de la jambe.

— Le praticien demande au sujet de fléchir son genou contre la résistance que l'opérateur exerce au niveau de son talon droit et de se relâcher ensuite.

— Pendant cette phase de relâchement, l'Ostéopathe en profite pour étendre passivement le genou droit du patient afin d'utiliser l'amplitude acquise par cette technique isométrique.

— Cette manœuvre est à répéter plusieurs fois.

Normalisation de la tension excessive des muscles longs de la face postérieure de la cuisse droite

3° Technique de normalisation du déséquilibre tensionnel des muscles abducteurs de la hanche :

Il faut se rappeler que l'inégalité passive de l'amplitude d'adduction de la hanche, à droite ou à gauche, peut être imputable :

- soit à une faiblesse des abducteurs de la hanche donnant une grande amplitude passive d'adduction ;
- soit à une rétraction des abducteurs de la hanche donnant une petite amplitude passive d'adduction.

A. — Normalisation de la faiblesse des abducteurs :

Description :

— Le patient est allongé en décubitus dorsal.

— L'Ostéopathe place sa main au niveau de la face externe du genou en cause afin de s'opposer au mouvement d'abduction.

— Le praticien demande au sujet de faire une abduction active de sa hanche contre sa résistance et de se relâcher ensuite. Cette résistance doit être modérée au début.

— Cet exercice isotonique doit être répété plusieurs fois avant de refaire une évaluation musculaire des abducteurs.

— Si cette évaluation ne montre pas d'amélioration, l'Ostéopathe devra conseiller au patient des exercices spécifiques et quotidiens durant une certaine période et confier ce sujet à un Kinésithérapeute compétent.

B. — Normalisation de la tension excessive des abducteurs, à droite :

Description :

— Le patient est allongé en décubitus dorsal.

— Le praticien se place en bout de table, du côté opposé à la lésion.

— Avec sa main droite, l'Ostéopathe saisit la cheville droite du sujet, l'élève légèrement et emmène la jambe en adduction, de telle sorte que celle-ci croise, à la fois, la ligne médiane ainsi que l'autre jambe qui demeure au repos sur la table.

— Le praticien place son bras gauche, perpendiculaire à la table, entre les deux jambes du patient afin d'interdire tout mouvement d'abduction.

— L'Ostéopathe demande alors au sujet de faire une abduction de la jambe droite contre l'opposition de son avant-bras gauche et de se relâcher ensuite. Il s'agit, là encore, d'un exercice isométrique.

— Le praticien utilise l'amplitude acquise d'adduction, répète plusieurs fois cette manœuvre si nécessaire et reteste ensuite les abducteurs.

Normalisation de la tension excessive des abducteurs de la hanche droite

4° Technique de normalisation du déséquilibre tensionnel des muscles adducteurs de la hanche :

Il faut se rappeler que l'inégalité passive de l'amplitude d'abduction de la hanche, à droite ou à gauche, peut être imputable :

- soit à une faiblesse des adducteurs de la hanche donnant une grande amplitude passive d'abduction ;
- soit à une tension excessive des adducteurs de la hanche donnant une petite amplitude passive d'abduction.

A. — Normalisation de la faiblesse des adducteurs :

Description :

— Le patient est allongé en décubitus dorsal.

— La jambe du sujet étant en abduction, l'Ostéopathe place sa main au niveau de la face interne du genou en cause afin de s'opposer au mouvement d'adduction.

— Le praticien demande au patient de faire une adduction active de sa hanche contre sa résistance et de se relâcher ensuite. Cette résistance est modérée au début.

— Cet exercice isotonique doit être répété plusieurs fois avant de refaire une évaluation musculaire des adducteurs.

— Si cette évaluation ne montre pas d'amélioration, l'Ostéopathe devra conseiller au sujet des exercices spécifiques et quotidiens durant une certaine période et confier ce patient à un kinésithérapeute compétent.

B. — Normalisation de la tension excessive des adducteurs à gauche :

Description :

— Le patient est allongé en décubitus dorsal.

— Le praticien se place en bout de table, du côté en lésion.

— La main gauche de l'Ostéopathe prend un contact au niveau de la face interne du genou droit du sujet pendant que sa main droite saisit la cheville gauche du patient, imprimant à la hanche gauche un mouvement d'abduction passif jusqu'à sa limite possible.

— La hanche droite du praticien, contre la face interne de la cheville gauche du sujet, interdit à la hanche gauche un mouvement d'adduction.

— L'Ostéopathe demande alors au patient de faire une adduction de sa hanche gauche, contre l'opposition de sa hanche, et de se relâcher ensuite. Il s'agit, là encore, d'un exercice isométrique.

— Le praticien utilise l'amplitude acquise d'abduction, répète plusieurs fois cette manœuvre si nécessaire, et évalue ensuite la tension des muscles adducteurs de la hanche.

Normalisation de la tension excessive des adducteurs de la hanche gauche

5° Technique de normalisation du déséquilibre tensionnel des muscles rotateurs externes de la hanche, LORSQUE CELLE-CI EST EN FLEXION A 90° :

Il faut se rappeler que l'inégalité passive de l'amplitude de rotation interne de la hanche, à droite ou à gauche, peut être imputable :

- soit à une faiblesse des rotateurs externes de la hanche donnant une grande amplitude passive de rotation interne ;
- soit à une tension excessive des rotateurs externes de la hanche donnant une petite amplitude passive de rotation interne.

A. — Normalisation de la faiblesse des rotateurs externes :

Description :

— Le patient est assis en bout de table. Ses hanches en flexion à 90°. Ses jambes pendent en dehors de la table de façon à ce que ses genoux soient également fléchis à 90°. Ses pieds ne touchent pas le sol.

— Le praticien se tient en bout de table et fait face au sujet. Il saisit la face interne de la cheville du patient, du côté en lésion, afin de s'opposer au mouvement de rotation externe de la hanche homologue.

— L'Ostéopathe demande au sujet de faire une rotation externe de sa hanche en emmenant sa cheville latéralement en dedans, contre sa résistance, et de se relâcher ensuite. Cette résistance est modérée au début.

— Cet exercice isotonique doit être répété plusieurs fois avant de refaire une évaluation musculaire des rotateurs externes.

— Si cette évaluation ne montre pas d'amélioration, le praticien devra conseiller au patient des exercices spécifiques et quotidiens durant une certaine période et confier ce sujet à un kinésithérapeute compétent.

B. — Normalisation de la tension excessive des rotateurs externes à gauche :

Description :

— Le patient est allongé en décubitus dorsal.

— Le praticien se place du côté en lésion.

— La main gauche de l'Ostéopathe saisit la cheville gauche du sujet par sa face interne, le pied reposant dans son avant-bras, pendant que sa main droite empaume la face antérieure du genou gauche du patient.

— Le praticien fléchit la hanche et le genou gauche du sujet à 90° et imprime à la hanche un mouvement de rotation interne passif en déplaçant la cheville gauche du patient latéralement en dehors, sur un plan horizontal, jusqu'à sa limite possible.

— L'Ostéopathe demande ensuite au sujet de faire une rotation externe active de sa hanche gauche en déplaçant sa cheville gauche latéralement en dedans, contre sa résistance, et de se relâcher ensuite. Il s'agit, là encore, d'un exercice isométrique.

— Le praticien utilise l'amplitude acquise de rotation interne, répète plusieurs fois cette manœuvre si nécessaire et évalue ensuite la tension des muscles rotateurs externes de la hanche.

Normalisation de la tension excessive des rotateurs externes de la hanche gauche

6° Technique de normalisation du déséquilibre tensionnel des muscles rotateurs externes de la hanche, LORSQUE LA HANCHE EST EN POSITION NEUTRE :

Il faut se rappeler que l'inégalité passive de l'amplitude de rotation interne de la hanche, à droite ou à gauche, peut être imputable :

- soit à une faiblesse des rotateurs externes de la hanche donnant une grande amplitude passive de rotation interne ;
- soit à une tension excessive des rotateurs externes de la hanche donnant une petite amplitude passive de rotation interne.

A. — **Normalisation de la faiblesse des rotateurs externes :**

Description :

— Le patient est allongé en procubitus, les jambes allongées.

— Le praticien se place du côté opposé à la lésion et demande au sujet de fléchir son genou à 90°, en position neutre.

— L'Ostéopathe emmène passivement la jambe fléchie du patient latéralement en dehors afin d'imprimer à la hanche un mouvement de rotation interne jusqu'à sa limite possible.

— Le praticien demande ensuite au sujet de faire une rotation externe de sa hanche en emmenant sa jambe latéralement en dedans, contre sa résistance, et de se relâcher ensuite.

— Cet exercice isotonique doit être répété plusieurs fois avant de refaire une évaluation musculaire des rotateurs externes.

— Si cette évaluation ne montre pas d'amélioration, l'Ostéopathe devra conseiller au patient des exercices spécifiques et quotidiens durant une certaine période et confier ce dernier à un kinésithérapeute compétent.

B. — **Normalisation de la tension excessive des rotateurs externes à droite ou à gauche :**

Description :

— Le patient est allongé en procubitus et le praticien se place par côté ou en bout de table.

— L'Ostéopathe saisit les deux chevilles du sujet, fléchit les

deux genoux à 90° et imprime aux hanches un mouvement passif de rotation interne, jusqu'à leur limite possible, en emmenant les deux chevilles du patient latéralement en dehors.

— Cette manœuvre peut s'effectuer sur une seule jambe ou simultanément sur les deux jambes.

— Le praticien demande au sujet d'effectuer une rotation externe de ses hanches en emmenant ses deux jambes latéralement en dedans, contre la résistance de l'opérateur, et de se relâcher ensuite. Il s'agit, là encore, d'un exercice isométrique.

— L'Ostéopathe utilise l'amplitude acquise de rotation interne, répète plusieurs fois cette manœuvre si nécessaire et évalue ensuite la tension des muscles rotateurs externes de la hanche.

Normalisation de la tension excessive des rotateurs externes des hanches

7° Technique de normalisation du déséquilibre tensionnel des muscles rotateurs internes de la hanche, LORSQUE CELLE-CI EST EN FLEXION A 90° :

Il faut se rappeler que l'inégalité passive de l'amplitude de rotation externe de la hanche, à droite ou à gauche, peut être imputable :

- soit à une faiblesse des rotateurs internes de la hanche donnant une grande amplitude passive de rotation externe ;
- soit à une tension excessive des rotateurs internes de la hanche donnant une petite amplitude passive de rotation externe.

A. — Normalisation de la faiblesse des rotateurs internes :

Description :

— Le patient est assis en bout de table. Ses hanches sont fléchies à 90°. Ses jambes pendent en dehors de la table de façon à ce que ses genoux soient également fléchis à 90°. Ses pieds ne touchent pas le sol.

— Le praticien se place en bout de table et fait face au sujet. Il saisit la face externe de la cheville du patient, du côté en lésion, afin de s'opposer au mouvement de rotation interne de la hanche homologue.

— L'Ostéopathe demande au sujet d'effectuer une rotation interne de sa hanche en emmenant sa cheville latéralement en dehors, contre sa résistance, et de se relâcher ensuite. Cette résistance est modérée au début.

— Cet exercice isotonique doit être répété plusieurs fois avant de refaire une évaluation musculaire des rotateurs internes.

— Si cette évaluation ne montre pas d'amélioration, le praticien devra conseiller au patient des exercices spécifiques et quotidiens, durant une certaine période, et confier ce sujet à un kinésithérapeute compétent.

B. — Normalisation de la tension excessive des rotateurs internes à droite :

Description :

— Le patient est allongé en décubitus dorsal.

— Le praticien se place du côté opposé à la lésion. Sa main droite empaume la face antérieure du genou droit du sujet pendant que sa main gauche saisit la face externe de la cheville droite du patient, la hanche et le genou droits du sujet étant fléchis respectivement à 90°.

— L'Ostéopathe imprime à la hanche un mouvement passif de rotation externe, jusqu'à sa limite possible, en tirant la cheville droite du patient vers lui, en dedans, sur un plan horizontal.

— Le praticien demande ensuite au sujet d'effectuer une rotation interne de sa hanche droite en déplaçant sa cheville droite latéralement en dehors, sur un plan horizontal, contre sa résistance, et de se relâcher ensuite. Il s'agit, là encore, d'un exercice isométrique.

— L'Ostéopathe utilise l'amplitude acquise de rotation externe, répète plusieurs fois cette manœuvre si besoin et évalue ensuite la tension des muscles rotateurs internes de la hanche.

Normalisation de la tension excessive des rotateurs internes de la hanche droite

8° Technique de normalisation du déséquilibre tensionnel des muscles rotateurs internes de la hanche, LORSQUE CELLE-CI EST EN POSITION NEUTRE :

Il faut se rappeler que l'inégalité passive de l'amplitude de rotation externe de la hanche, à droite ou à gauche, peut être imputable :

- soit à une faiblesse des rotateurs internes de la hanche donnant une grande amplitude passive de rotation externe ;
- soit à une tension excessive des rotateurs internes de la hanche donnant une petite amplitude passive de rotation externe.

A. — Normalisation de la faiblesse des rotateurs internes :

Description :

— Le patient est en procubitus, les jambes allongées.

— Le praticien se place du côté en lésion et demande au sujet de fléchir son genou à 90°, en position neutre.

— L'Ostéopathe emmène passivement la jambe fléchie du patient latéralement en dedans afin d'imprimer à la hanche un mouvement de rotation externe jusqu'à sa limite possible.

— Le praticien demande ensuite au sujet de faire une rotation interne de sa hanche en emmenant sa jambe latéralement en dehors, contre sa résistance, et de se relâcher ensuite.

— Cet exercice isotonique doit être répété plusieurs fois avant de refaire une évaluation musculaire des rotateurs internes.

— Si cette évaluation ne montre pas d'amélioration, l'Ostéopathe devra conseiller au patient des exercices spécifiques et quotidiens, durant une certaine période, et confier ce dernier à un kinésithérapeute compétent.

B. — Normalisation de la tension excessive des rotateurs internes à droite :

Description :

— Le patient est en procubitus, les jambes allongées.

— Le praticien se place en bout de table.

Hanche droite :

— L'Ostéopathe saisit la cheville droite du sujet, fléchit son genou à 90° et imprime à la hanche un mouvement passif de rotation externe, en emmenant la cheville du patient en dedans, pendant que l'autre jambe reste allongée et que l'opérateur maintient sa cheville gauche.

— Le praticien demande au sujet d'effectuer une rotation interne de sa hanche droite en déplaçant sa cheville droite latéralement en dehors, contre sa résistance, et de se relâcher ensuite. Il s'agit, là encore, d'un exercice isométrique.

— L'Ostéopathe utilise l'amplitude acquise de rotation externe, répète plusieurs fois cette manœuvre, si besoin, et évalue ensuite la tension des muscles rotateurs internes de la hanche.

Normalisation de la tension excessive des rotateurs internes de la hanche droite

9° Technique d'élimination d'une lésion en rotation coxo-fémorale :

Il faut se rappeler qu'un « PIED EN ROTATION EXTERNE », lorsque le patient est allongé en décubitus dorsal, peut être symptomatique :

- soit d'une lésion iliaque antérieure accompagnée d'une fausse jambe longue homologue ;
- soit d'un phénomène lésionnel du muscle pyramidal du bassin, sans pour autant qu'existe obligatoirement une lésion iliaque postérieure ;
- soit d'une lésion en rotation coxo-fémorale.

Premier exemple : Déficit en rotation interne de la hanche droite :

— La patiente, debout, se tient au dos d'une chaise. Elle croise la jambe droite sur la gauche. Le poids du corps s'applique sur la jambe droite. Les orteils du pied droit sont dirigés vers l'extérieur.

Déficit en rotation interne de l'articulation coxo-fémorale droite
Les orteils du pied droit son dirigés vers l'extérieur

Déficit en rotation interne de l'articulation coxo-fémorale droite

Les phalanges du pied droit sont dirigées vers l'extérieur

— L'Ostéopathe saisit la crête iliaque droite depuis l'épine iliaque antéro-supérieure jusqu'à l'épine iliaque postéro-supérieure. Il demande ensuite au sujet de s'accroupir deux ou trois fois, doucement et **en expirant,** le plus près possible des talons, tout en gardant ses pieds bien à plat sur le sol.

— La patiente se relève en faisant une rotation du buste vers la droite afin de détordre le ligament rond.

Déficit en rotation interne de l'articulation coxo-fémorale droite

L'Ostéopathe saisit la crête iliaque droite

— Le praticien reteste ensuite le mouvement en comparant avec le côté opposé afin de juger de l'efficacité de la normalisation.

Deuxième exemple : Déficit en rotation externe de la hanche droite :

La manœuvre est identique mais les orteils du pied droit sont, cette fois, dirigés vers l'intérieur, c'est-à-dire, vers le pied gauche.

Déficit en rotation externe de l'articulation coxo-fémorale droite

Les orteils du pied droit sont dirigés vers l'intérieur

Déficit en rotation externe de l'articulation coxo-fémorale droite

Les phalanges du pied droit sont dirigées vers l'intérieur

Déficit en rotation externe de l'articulation coxo-fémorale droite

- L'Ostéopathe saisit la crête iliaque droite.
- La patiente se redresse en faisant une rotation du buste vers la gauche afin de supprimer la torsion du ligament rond.
- Le poids du corps s'applique sur la jambe droite.

10° Technique de normalisation du déséquilibre tensionnel des muscles quadriceps fémoraux :

Il faut se rappeler que l'inégalité passive de l'amplitude de flexion, à droite ou à gauche, peut être imputable :

- soit à une faiblesse du quadriceps donnant une grande amplitude passive de flexion ;
- soit à une tension excessive du quadriceps, du fascia ou de la capsule du genou homologue, donnant une petite amplitude passive de flexion.

A. — Normalisation de la faiblesse du quadriceps :

Description :

— Le patient est assis en bout de table. Ses pieds ne touchent pas le sol et ses mains sont croisées derrière la nuque.

— Le praticien lui fait face et saisit la cheville du côté en lésion pour s'opposer à l'extension de la jambe sur la cuisse. Cette résistance est modérée au début.

— Cet exercice isotonique doit être répété plusieurs fois avant de refaire une évaluation musculaire des quadriceps.

— Si cette évaluation ne montre pas d'amélioration, l'Ostéopathe devra conseiller au sujet des exercices spécifiques et quotidiens, durant une certaine période, et confier ce patient à un kinésithérapeute compétent.

B. — Normalisation de la tension excessive du quadriceps droit :

Description :

— Le patient est allongé en procubitus.

— Le praticien se place en bout de table, du côté en lésion.

— L'Ostéopathe fléchit passivement la jambe droite sur la cuisse, jusqu'à sa limite possible.

— La face antérieure de la jambe et de la cheville droite du sujet est maintenue en flexion par l'épaule gauche du praticien.

— L'Ostéopathe demande au patient de réaliser l'extension de sa jambe droite, contre sa résistance, et de se relâcher ensuite. Il s'agit, là encore, d'un exercice isométrique.

— Le praticien utilise l'amplitude acquise de flexion, répète plusieurs fois cette manœuvre si besoin et évalue ensuite la tension du quadriceps.

Normalisation de la tension excessive du quadriceps droit

11° Technique de normalisation de la rétraction des muscles fléchisseurs plantaires :

La faiblesse de ce groupe musculaire est de loin moins fréquente que sa rétraction.

Cette rétraction est surtout manifeste chez la femme, avec le port des talons hauts.

Normalisation de la rétraction des fléchisseurs plantaires à droite :

Description :

— Le patient est allongé en procubitus et le praticien se place du côté en lésion.

— L'Ostéopathe fléchit le genou droit du sujet à 90°. Avec sa main droite, il enlace la face postérieure de la cheville droite du patient pendant que son avant-bras gauche repose sur la voûte plantaire, la main empaumant le talon droit du sujet.

— Le praticien demande au patient de réaliser une flexion plantaire, contre sa résistance, et de se relâcher ensuite. Il s'agit, là encore, d'un exercice isométrique.

— L'Ostéopathe utilise l'amplitude acquise d'extension plantaire ou de dorsiflexion, répète plusieurs fois cette manœuvre si besoin et évalue ensuite la tension des muscles fléchisseurs plantaires.

Normalisation de la rétraction des fléchisseurs plantaires à droite

12° Technique de normalisation du spasme du muscle carré des lombes :

Le spasme du carré des lombes implique un déséquilibre pelvien et se trouve très souvent associé à une lésion ostéopathique de la 12e côte.

Normalisation du spasme du carré des lombes à droite :

Description :

— Le patient est allongé en procubitus.

— Le praticien se place du côté opposé à la lésion.

— La position du sujet est capitale :

- Son abdomen est bien centré sur la table ;
- Sa tête est tournée vers l'opérateur ;
- Ses bras pendent latéralement en dehors de la table.

— La main droite du praticien empaume l'épine iliaque antéro-supérieure droite du patient pendant que le talon de sa main gauche prend contact avec le carré des lombes, du côté droit.

— La main droite de l'Ostéopathe soulève de la table l'épine iliaque antéro-supérieure droite du sujet pendant que le talon de sa main gauche réalise une pression, dirigée vers le bas et en dehors, sur le carré des lombes, du côté droit.

— Les deux mains du praticien maintiennent cette position et ce dernier demande au patient de s'efforcer de descendre son épine iliaque antéro-supérieure droite au contact de la table, contre sa résistance, et de se relâcher ensuite. Il s'agit, là encore, d'une technique isométrique.

— L'Ostéopathe utilise l'amplitude acquise, répète plusieurs fois cette manœuvre si besoin, et évalue ensuite la tension du carré des lombes.

Normalisation du spasme du carré des lombes à droite

13° **Techniques de normalisation du spasme du muscle pyramidal :**

a) Technique pelvienne en procubitus ;

b) Technique trochantérienne en décubitus latéral.

La rotation externe du pied, lorsque le patient est allongé en décubitus dorsal, peut être symptomatique d'un phénomène lésionnel du muscle pyramidal du bassin sans pour autant qu'existe obligatoirement une lésion iliaque postérieure.

a) **Technique pelvienne en procubitus :**

— La patiente est en procubitus, les pieds légèrement relevés afin d'autoriser un meilleur relâchement.

— L'Ostéopathe se tient du côté du « phénomène lésionnel pyramidal » par exemple à droite.

— A l'aide du majeur et de l'annulaire de sa main gauche, tendus et étroitement solidarisés l'un à l'autre, le praticien pénètre dans la grande échancrure sciatique droite. L'avant-bras gauche de l'opérateur est parallèle à l'axe du corps du sujet et se trouve dans le prolongement du majeur et de l'annulaire réunis.

— L'avant-bras droit du praticien repose sur la colonne lombaire de la patiente. Sa main droite épouse le sacrum. L'avant-bras droit de l'Ostéopathe est parallèle à l'axe du corps du sujet et se trouve dans le prolongement de l'avant-bras gauche.

— L'opérateur « couvre sa manœuvre » avec son buste et commence à exercer une progression lente dans l'échancrure sciatique. La pénétration doit être progressive car le contact est parfois sensible.

— Avant chaque nouvelle progression, le praticien demande à la patiente de respirer profondément et majore le mouvement respiratoire du sacrum à l'aide de sa main droite. Dès que les tissus se relâchent sous les doigts de la main gauche, le praticien augmente son introduction jusqu'au contact du muscle pyramidal. Dès que le contact est établi, le spasme cède.

— Cette technique, parfois sensible, doit demeurer douce et progressive.

« Technique de contact du pyramidal du bassin » (grande échancrure sciatique)

b) **Technique trochantérienne en décubitus latéral :**

— La patiente est couchée sur le côté sain, droit par exemple, pour une sciatique gauche.

— L'Ostéopathe se tient derrière le sujet et saisit, à l'aide de son avant-bras gauche, la jambe gauche repliée de la patiente, à mi-distance du genou.

— Le praticien fléchit légèrement la cuisse gauche du sujet sur l'abdomen, fait une abduction de la jambe et pratique une rotation interne dans l'abduction. Dans le même temps, l'avant-bras droit de l'Ostéopathe repose directement sur les muscles fessier et pyramidal qu'il comprime fermement vers le bas. Dans certains cas, l'appui peut se faire avec le pouce sur l'attache trochantérienne du pyramidal.

Technique de normalisation du pyramidal du bassin en décubitus latéral

Appui à l'aide de l'avant-bras

Technique de normalisation du pyramidal du bassin en décubitus latéral

Appui trochantérien avec le pouce

14° Techniques de normalisation du spasme du muscle psoas-iliaque :

a) Technique isométrique de normalisation du spasme du psoas-iliaque, à droite ;

b) Technique de normalisation du spasme du psoas-iliaque en procubitus ;

c) Technique de normalisation du spasme du psoas-iliaque en décubitus dorsal.

a) Technique isométrique de normalisation du spasme du muscle psoas-iliaque à droite :

Le spasme du muscle psoas-iliaque représente sa pathologie majeure.

Description :

— Le patient est allongé en décubitus dorsal. Son bassin et ses cuisses reposent en bout de table afin que ses jambes pendent en dehors de la table.

— Le praticien se place en bout de table.

— La cuisse droite du sujet repose sur la table et sa jambe est pendante. L'Ostéopathe impose à la cuisse droite du sujet une abduction d'environ 20°.

— Du côté gauche, l'opérateur fléchit la hanche et le genou gauche du patient jusqu'à sa limite possible et demande au sujet, avec sa main droite, de maintenir la flexion de son genou gauche.

— La main droite du praticien se superpose à celle du patient afin de majorer la flexion de la hanche et du genou gauche.

— La main gauche de l'Ostéopathe appuie, vers le sol, sur le genou droit du sujet. La jambe gauche du praticien se place contre la face interne de la cheville droite du patient afin de s'opposer à la rotation externe de la hanche droite.

— L'opérateur maintient l'ensemble de ces positions, demande au sujet de réaliser une flexion et une rotation externe de la hanche droite, contre sa résistance, et de se relâcher ensuite. Il s'agit, là encore, d'un exercice isométrique.

— Le praticien utilise l'amplitude acquise, répète plusieurs fois cette manœuvre si besoin et évalue ensuite la tension du psoas iliaque.

Normalisation du spasme du psoas iliaque à droite

b) Technique de normalisation du spasme du psoas-iliaque en procubitus :

— La patiente est en procubitus.

— Si la contracture du psoas est à gauche, l'Ostéopathe se place sur le côté droit.

— A l'aide de sa main gauche, il empaume le genou gauche du sujet ; son pied gauche reposant dans l'aisselle du praticien.

— Avec son avant-bras droit ou à l'aide de son éminence hypothénar, le praticien prend un appui sur la fesse gauche de la patiente dans la projection de l'articulation coxo-fémorale.

— Pendant que sa main gauche élève légèrement la cuisse gauche du sujet, l'avant-bras droit du praticien ou son éminence

hypothénar exerce un contre appui au niveau de l'articulation coxo-fémorale. Il maintient ensuite son couple jusqu'à ce qu'un relâchement se produise.

— Cette manœuvre est à répéter plusieurs fois en prenant la précaution de cyphoser légèrement la région lombaire par élévation du coussin ventral.

« Relâchement du muscle psoas, en procubitus »

c) **Technique de normalisation du spasme du psoas-iliaque en décubitus dorsal :**

— La patiente est en décubitus dorsal.

— Si la contracture du psoas est à droite, l'Ostéopathe se place sur le côté droit.

— Il incite le sujet à soulever sa jambe droite tendue contre son opposition afin de localiser le muscle psoas avec sa main gauche en déprimant la paroi abdominale.

— Le praticien demande ensuite à la patiente de maintenir sa jambe tendue à environ 30° du plan de la table pendant qu'il exerce, avec sa main droite, une opposition vers le bas, douce, progressive et de longue durée, jusqu'au repos de la jambe droite sur la table. Pendant ce temps-là, sa main gauche n'a pas cessé de contrôler le degré de tension du psoas.

— Cette manœuvre est à répéter plusieurs fois si besoin et doit être conduite très lentement.

Technique isométrique de normalisation du psoas en décubitus dorsal

15° Psoïte : inflammation du psoas :

— Le sujet est légèrement penché en avant, uni ou bilatéralement, selon la participation des psoas.

— Les vertèbres lombaires sont en flexion latérale du côté du psoas atteint et les corps vertébraux tournent dans la convexité formée (F.S.R.).

Il est parfois possible d'hésiter entre un psoas droit ou gauche surtout dans le cas où l'un des deux est devenu fibrosé, rétracté, projetant le poids du corps dans la convexité sur l'autre psoas qui compense en s'hypertrophiant.

On assiste alors, d'un côté, à un psoas dégénéré, et, de l'autre, à un psoas hypertrophié.

Il existe généralement une jambe courte lorsqu'on est en présence d'un psoas hypertrophié.

Le pied, du côté du psoas lésé, est éversé comme dans un pied plat.

L'aile iliaque, du côté du psoas lésé, est tirée en arrière comme si elle était postérieure ; mais il s'agit d'une « fausse postériorité iliaque ».

Le genou, du côté du psoas lésé, se situe en rotation externe.

a) **Diagnostic différentiel entre une lésion uni ou bilatérale des psoas :**

La confusion qui existe habituellement entre une lésion uni ou bilatérale des psoas peut être évitée en faisant les observations cliniques et radiologiques suivantes :

Psoas unilatéral aïgu :

La radiographie objective :

- D'un seul côté, un psoas arrondi en forme de « bosse » ;
- Une rotation dans la convexité (F.S.R.) des corps vertébraux lombaires habituellement concernés ;
- Par contre, si les corps vertébraux lombaires ont fait une rotation dans la concavité (E.R.S.), la lésion primaire se trouve alors à **D12** et très rarement à L2.

Psoas unilatéral chronique :

La radiographie objective :

- ou bien un aspect bosselé moins important ;
- ou bien une image densifiée, mince, longue, étroite ;
- ou bien l'absence d'image concernant le psoas.

Psoas bilatéral :

— La convexité vertébrale lombaire se situe en général du côté du psoas le plus lésé.

— Dans les cas de lésion bilatérale, on a souvent l'association d'une lésion chronique d'un côté avec une lésion aiguë et récente de l'autre.

Mademoiselle « T »..., 1974.

Radiographie de la colonne lombaire en position debout

— ABSENCE D'IMAGE DE PSOITE.

— ABSENCE DE LATEROFLEXION VERTEBRALE.

Mademoiselle « T »..., 1978.

Radiographie de la colonne lombaire en position debout, 30×40

— LATEROFLEXION VERTEBRALE LOMBAIRE LEGEREMENT CONCAVE A GAUCHE (L2/L3).

— PSOITE.

— CAS ATYPIQUE D'UNE E.R.S. L2.

Madame « B »...

Radiographie de la colonne lombaire en position debout, 30×40

E.R.S. L2.

Psoas gauche.

Latéroflexion sacrée droite traumatique (axe antéro-postérieur).

b) **Traitement :**

— L'Ostéopathe ne doit jamais forcer dans la période aiguë.

— Le repos sur un lit dur est conseillé afin de réduire la convexité ; le patient est couché sur le côté convexe avec un traversin sous la colonne lombaire.

— Des compresses de sel chaud, locales, fréquentes (toutes les heures) sont parfois indiquées.

— en fonction de l'évolution, la technique de relâchement diaphragmatique, en position assise, peut s'avérer très utile.

— Le praticien doit normaliser le spasme du psoas après confirmation radiologique, neutraliser les foyers infectieux et rechercher la lésion primaire de D12 à L4.

— Le praticien ne doit, en règle générale, **jamais réduire une lésion sacro-iliaque ou lombaire** avant la normalisation du psoas.

— La pratique du tissu conjonctif est indiquée.

— **Si le spasme est unilatéral :**

- L'Ostéopathe étire doucement et longitudinalement le psoas ;
- La douleur est habituellement localisée à L4 et à l'articulation sacro-iliaque du côté opposé. Dans ce cas, **la lésion iliaque n'est pas primaire.**
- Si ce spasme est secondaire à une lésion primaire pelvienne, on assiste alors à une translation latérale « Side shift » et la lésion du psoas se situe **du côté opposé** à la lésion pelvienne afin de compenser le « side shift ». Dans ce cas, **la lésion pelvienne est primaire.**
- Que la lésion iliaque soit primaire ou secondaire, le spasme du psoas se situe du côté opposé.

— **Si le spasme du psoas est bilatéral :**

- La douleur peut se situer dans les articulations sacro-iliaques par suite de leur rotation postérieure.

— En résumé, nous constatons que dans la majorité des cas, les lois de FRYETTE trouvent leur pleine justification, à l'exception de L2/L3 qui, parfois, sont le lieu d'un spasme sévère.

— Au sujet des lois de FRYETTE, il faut d'ailleurs se souvenir qu'en présence :

- d'une lésion iliaque antérieure droite,
- d'une lésion iliaque postérieure gauche et
- d'une lésion du type F.S.R.,

Il est judicieux de commencer la normalisation par :

a) La lésion iliaque postérieure gauche,
b) puis la lésion iliaque antérieure droite,
c) et enfin la lésion du type F.S.R.

par contre, en présence :

- d'une lésion iliaque antérieure droite,
- d'une lésion iliaque postérieure gauche et
- d'une lésion du type E.R.S.,

Il est préférable de commencer la correction par :

- la lésion lombaire en E.R.S.,
- puis, par la lésion iliaque la plus importante.

c) **Psoas et problèmes rénaux :**

— On peut souvent constater la coexistence d'une lésion du psoas avec une lithiase rénale ou une hernie hiatale.

— La normalisation du psoas permet à l'hernie hiatale d'être mieux tolérée.

— La normalisation du psoas autorise une meilleure élimination des calculs rénaux dans la mesure où leur situation, leur diamètre et leur nombre le permet.

d) **Traitement :**

La patiente est assise :

— L'Ostéopathe se tient debout derrière elle. Il place ses mains de chaque côté, sur les côtes inférieures de la patiente. Le praticien demande à celle-ci d'inspirer profondément pendant qu'il s'oppose à l'expansion latérale des côtes inférieures. Cette action produit un relâchement local et libère souvent les uretères.

La patiente est couchée en décubitus dorsal :

— L'Ostéopathe, du côté intéressé, lève la jambe tendue de la patiente et effectue une ferme et rapide rotation externe de cette dernière. Cette action peut parfois aider à libérer les calculs urétéraux.

e) **Suites ostéopathiques :**

Lésion lombaire D12/L4 → **Ph. Lés.** spasme du psoas

Lésion dorso-lombaire type E.R.S. D12 → **Ph. Lés.** psoas unilatéral aigu

Lésion lombaire type F.S.R. L2 → **Ph. Lés.** psoas unilatéral chronique

Lésion lombaire L4 → **Ph. Lés.** spasme du psoas droit par exemple → **L. S.** iliaque gauche

Lésion iliaque droite par exemple → **Ph. Lés.** spasme du psoas gauche

Lésion torsion iliaque
- antérieure droite
- postérieure gauche

→ **Ph. Lés.** spasme du psoas droit → **L. S.** lombaire type F.S.R.

Lésion lombaire D12/L4 → **Ph. Lés.**
- spasme du psoas-iliaque
- œdème réactionnel
- perturbations vasculo-nerveuses

→ **L. S.** Organes en rapport =
- reins
- uretères
- cœcum
- sigmoïde
- pancréas
- appendice

Lésion organes en rapport → **Ph. Lés.** spasme psoas-iliaque → **L. S.** lombaire D12/L4

CHAPITRE X

LESIONS
« ILIAQUES ANTERIEURS OU POSTERIEURS »
BILATERAUX

LESIONS « ILIAQUES ANTERIEURS OU POSTERIEURS » BILATERAUX

Ces lésions peuvent trouver leur origine :

— ou bien dans la morphologie du sujet,

— ou bien à l'occasion d'un traumatisme,

— ou bien dans un spasme musculaire bilatéral.

On ne peut admettre ces origines que dans la mesure où l'observation est confirmée par le test de DOWNING. Lorsque ce n'est pas le cas, il s'agit alors d'une lésion sacrée bilatérale sur axe transverse moyen.

Nous devons considérer ces lésions « iliaques antérieurs ou postérieurs bilatéraux » par rapport à un sacrum qui se trouve alors en flexion ou en extension.

La lésion « iliaques antérieurs bilatéraux » semble plus rare que la lésion « iliaques postérieurs bilatéraux », au même titre que la lésion « sacrum postérieur bilatéral » est plus rare que la lésion « sacrum antérieur bilatéral ».

A. — **Dans le cas d'une lésion « iliaques postérieurs bilatéraux » :**

— Axe transverse inférieur.

— Le « coin sacré » se trouve en position relative d'extension respiratoire (sacrum antérieur).

— La base sacrée se trouve relativement en avant.

— Le sommet coccygien se trouve relativement en arrière.

— Le sacrum, dans sa totalité, a tendance à s'horizontaliser.

— Le test de DOWNING est déterminant.

1) **Origine traumatique :**

— Les tests de raccourcissement permettent des raccourcissements sur les deux membres inférieurs et sont égaux.

— Les tests d'allongement ne permettent aucun allongement des deux membres inférieurs.

Il s'agit d'une lésion « iliaques postérieurs bilatéraux » qui, selon notre classification précédente, atteste d'une restriction de mobilité du deuxième degré.

2) **Origine morphologique :**

— Les tests de raccourcissement permettent des raccourcissements sur les deux membres inférieurs et sont égaux.

— Les tests d'allongement permettent des allongements sur les deux membres inférieurs mais ceux-ci sont inférieurs aux raccourcissements obtenus.

Il s'agit, selon notre classification précédente, d'une restriction de mobilité du premier degré.

3) **Origine musculaire :**

Si le spasme du psoas est bilatéral, lésion chronique d'un côté et récente de l'autre, la douleur peut se situer dans les articulations sacro-iliaques par suite de leur rotation postérieure.

B. — **Dans le cas d'une lésion « iliaques antérieurs bilatéraux » :**

— Axe transverse inférieur.

— Le « coin sacré » est en position relative de flexion respiratoire.

— La base sacrée se trouve relativement en arrière.

— L'extrémité coccygienne se porte relativement en avant.

— Le sacrum, dans sa totalité, a tendance à se verticaliser.

— Le test de DOWNING est déterminant.

1) **Origne traumatique :**

— Les tests d'allongement permettent des allongements des membres inférieurs et sont égaux.

— Les tests de raccourcissement ne permettent pas aux deux membres inférieurs de se raccourcir.

Il s'agit d'une lésion « iliaques antérieurs bilatéraux » qui, selon notre classification précédente, atteste d'une restriction de mobilité du deuxième degré.

2) **Origine morphologique :**

— Les tests d'allongement permettent des allongements des deux membres inférieurs et sont égaux.

— Les tests de raccourcissement permettent des raccourcissements des deux membres inférieurs, mais ceux-ci sont inférieurs aux allongements obtenus.

Il s'agit d'une restriction de mobilité du premier degré.

C. — **Le sacrum :**

Dans ces deux cas, le sacrum peut se trouver « en position relative » ou en « lésion sacrée ».

1) **Position relative :**

L'axe de mouvement est l'axe transverse inférieur.

Le sacrum se rapproche :

- soit de la verticale : redressement des courbures vertébrales,
- soit de l'horizontale : exagération des courbures vertébrales.

2) **Lésion sacrée :**

Les axes de mouvements sont différents.

a) **Dans une lésion « iliaques antérieurs bilatéraux », traumatique :**

on peut voir se surajouter :

- **une lésion sacrée en extension** (rare) ou **sacrum postérieur :**
  (axe transverse moyen) ;
- **une lésion sacrée en flexion respiratoire :**
  (axe transverse supérieur de SUTHERLAND).

Première suite ostéopathique :

Cette lésion sacrée en flexion respiratoire, si elle dure dans le temps, peut entraîner, par le jeu du core-link inélastique, une lésion sphéno-basilaire en flexion.

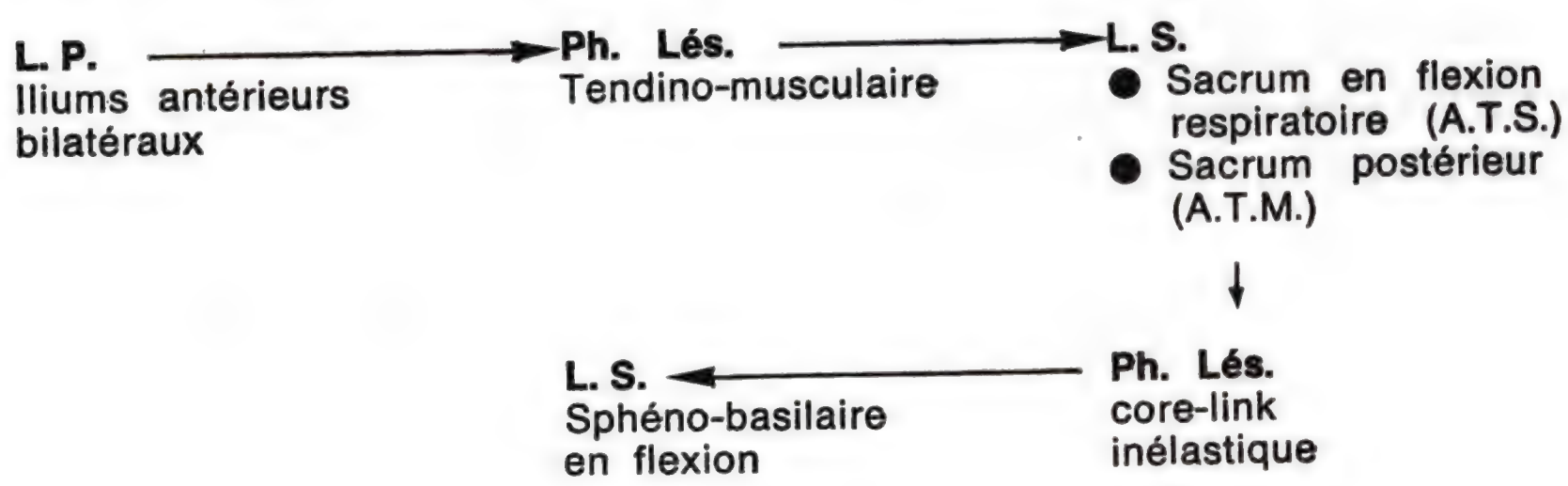

Deuxième suite ostéopathique :

Si cette première suite ostéopathique dure dans le temps, elle peut, par l'intermédiaire des fascias occipito-temporaux, perturber la ligne centrale du corps.

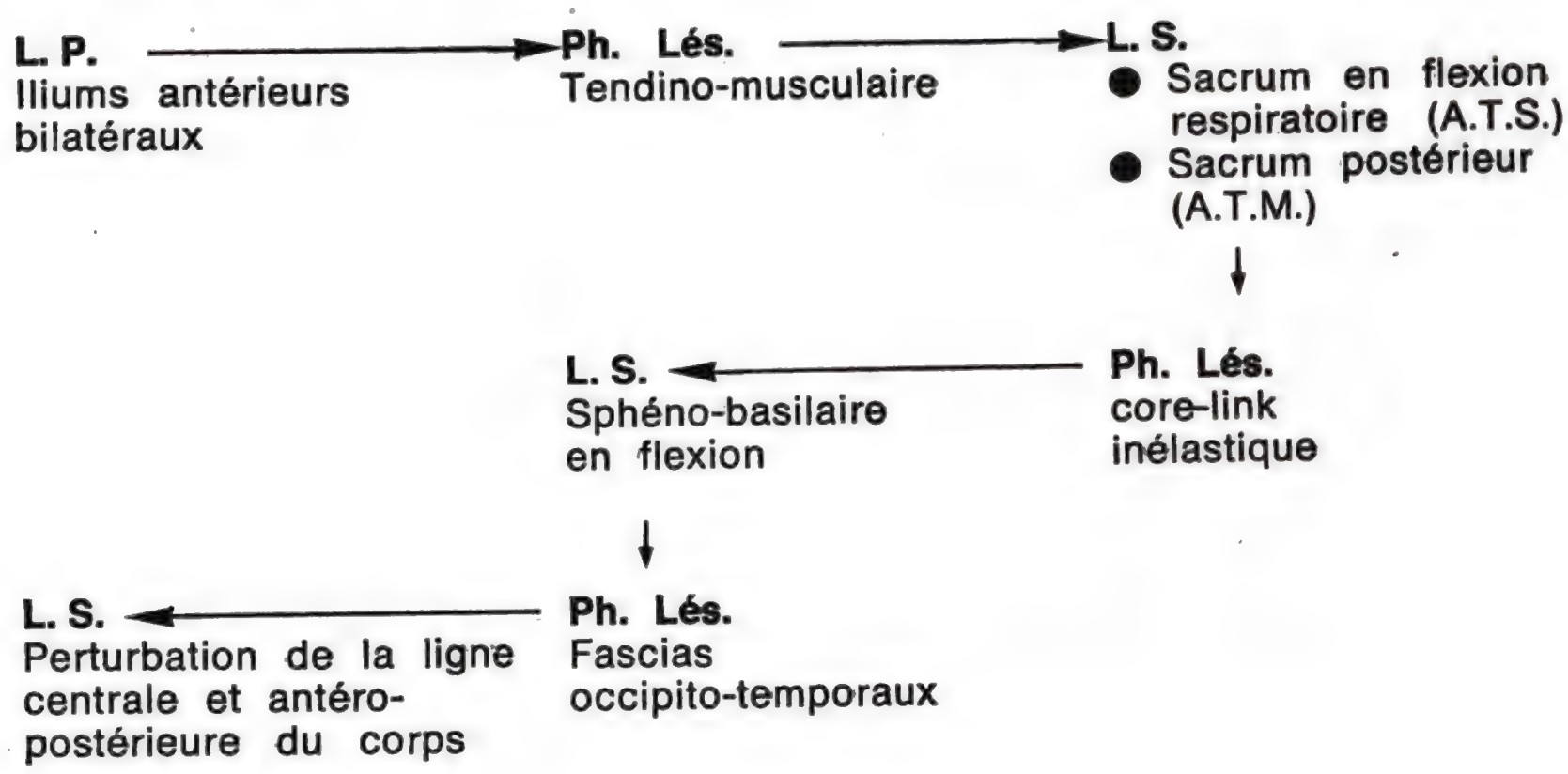

Troisième suite ostéopathique :

L. P. Iliums antérieurs bilatéraux → **Ph. Lés.** Tendino-musculaire → **L. S.** Suites mécaniques descendantes (hanches, genoux, pieds)

b) **Dans une lésion « iliaques postérieurs bilatéraux », traumatique, morphologique ou musculaire, peuvent se surajouter :**

- **Une lésion sacrée en flexion ou sacrum antérieur :** (axe transverse moyen)
  - — Les sillons sacro-iliaques sont profonds ;
  - — Les angles sacrés latéraux inféro-externes sont postéro-**inférieurs.**
- **Une lésion sacrée en extension respiratoire :** (axe transverse supérieur de SUTHERLAND).

Première suite ostéopathique :

Cette lésion sacrée en extension respiratoire, si elle dure dans le temps, peut entraîner, par le jeu du core-link inélastique, une lésion sphéno-basilaire en extension.

L. P. Iliums postérieurs bilatéraux → **Ph. Lés.** Tendino-musculaire → **L. S.**
- Sacrum en extension respiratoire (A.T.S.)
- Sacrum antérieur (A.T.M.)

↓

Ph. Lés. core-link inélastique → **L. S.** sphéno-basilaire en extension

L'existence d'une lésion sphéno-basilaire en extension peut être à l'origine d'une manifestation asthmatique.

Deuxième suite ostéopathique :

L. P. Iliums postérieurs bilatéraux → **Ph. Lés.** Tendino-musculaire → **L. S.**
- Sacrum en extension respiratoire (A.T.S.)
- Sacrum antérieur (A.T.M.)

↓

Ph. Lés. core-link inélastique → **L. S.** Sphéno-basilaire en extension

↓

Ph. Lés. fascias occipito-temporaux → **L. S.**
- perturbations de la ligne centrale et A.P. du corps
- Asthme

Troisième suite ostéopathique :

L. P. Iliums postérieurs bilatéraux → **Ph. Lés.** Tendino-musculaire → **L. S.** Conséquences mécaniques sur les articulations sous-jacentes

STILL nous précise :

« Un sacrum dont la base est postérieure a tendance à provoquer un redressement de la lordose physiologique et, inversement, un sacrum antérieur a tendance à provoquer une majoration de la lordose ».

« La tige vertébrale est assujettie à la courbure pelvienne de la même façon qu'un mât l'est à son bateau ».

« La colonne vertébrale est assise et implantée sur le sacrum qui agit comme une quille sur le mât d'un bateau ».

« Sur une colonne plate, les ondes de chocs de la vie de relation dégénèrent en micro-traumatismes et montent directement au cerveau. Ceci entraîne des syndrômes dépressifs et des troubles divers. La lésion de D11/D12 est très souvent présente ».

A propos des courbures de la colonne vertébrale, il est utile de rappeler que les courbures postérieures de la colonne vertébrale sont primaires, dues à la forme des corps vertébraux, alors que les courbures antérieures sont secondaires dues à la forme acquise au cours de la vie de relation.

A propos de la terminologie de flexion-extension, la position de flexion respiratoire du sacrum correspond au sacrum postérieur (extension mécanique).

La position d'extension respiratoire du sacrum correspond au sacrum antérieur (flexion mécanique).

Lorsque le sujet inspire, les courbures vertébrales se redressent : les apophyses épineuses cervicales s'écartent (extension) les apophyses épineuses dorsales se rapprochent (flexion), les apophyses épineuses lombaires s'écartent (extension).

Lorsque le sujet expire, l'inverse se produit.

Il est indispensable d'adopter cette terminologie pour la bonne compréhension des lois de FRYETTE et de la mécanique sacro-sphéno-basilaire afin qu'aucune contradiction n'existe entre la mécanique articulaire et le mécanisme respiratoire primaire.

D. — **Traitement :**

1° Technique isométrique de normalisation de l'antériorité iliaque en décubitus latéral.

2° Technique isométrique de normalisation de la postériorité iliaque en décubitus dorsal.

1) **Technique isométrique de normalisation d'une antériorité iliaque droite en décubitus latéral :**

— Le patient est allongé sur le côté sain, gauche.

— le praticien fait face au sujet.

— L'Ostéopathe saisit avec sa main droite le genou droit du sujet pendant que ce dernier appuie la plante de son pied droit sur la hanche de l'opérateur.

— Le praticien, avec sa main gauche, palpe le sillon sacro-iliaque droit, fléchit la hanche et la jambe droite du patient jusqu'à ce qu'il sente se mouvoir sous ses doigts la face postérieure du sacrum.

Premier temps :

— L'Ostéopathe demande au sujet de faire une abduction de sa hanche droite contre sa résistance et de se relâcher ensuite.

— Cette phase est à répéter deux fois.

— Entre chaque phase, le praticien majore légèrement la flexion de la hanche et du genou droit du patient afin d'exploiter l'amplitude acquise par cette technique isométrique.

Deuxième temps :

— L'Ostéopathe demande au sujet de faire une adduction de sa hanche droite contre sa résistance et de se relâcher ensuite.

— Cette phase est à répéter deux fois.

— Entre chaque phase, le praticien majore légèrement la flexion de la hanche et du genou droit du patient afin d'exploiter l'amplitude acquise par cette technique isométrique.

Troisième temps :

— L'Ostéopathe demande alors au sujet de tendre sa jambe droite en poussant son pied contre la résistance de la hanche du praticien et de se relâcher ensuite.

— L'opérateur exploite l'amplitude acquise et répète cette dernière phase deux fois.

Lésion iliaque antérieure droite

2) **Technique isométrique de normalisation d'une postériorité iliaque droite en décubitus dorsal :**

— Le patient est allongé en décubitus dorsal. Sa jambe droite pend hors de la table.

— Le praticien se place du côté en lésion, à droite. Sa main gauche empaume l'épine iliaque antéro-supérieure gauche et sa main droite exerce une pression sur la face antérieure du genou droit jusqu'à sa limite possible.

— L'Ostéopathe demande au sujet de fléchir sa hanche droite contre sa résistance et de se relâcher ensuite.

— Le praticien exploite l'amplitude acquise par cette technique isométrique et répète plusieurs fois cette manœuvre.

Lésion iliaque postérieure droite

CHAPITRE XI

LESION
« ILIAQUE POSTERIEUR UNILATERAL »

« ILIAQUE POSTERIEUR UNILATERAL »

« L'ilium postérieur unilatéral » peut représenter :

I. — Une lésion primaire traumatique avec restriction de mobilité ;

II. — Une lésion secondaire surimposée à une lésion sacrée ;

III. — Une lésion secondaire, avec restriction de mobilité, consécutive à une suite mécanique montante ;

IV. — Une compensation physiologique d'une véritable jambe longue homologue, anatomique ou génique, avec torsion sacrée compensatrice.

« L'ilium postérieur unilatéral » se produit plus volontiers du côté gauche.

I. — LESION « ILIAQUE POSTERIEUR UNILATERAL » PRIMAIRE TRAUMATIQUE :

Lorsqu'elle est de survenue traumatique, la lésion iliaque postérieure unilatérale peut être primaire. Dans ce cas, elle est à même de se répercuter sur les articulations sous-jacentes par le jeu des tensions musculo-ligamentaires qu'elle occasionne.

Lorsque la lésion « iliaque postérieur » est primaire, elle peut engendrer un spasme du muscle psoas du côté opposé afin de compenser la translation latérale ou « side shift ».

II. — LESION « ILIAQUE POSTERIEUR UNILATERAL DROIT » SECONDAIRE, SURIMPOSEE A UNE LESION SACREE :

A. — Mécanisme :

Dans un premier temps, le sujet présente une torsion sacrée gauche-gauche avec une convexité lombaire droite et un mouvement des corps vertébraux lombaires dans la convexité formée, du type F.S.R.

Dans un deuxième temps, ce même sujet trébuche en courant et met son pied droit dans un trou. Ce faux mouvement crée un ilium postérieur droit.

B. — Etude clinique :

On assiste au tableau suivant :

- L.P. : Une torsion sacrée gauche-gauche,
- L.S. : Une lésion iliaque postérieure droite.

1) Dans la torsion gauche-gauche :

- Dans le test de flexion en position assise, l'épine iliaque postéro-supérieure droite s'élève donnant une PRESOMPTION de lésion sacrée et indiquant que le côté en restriction de mobilité est à droite.
- Le test appréciant la fausse inégalité de longueur des membres inférieurs en PROCUBITUS devrait montrer une jambe droite faussement longue.
- Le test établissant les relations entre la courbure lombaire et les torsions sacrées donne une réaction souple et élastique précisant que la colonne lombaire est lordotique et que la torsion sacrée s'est effectuée en avant.
- L'angle sacré latéral inféro-externe gauche est postéro-inférieur.
- L'angle sacré latéral inféro-externe gauche est plus postérieur qu'inférieur.
- Les tubercules pubiens sont inchangés.
- Le sillon sacro-iliaque droit est plus profond.
- La colonne lombaire, concave à gauche, est en rotation du type F.S.R.

- La lordose lombaire est majorée.

2) **Dans la lésion iliaque postérieure droite :**

- Le test appréciant la fausse inégalité de longueur des membres inférieurs en DECUBITUS DORSAL devrait montrer une jambe droite faussement courte.
- Dans le test de flexion en position debout l'épine iliaque postéro-supérieure droite s'élève indiquant qu'il s'agit d'une lésion iliaque et précisant que le côté en restriction de mobilité est à droite.
- En décubitus dorsal, l'épine iliaque antéro-supérieure droite est supérieure et postérieure.
- Les angles sacrés latéraux inféro-externes devraient être inchangés.
- Le sillon sacro-iliaque droit est plus profond.
- L'épine iliaque postéro-supérieure droite est plus proéminente.
- Le test de DOWNING confirme la lésion iliaque postérieure.
- Les tubercules pubiens sont inchangés.

3) **Ces deux lésions étant surimposées :**

- La jambe droite est faussement courte.
- La base sacrée, du côté droit, est antéro-inférieure.
- L'angle sacré latéral inféro-externe gauche est postéro-inférieur.
- L'angle sacré latéral inféro-externe gauche est plus postérieur qu'inférieur.
- Les tubercules pubiens sont inchangés.
- Le sillon sacro-iliaque droit est plus profond.
- L'épine iliaque postéro-supérieure droite est plus saillante et postéro-inférieure.
- L'épine iliaque antéro-supérieure droite est effacée, supérieure et postérieure.
- Le test de DOWNING confirme la lésion iliaque postérieure droite.
- La lordose lombaire est majorée.

LESION « ILIAQUE POSTERIEUR UNILATERAL » DROITE, SECONDAIRE, SURIMPOSEE A UNE TORSION SACREE GAUCHE-GAUCHE

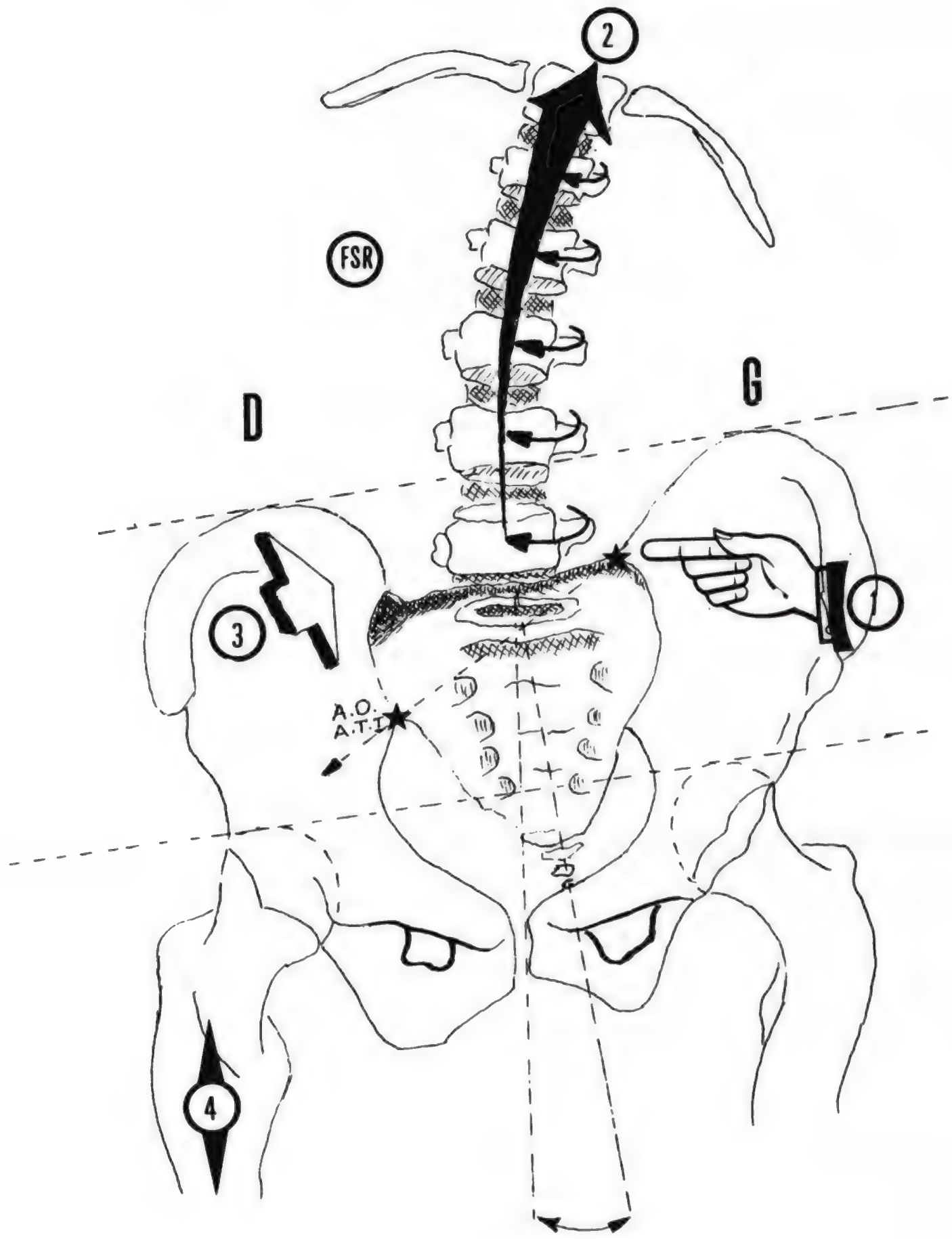

Vue Antéro-postérieure

1. — Torsion sacrée gauche-gauche sur axe oblique gauche.
2. — Latéroflexion vertébrale concave à gauche, avec un mouvement des corps vertébraux lombaires dans la convexité formée, du type F.S.R.
3. — Le faux mouvement entraîne l'installation d'une lésion iliaque postérieure droite.
4. — Fausse jambe courte droite due à l'ilium postérieur.

- La colonne lombaire est concave à gauche avec une rotation des corps vertébraux lombaires dans la convexité formée, du type F.S.R. (Première loi de FRYETTE).
- Deux axes de mouvement interviennent :
  — L'axe oblique gauche,
  — L'axe transverse inférieur.

4) **Lorsque l'ilium postérieur représente une lésion surimposée à une torsion sacrée en avant (gauche-gauche ou droite-droite) :**

- La colonne vertébrale lombaire devient convexe du côté de la fausse jambe courte avec un mouvement des corps vertébraux lombaires, y compris L5, dans la convexité formée, du type F.S.R. La lordose lombaire est majorée.

5) **Lorsque l'ilium postérieur représente une lésion surimposée à une torsion sacrée en arrière (gauche-droite ou droite-gauche) :**

- Il est parfois possible d'assister à une latéroflexion vertébrale lombaire convexe du côté de la fausse jambe longue avec un mouvement, notamment de L5, dans la concavité formée, du type E.R.S. La colonne lombaire est plutôt raide avec une lordose lombaire minorée ou une cyphose lombaire.

C. — **Etude radiologique :**

La lésion « iliaque postérieur unilatéral » secondaire, surimposée à une lésion sacrée en torsion gauche-gauche montre, sur une radiographie du bassin et de la colonne lombaire prise en position debout :

— Un parallélisme des droites passant :
  a) Par le sommet des ailes iliaques,
  b) Par le sommet de têtes fémorales.

— La base sacrée est inclinée à droite et se trouve en position antéro-inférieure sur l'axe oblique gauche.

— L'apex sacré, du côté gauche, se trouve postéro-inférieur.

— L'axe vertical passant par la crête sacrée postérieure et le sommet sacro-coccygien est parfois décalé vers la gauche, par rapport à l'axe vertical passant par la symphyse pubienne.

— La colonne vertébrale lombaire est concave à gauche, avec une rotation des corps vertébraux lombaires dans la convexité formée, du type F.S.R.

Madame « O »...

Radiographie du bassin, prise en position debout, en 36×43

— TORSION SACREE DROITE-DROITE.

— ILIUM POSTERIEUR GAUCHE entraînant une fausse jambe courte gauche.

— LATEROFLEXION VERTEBRALE LOMBAIRE CONCAVE A DROITE avec un mouvement des corps vertébraux dans la convexité du type F.S.R.

— L'aile iliaque droite, étant postérieure, apparaît plus large que celle du côté opposé.

— Le trou obturateur, du côté droit, voit sa lumière réduite par rapport au côté opposé.

— La jambe droite apparaît plus courte et la tête fémorale, de ce même côté, est plus basse que celle du côté opposé.

D. — **Traitement :**

Dans ce cas, le traitement respectera l'ordre de la suite ostéopathique.

Suite ostéopathique :

1) Torsion sacrée gauche-gauche primaire ;
2) Latéroflexion vertébrale concave à gauche avec un mouvement des corps vertébraux lombaires dans la convexité formée, du type F.S.R. ;
3) Le faux mouvement entraîne l'installation d'une lésion iliaque postérieure droite secondaire ;
4) Fausse jambe courte droite due à l'ilium postérieur.

Les corrections se feront dans l'ordre suivant :

1) Torsion sacrée gauche-gauche,
2) Lésions lombaires du type F.S.R.,
3) Ilium postérieur droit.

Il sera nécessaire d'effectuer ces corrections en deux séances. Ce n'est qu'à la deuxième séance qu'on entreprendra la normalisation de la lésion iliaque.

Si la lésion iliaque postérieure représente une lésion surimposée à une torsion sacrée en arrière avec un mouvement des corps vertébraux lombaires du type E.R.S., les corrections devront se faire dans l'ordre suivant :

1) Lésion lombaire du type E.R.S. ;
2) Torsion sacrée en arrière ;
3) Ilium postérieur.

Les techniques de correction, destinées aux lésions lombaires du type F.S.R. ou E.R.S. et celles relatives aux lésions sacrées en torsion, ayant été décrites dans l'ouvrage intitulé : « Lésions

Ostéopathiques du Sacrum », nous nous limiterons, à la fin de ce chapitre, aux modalités de réduction de la lésion iliaque postérieure.

III. — LESION « ILIAQUE POSTERIEUR UNILATERAL GAUCHE » SECONDAIRE A UNE SUITE MECANIQUE MONTANTE :

La lésion « iliaque postérieur unilatéral » peut être la conséquence mécanique d'une lésion primaire sous-jacente située au niveau du pied : suite mécanique montante.

A. — Mécanisme :

1°) Au niveau du pied gauche :

— Si les lignes de force qui se projettent sur le cuboïde et le scaphoïde échouent ailleurs, le triangle d'appui et les arches plantaires sont modifiés et, à leur tour, peuvent perturber toute la statique pelvienne.

— Le scaphoïde et le cuboïde forment un couple. Lorsque le cuboïde se trouve en rotation interne, le scaphoïde, s'il se trouve en lésion, est en rotation externe et réciproquement. Le triangle d'appui plantaire est modifié et c'est le point de départ de la suite mécanique montante.

2°) Au niveau du genou gauche :

— Le cuboïde en rotation interne, le scaphoïde en rotation externe, ou bien les deux lésions associées, font subir à l'extrémité supérieure péronéo-tibiale une rotation externe par la tension anormale des attaches du jambier postérieur et du long péronier latéral sur les extrémités supérieures à la fois du tibia et du péroné. C'est le tibia qui effectue une rotation par rapport au fémur.

— La rotation externe de la tête du péroné se trouve alors maintenue par :

a) La tension de la capsule articulaire du genou ;
b) La contracture réactionnelle du ligament latéral externe du genou.

3°) Au niveau de la hanche gauche :

— Une lésion en rotation du genou prédispose la hanche à une lésion en rotation. Celle-ci s'effectue en rotation externe.

LESION SECONDAIRE « ILIAQUE POSTERIEUR GAUCHE UNILATERAL »

Suite Mécanique Montante Gauche

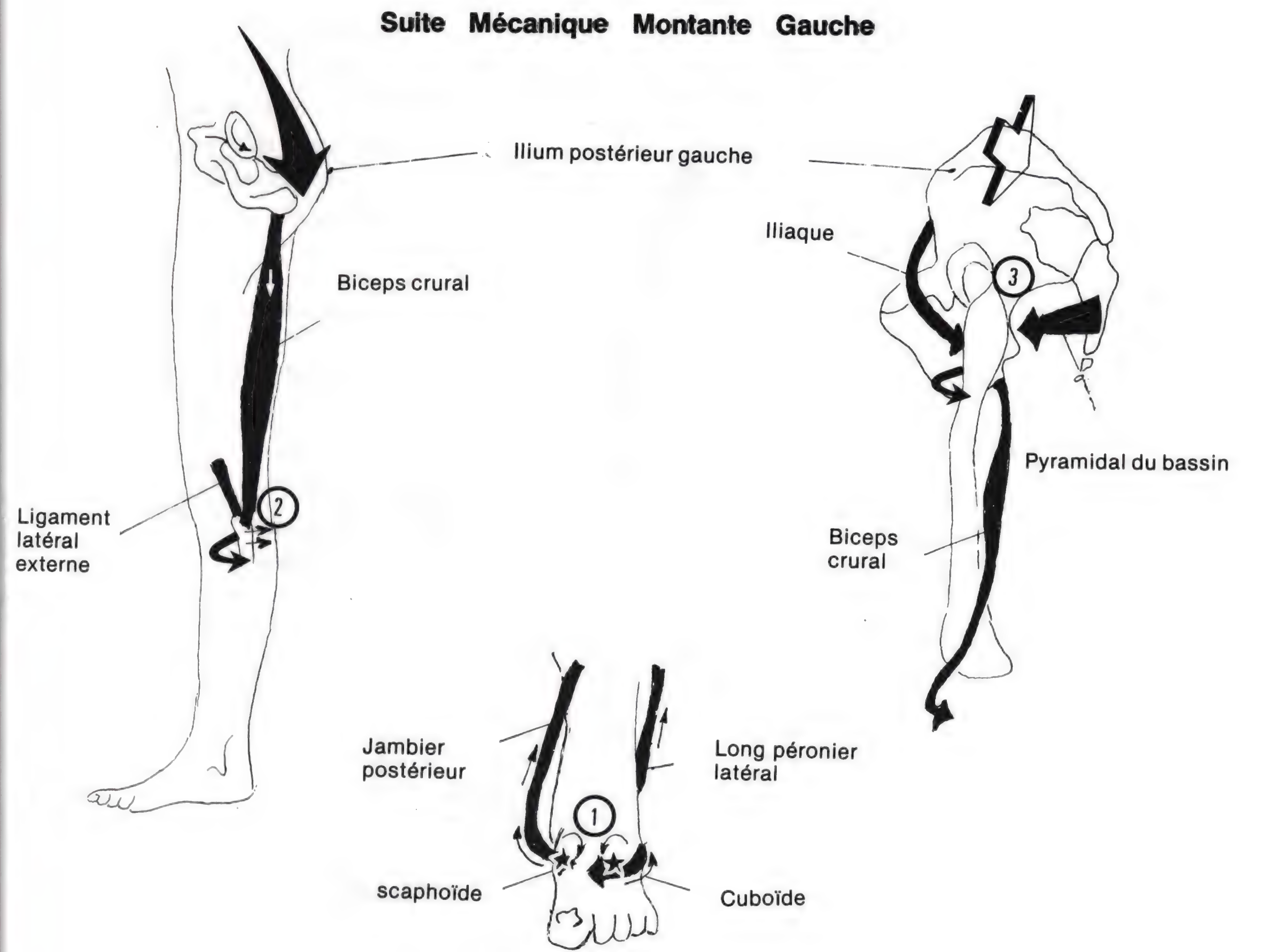

1 — **L. P. Au niveau du pied gauche :**
- ou cuboïde en rotation interne (LPL)
- ou scaphoïde en rotation externe (JP)
- ou association des deux

2 — **L. S. Au niveau du genou gauche :**
Rotation de l'extrémité supérieure péronéo-tibiale (jambier postérieur et long péronier latéral)

3 — **L. S. Au niveau de la hanche gauche :**
Rotation externe coxo-fémorale

— Fausse jambe courte gauche

LESION SECONDAIRE « ILIAQUE POSTERIEUR GAUCHE UNILATERAL »

Vue Antéro-postérieure

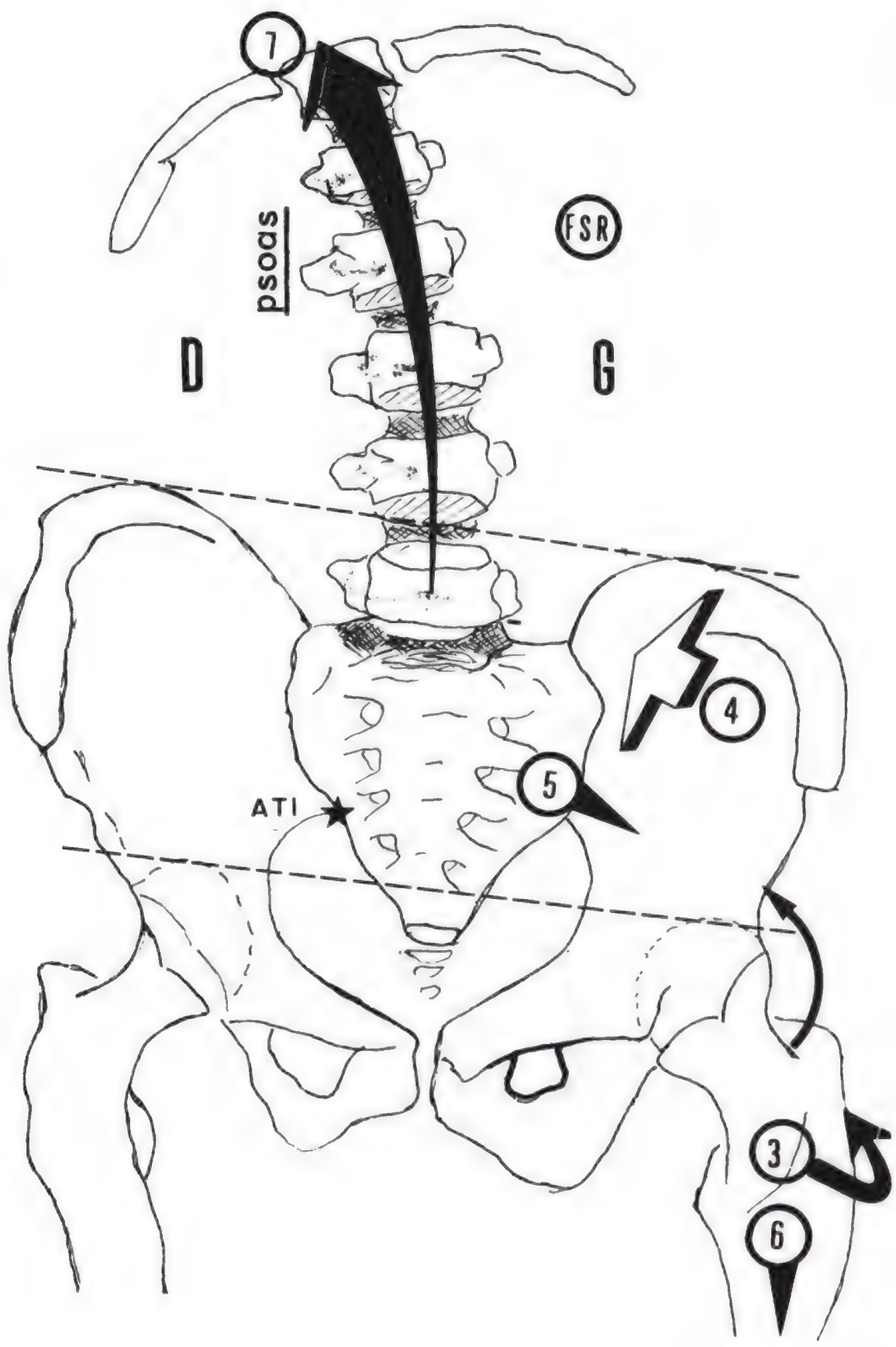

4 — **L. S.** Ilium postérieur gauche secondaire (biceps crural)
5 — Position relative sacrée antéro-inférieure gauche
6 — Fausse jambe courte gauche
7 — **L. S.** Latéroflexion compensatrice vertébrale lombaire, concave du côté de la fausse jambe longue droite, avec une rotation des corps vertébraux lombaires dans la convexité formée, du type F.S.R.

4°) **Au niveau de l'aile iliaque gauche :**

— La tension du biceps crural sur l'ischion entraîne alors l'aile iliaque en rotation postérieure. Il est d'ailleurs à noter que les muscles ischio-jambiers, dont fait partie le biceps crural, ont une pathologie particulière « faite de rétraction ». A ce sujet, il faut ajouter que la rétraction de ce muscle a souvent comme conséquence inéluctable une rotation iliaque postérieure.

— Le sacrum, du côté de cette postériorité iliaque, occupe « une position relative » en bas et en avant et les muscles pyramidal du bassin et iliaque majorent la rotation externe coxo-fémorale.

B. — **Etude clinique :**

1) **Dans le test de flexion en position debout,** l'épine iliaque postéro-supérieure gauche s'élève indiquant la présence d'une lésion iliaque et précisant que le côté en restriction de mobilité est à gauche.

   Cependant, il est parfois possible d'obtenir le même résultat, **sans qu'existe une lésion iliaque,** en présence d'une rétraction opposée des muscles longs postérieurs de la cuisse (biceps crural, demi-tendineux, demi-membraneux). L'Ostéopathe devra, le cas échéant, tester ces muscles, les normaliser si besoin et refaire ensuite son test.

2) **Le test destiné à mettre en évidence une fausse inégalité de longueur des membres inférieurs, d'origine iliaque, sera pratiqué en DECUBITUS DORSAL :** la jambe homologue sera courte mais il s'agira « d'une fausse jambe courte » secondaire à la postériorité iliaque et à la suite ostéopathique.

   La réduction de cette suite mécanique montante, la normalisation des tensions musculaires (psoas, biceps crural...) et la correction de l'ilium postérieur, entraîneront une parfaite harmonisation de la longueur des membres inférieurs.

3) **Le test de DOWNING** est une méthode sure pour mettre en évidence la lésion iliaque en rotation postérieure.

   Du côté gauche, la jambe se raccourcit mais refuse de s'allonger.

   Du côté droit, l'allongement est égal au raccourcissement.

4) **Le sacrum,** du côté gauche, se trouve « relativement » en bas et en avant (axe transverse inférieur).

5) **L5** suit le mouvement de l'aile iliaque postérieure par l'intermédiaire des ligaments ilio-lombaires et se situe relativement postérieure du côté de la lésion iliaque postérieure gauche.

STILL précise : « Les ligaments ilio-lombaires régularisent les rapports L4/L5/sacro-iliaques ».

Ce mouvement de L5, régi en partie par la tension des ligaments ilio-lombaires, correspond en même temps à la première loi de FRYETTE : rotation du corps vertébral dans la convexité formée : F.S.R.

En règle générale et en l'absence de lésion surimposée lombaire, l'ensemble des corps vertébraux lombaires tourne dans la convexité formée à gauche.

6) **Que l'ilium postérieur soit primaire ou secondaire,** le spasme du psoas lorsqu'il existe se situe, en règle générale, du côté opposé.

7) **Parfois, une rotation externe du pied** présentant une résistance plus importante en rotation interne que sur le côté opposé peut être observée du côté gauche. **Ce signe n'est pas pathognomonique d'une lésion « iliaque postérieur ».** Il s'agit d'un phénomène lésionnel « pyramidal du bassin » sans pour autant qu'existe nécessairement un « ilium postérieur ».

8) **Certains auteurs** pensent qu'il est préférable de réduire la lésion « iliaque postérieur », directement ou indirectement, selon qu'elle est primaire ou secondaire.

Effectivement, la correction de la lésion iliaque postérieure sera fonction de son caractère primaire ou secondaire, mais aussi et surtout de l'existence de la première ou deuxième loi de FRYETTE.

Si un spasme du psoas existe, sa normalisation se fera d'abord avant la correction de l'ilium postérieur.

9) **La lésion iliaque postérieure unilatérale gauche secondaire à une suite mécanique montante,** s'organise sur l'axe transverse inférieur passant par le pôle inférieur des auricules sacrés.

10) **Patient en décubitus dorsal :**

— L'épine iliaque antéro-supérieure gauche est postéro-supérieure et effacée par rapport à son homologue.

— Le tubercule pubien n'a pas subi de modification notable.

— La malléole interne gauche (se méfier des asymétries) est plus haute que du côté opposé.

11) **Patient en procubitus :**

— L'épine iliaque postéro-supérieure gauche est postéro-inférieure et plus saillante par rapport à son homologue.

— Le sillon sacro-iliaque gauche est plus profond.

— Le ligament sacro-iliaque postérieur est plus tendu à gauche.

— Les angles inféro-externes du sacrum sont inchangés.

— La malléole interne gauche est plus haute que du côté opposé.

12) **« L'iliaque postérieur » est parfois appelé,** dans la terminologie anglo-saxonne :
« Iliaque en extension ».

13) Les lésions iliaques postérieures sont plus **fréquentes** que les lésions iliaques antérieures.

14) **Une lésion iliaque postérieure peut s'accompagner d'une lésion lombaire de MARTINDALE en flexion.**

Dans ce cas, il s'agit du groupe L2/L3/L4/L5 en rotation dans la convexité vertébrale. Les apophyses épineuses se déplacent vers la concavité. La correction s'effectue au niveau de la vertèbre supérieure du groupe (L2), sur la vertèbre du dessous, par dérotation. C'est la vertèbre « starter ».

15) **Test paravertébral :**

Si une tension musculaire paravertébrale se révèle plus importante, asymétrique et excessive dans le test de flexion en position debout, que dans le test de flexion en position assise, la lésion primaire de l'ilium postérieur se situe au niveau du membre inférieur homologue et la rotoscoliose ne représente qu'une compensation du déséquilibre pelvien.

C. — **Etude radiologique :**

La lésion « iliaque postérieur unilatéral » montre, sur une radiographie du bassin et de la colonne lombaire, prise en position debout :

— Un parallélisme entre les deux droites passant :

a) par le sommet des ailes iliaques,

b) par le sommet des têtes fémorales.

— Du côté de la lésion « iliaque postérieur », l'aile apparaît plus large que sa voisine.

— Le trou obturateur, du côté de la lésion « iliaque postérieur », voit sa lumière réduite par rapport au côté opposé.

— La crête sacrée postérieure se situe dans le plan sagittal passant par le milieu de la symphyse pubienne, dans le cas où il n'y a pas de lésions surimposées (torsion sacrée, pseudo-rotation du bassin...).

— Le sacrum est relativement antéro-inférieur du côté de la lésion « iliaque postérieur ».

— En règle générale, la colonne vertébrale lombaire est concave du côté de la jambe longue avec un mouvement des corps vertébraux dans la convexité formée du type F.S.R.

— Parfois, existe un état de psoïte du côté opposé à la lésion iliaque. Dans ce cas, la radiographie permet d'objectiver, dans la concavité formée, un aspect bosselé du psoas ou une image densifiée, mince, longue et étroite, selon qu'il s'agit d'une lésion chronique ou aiguë.

Madame « I »...

Radiographie du bassin, prise en position debout, en 36×43

« POSTERIORITE ILIAQUE DROITE »

entraînant une fausse jambe courte droite.

LATEROFLEXION VERTEBRALE LOMBAIRE

concave à gauche avec un mouvement F.S.R. qui déplace les apophyses épineuses vers la gauche.

Monsieur « M »...

Radiographie du bassin, prise en position debout, en 36×43

POSTERIORITE ILIAQUE DROITE

- Fausse jambe courte droite,
- Position relative sacrée antéro-inférieure droite,
- Le trou obturateur droit est plus réduit,
- L'aile iliaque droite est plus large.

Monsieur « F »...

Radiographie du bassin, prise en position debout, en 36×43

POSTERITE ILIAQUE DROITE
entraînant une fausse jambe courte droite
ET
ASSOCIATION LESIONNELLE D'UNE LEGERE
« PSEUDO-ROTATION DU BASSIN » ANTERIEURE A GAUCHE

Eléments du diagnostic différentiel radiologique :

Si la pseudo-rotation du bassin était pure nous aurions :

1) « Une apparence » de jambe courte radiologique du côté de l'antériorité du bassin (à gauche).
2) Une droite passant par le sommet des ailes iliaques plus basse du côté de l'antériorité du bassin (à gauche).

IV. — COMPENSATION « ILIAQUE POSTERIEUR UNILATERAL » SECONDAIRE A UNE VRAIE JAMBE LONGUE, AVEC TORSION SACREE COMPENSATRICE :

Cette rotation iliaque postérieure s'organise **sur l'axe transverse inférieur** dans le but de pallier à la véritable jambe longue anatomique ou génique. Il s'agit d'une « compensation » ce qui suppose un jeu articulaire physiologique.

Cette rotation iliaque postérieure ne suffit cependant pas, à elle seule, à permettre l'instauration d'un « équilibre dans le déséquilibre » ou « équilibre instable » ; c'est-à-dire, une statique et une dynamique fonctionnelles.

Aussi, à cette rotation iliaque postérieure compensatrice, s'ajoute, en règle générale, **une torsion sacrée sur axe oblique.**

Pour une vraie jambe longue droite, la compensation iliaque physiologique sera postérieure à droite et la compensation sacrée physiologique sera représentée par une torsion gauche-gauche sur axe oblique gauche.

Pour une vraie jambe longue gauche, la compensation iliaque physiologique sera postérieure à gauche et la compensation sacrée physiologique sera représentée par une torsion droite-droite sur axe oblique droit.

L'exemple choisi est celui d'une jambe longue droite, anatomique ou génique, compensée par :

- Un ilium droit en rotation postérieure et
- Une torsion sacrée gauche-gauche.

Dans certains cas, l'installation d'une torsion sacrée physiologique suffit à compléter le mécanisme de compensation et la colonne vertébrale lombaire n'a pas à effectuer de latéroflexion droite ou gauche.

Dans d'autres cas, pour des raisons de conformations anatomiques particulières (surfaces auriculaires atypiques, facettes lombo-sacrées asymétriques, anomalies congénitales...), ou lorsqu'un état scoliotique est préexistant, **la colonne vertébrale lombaire fait une latéroflexion concave du côté de la jambe courte, gauche, dans notre exemple, avec une rotation des corps vertébraux dans la convexité formée, du type F.S.R.**

Quoiqu'il en soit, que la compensation soit iliaque, sacrée, ou lombaire, cet assemblage demeure **physiologique.** Ce n'est que lorsque le sujet perdra ses compensations, sous l'influence de facteurs environnants défavorables, que la terminologie « LESION » sera employée attestant alors d'une restriction de mobilité articulaire.

Il est évident qu'en présence d'une lésion de ce genre, la démarche thérapeutique s'évertuera à reproduire ces compensations, c'est-à-dire, **à redonner un « équilibre dans le déséquilibre ».** Il ne faudra pas vouloir réduire ces positions mais les « majorer » en allant toujours dans le sens de la restauration du jeu articulaire.

Dans cet exemple où le sacrum compense par une torsion, il faut préciser qu'il ne s'agit pas d'une « position relative sacrée » par rapport à l'aile iliaque droite mais d'**une torsion sacrée à la fois compensatrice et physiologique.**

Cette torsion sacrée gauche-gauche s'organise sur l'axe oblique gauche, allant du pôle supérieur de l'auricule sacré gauche au pôle inférieur de l'auricule sacré droit.

Dans cette compensation « iliaque postérieur unilatéral » secondaire à une vraie jambe longue, avec torsion sacrée compensatrice, les mouvements s'effectuent à la fois :

- sur l'axe transverse inférieur,
- et sur l'axe oblique gauche.

Il faut insister sur la **finalité physiologique de ces compensations** qui restent libres parce que les mouvements habituels de la vie entretiennent une suffisante mobilité, d'autant que la tonicité musculaire est meilleure.

Dès que le sujet s'assied, c'est-à-dire que disparaît le déséquilibre dû à la jambe longue, l'aile iliaque droite et le sacrum reprennent bien souvent leur place normale de repos.

Plus la différence de longueur est grande et plus la surface articulaire sacro-iliaque droite est maintenue à la limite anatomique de sa mobilité, aux confins du blocage. La station debout prolongée, certains gestes professionnels qui font intervenir, dans le même sens, la mécanique sacro-iliaque, une chute, ou le poids des années, pourront accentuer la perte de mobilité et réaliser une lésion iliaque ou sacrée en torsion, avec restriction de mobilité partielle ou totale.

Comme l'ont souligné : PITKIN, PHEASANT et PEARSON, la compensation habituelle, normale, et pour mieux dire physiologique d'une jambe longue anatomique met en jeu, en première ligne, **le mécanisme sacro-iliaque et réalise une torsion.**

A. — **Etude clinique :**

1) **Le test déterminant la hauteur des crêtes iliaques,** démontre qu'elles ne sont pas au même niveau et qu'une inégalité anatomique de longueur des membres inférieurs est probable.

2) **Du côté de la jambe longue droite anatomique :**

L'aile iliaque effectue une rotation postérieure pour essayer de raccourcir la trop grande longueur de la jambe droite. La postériorité iliaque droite entraîne :

a) **Une épine iliaque postéro-supérieure :**

Plus basse et plus saillante que du côté opposé, avec une tension musculo-ligamentaire sus-jacente et un relâchement sous-jacent :

- Le deuxième ligament ilio-sacré postérieur ou de ZAGLAS est tendu ;
- Les troisième et quatrième ligaments ilio-sacrés postérieurs sont tendus ;
- Le sillon sacro-iliaque du même côté est plus profond.

b) **Une épine iliaque antéro-supérieure :**

Plus haute et moins saillante que du côté opposé, avec une tension musculo-ligamentaire sous-jacente :

- Fascia-lata, couturier, et à distance, droit antérieur sur l'épine iliaque antéro-inférieure.

3) **Répartition des pressions du poids du corps :**

Lorsque deux membres inférieurs anatomiquement inégaux supportent le tronc en station debout, le poids du corps se porte sur la jambe courte, à gauche, dans notre exemple. Il existe alors une anarchie dans la répartition des pressions du poids du corps sur les articulations. Dès cet instant, l'organisme, insatisfait de ce déséquilibre, essaie de trouver une compensation. Le sacrum est alors le siège d'un mouvement complexe qui lui est imposé par la pesanteur et par la conformation arquée et engrenée des auricules.

Rappelons que **le mouvement de torsion sacrée sur axe oblique est régi par la répartition des pressions du poids du corps.** Celui-ci, se trouvant sur la jambe courte gauche, déclenche un mouvement de torsion sacrée gauche-gauche sur l'axe oblique gauche.

4) **Torsion sacrée gauche-gauche sur axe oblique gauche :**

— Le test établissant les relations entre la courbure lombaire et les torsions sacrées donne une réaction souple et élastique : la colonne lombaire est en lordose et la torsion sacrée est en avant.

— **Du côté droit :**

- La base sacrée devient antéro-inférieure,
- Le sillon sacro-iliaque droit est profond.

— **Du côté gauche :**

- L'apex sacré est postéro-inférieur,
- Le sillon sacro-iliaque gauche est effacé,
- L'angle sacré inféro-latéral gauche est postéro-inférieur. Il est plus postérieur qu'inférieur.

5) **L5 :**

L5, étant fixée aux ailes iliaques par les ligaments ilio-lombaires et au sacrum par son disque inférieur, **est tirée en arrière, à droite dans ce cas,** par la rotation postérieure de l'ilium droit surmontant la jambe longue droite. Ainsi, comme le précise STILL, L5 tourne en sens inverse du sacrum et un verrouillage de protection lombo-sacré s'installe. L5 prend une position intermédiaire entre celle du sacrum et celle de l'ilium.

A partir de là :

- Ou bien la colonne vertébrale lombaire s'infléchit avec une concavité du côté de la jambe courte gauche et un mouvement des corps vertébraux lombaires dans la convexité formée **du type F.S.R.** (première loi de FRYETTE) ;
- **Ou bien L4 amorce une « contre-torsion »,** évitant à la colonne lombaire de s'infléchir.

6) **L4 :**

L4 amorce alors **une « contre-torsion » qui la tire en arrière à gauche.**

COMPENSATION « ILIAQUE POSTERIEUR UNILATERAL DROIT », SECONDAIRE A UNE VRAIE JAMBE LONGUE DROITE, AVEC TORSION SACREE GAUCHE-GAUCHE COMPENSATRICE ET SANS LATEROFLEXION VERTEBRALE

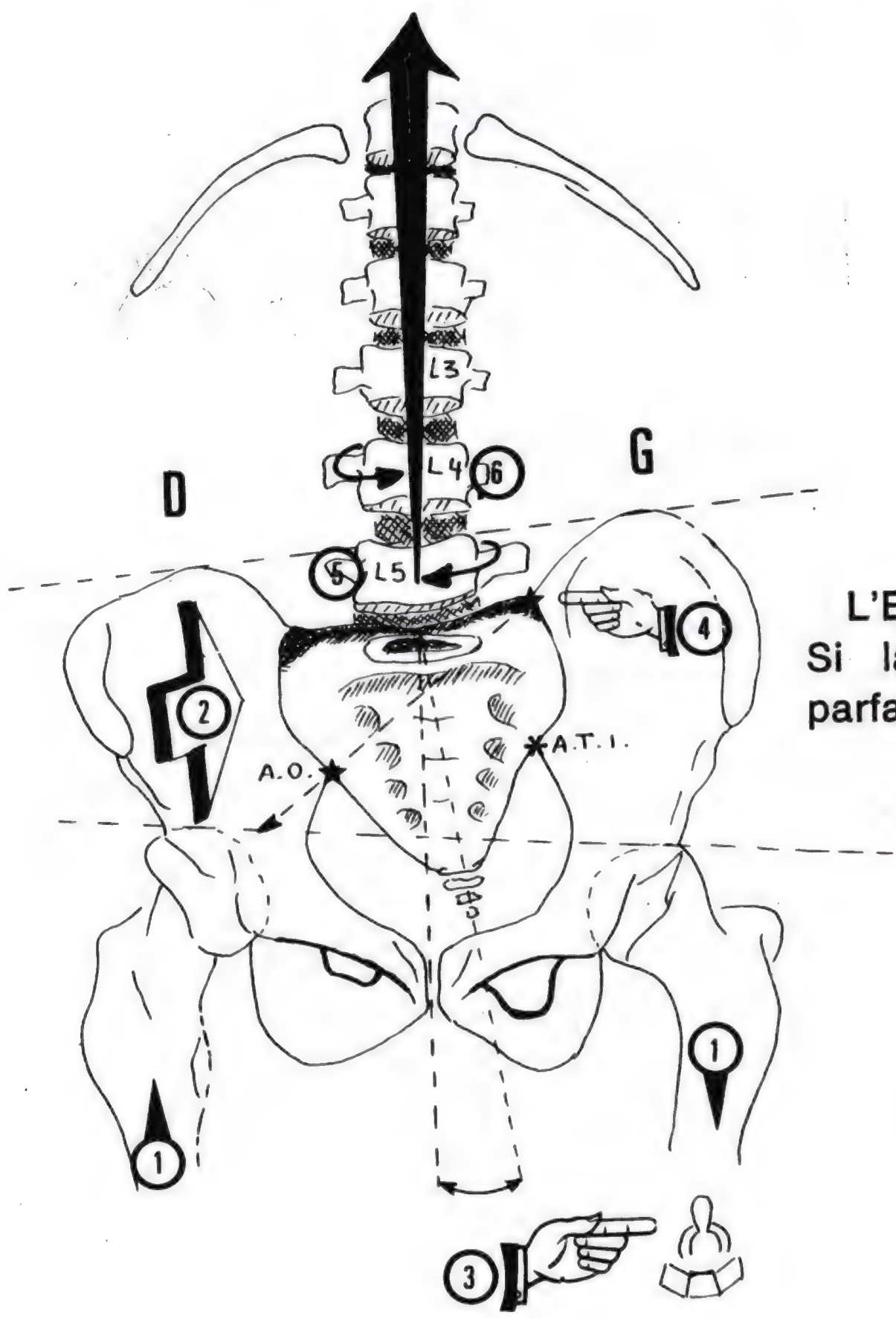

L'EQUILIBRE EST REALISE
Si la mobilité articulaire est parfaite, le sujet ne consulte pas

Vue de Face

1 — Inégalité anatomique ou génique des membres inférieurs.

2 — Rotation iliaque postérieure droite sur l'axe transverse inférieur.

3 — Le poids du corps se porte sur la jambe courte gauche.

4 — Torsion sacrée gauche-gauche sur l'axe oblique gauche.

5 — Verrouillage de protection lombo-sacré : L5 postérieure droite.

6 — L4 effectue une contre-torsion postérieure gauche, évitant à la colonne lombaire une latéroflexion.

COMPENSATION « ILIAQUE POSTERIEUR UNILATERAL DROIT », SECONDAIRE A UNE VRAIE JAMBE LONGUE DROITE, AVEC TORSION SACREE GAUCHE-GAUCHE COMPENSATRICE ET LATEROFLEXION VERTEBRALE

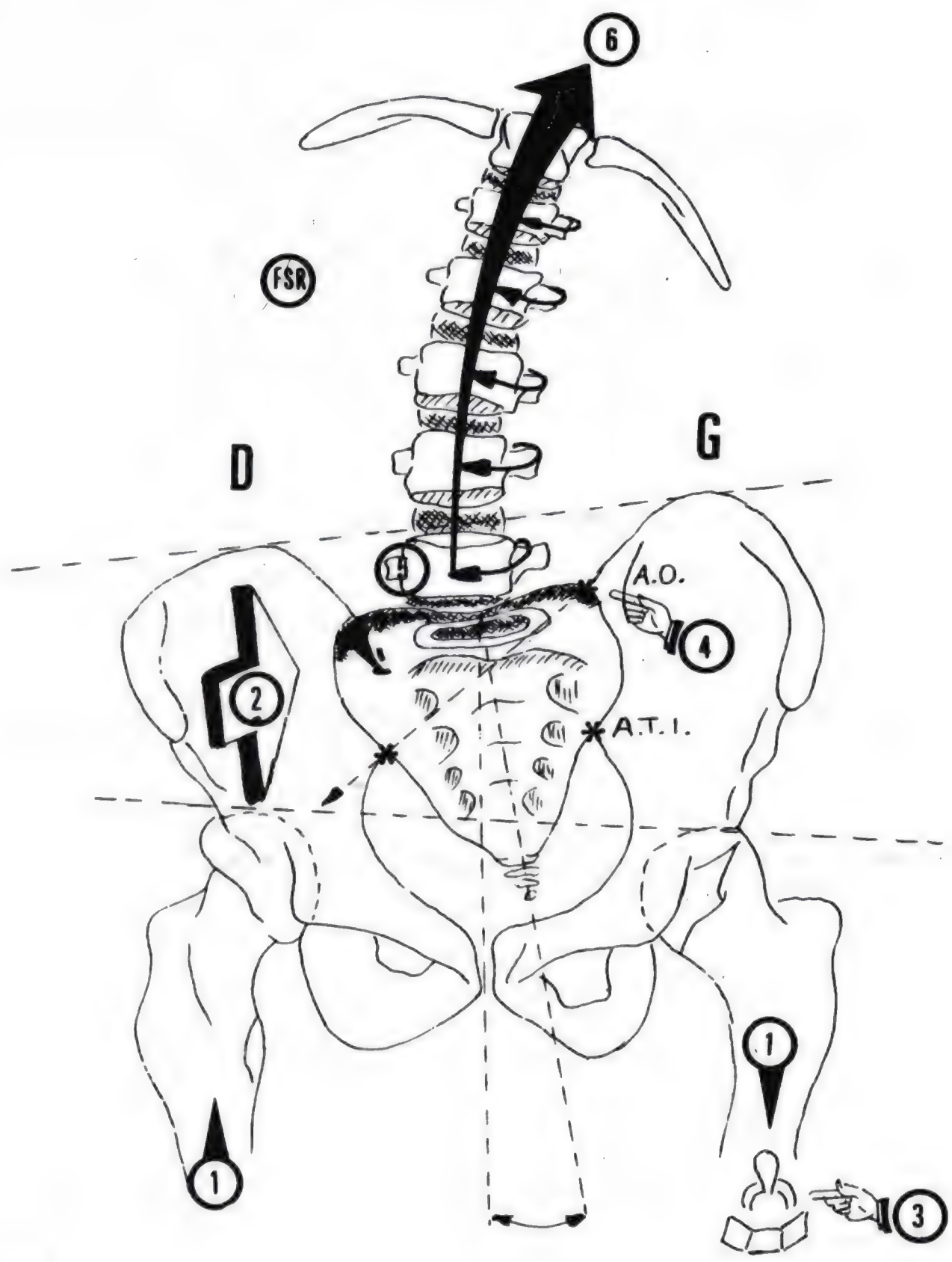

Vue de Face

1 — Inégalité anatomique ou génique des membres inférieurs.

2 — Rotation iliaque postérieure droite sur l'axe transverse inférieur.

3 — Le poids du corps se porte sur la jambe courte gauche.

4 — Torsion sacrée gauche-gauche sur l'axe oblique gauche.

5 — Verrouillage de protection lombo-sacré : L5 postérieure droite.

6 — Latéroflexion vertébrale lombaire concave du côté de la jambe courte avec une rotation des corps vertébraux dans la convexité formée, du type F.S.R.

L4 est la vertèbre « **accomodative** » par excellence qui, par ce mouvement, va permettre :

- A la ligne centrale de gravité du corps, de passer par L3 ;
- A L3, de continuer à représenter le milieu de la lordose lombaire et le centre de gravité qui correspond à D4.
- A D4, de figurer le sommet des deux triangles, supérieur et inférieur, résultant de l'intersection des lignes mathématiques du corps humain : antéro-postérieure et postéro-antérieures ;
- D'éviter, dans le temps, des répercussions vasculo-nerveuses viscérales, L3 représentant le centre de la viscéro-motricité, comme D4, le centre de la vaso-motricité.

7) **Colonne vertébrale lombaire :**

Dans ce cas,

- La torsion sacrée gauche-gauche,
- Le verrouillage de protection lombo-sacré avec L5,
- Et la « contre-torsion » de L4,
  évitent à la colonne lombaire une latéroflexion.

La lordose est majorée.

8) **Conduite thérapeutique, en règle générale :**

a) **Si le sujet ne souffre pas :**

C'est que son déséquilibre est bien compensé par son ilium droit et sa torsion sacrée gauche-gauche. Il ne faut pas annuler ses compensations.

L'ilium postérieur droit et la torsion sacrée gauche-gauche sont donc physiologiques.

Ce cas ne pose guère de problème au praticien car, à ce stade, le sujet ne consulte pas.

b) **Si le sujet présente des algies et consulte :**

Dans ce cas, **le sujet souffre car il a perdu ses compensations :** il y a « blocage ». Il faudra lui redonner ses compensations en tenant compte de leur durée d'installation, mais il ne faudra sur-

tout pas vouloir harmoniser la longueur des membres inférieurs par une talonnette qui aurait pour effets néfastes :

- de désorganiser ses compensations,
- de rompre l'harmonie des lignes mathématiques du corps humain,
- de majorer éventuellement ses douleurs,
- et de créer une scoliose.

Il est donc, au contraire, indispensable **de lui reproduire ses compensations dans le sens de la restauration du jeu articulaire.**

c) **Aux Etats-Unis :**

Certains Ostéopathes pensent qu'il est parfois utile et possible de supprimer un jeu de compensation en ajustant spécifiquement l'ilium et le sacrum et en corrigeant ensuite l'inégalité anatomique par une rééquilibration orthopédique tenant compte de la durée d'installation des compensations et de l'importance de l'inégalité de longueur des membres inférieurs.

Cette démarche nous paraît représenter une entreprise, d'une part, peu logique si l'ilium postérieur et la torsion sacrée sont physiologiques, avec un jeu articulaire parfait, et, d'autre part, périlleuse, car nul ne peut être certain du degré de réversibilité et d'adaptation ultérieure du corps humain surtout quand il est aisé, le cas échéant, de restaurer la mobilité articulaire en reproduisant les compensations.

9) **Suite ostéopathique :**

a) Inégalité anatomique ou génique de longueur des membres inférieurs.
b) Rotation iliaque postérieure droite sur l'axe transverse inférieur.
c) Le poids du corps se porte sur la jambe courte gauche.
d) Torsion sacrée gauche-gauche sur axe oblique gauche.
e) Verrouillage de protection lombo-sacré : L5 postérieure droite.
f) L4 effectue une « contre-torsion » postérieure gauche, évitant à la colonne lombaire une latéroflexion concave à gauche.

L'EQUILIBRE ETANT REALISE, si la mobilité articulaire est parfaite, le sujet ne consulte pas.

Cette rotation iliaque postérieure avec torsion sacrée est COMPENSATRICE et SECONDAIRE à la véritable inégalité de longueur des membres inférieurs.

10) **Test de mobilité iliaque en décubitus dorsal : DOWNING :**

Ce test permet :

- **Ou bien d'affirmer le caractère physiologique de la rotation iliaque postérieure droite compensatrice** et, compte tenu de l'inégalité de longueur des membres inférieurs préexistante, les allongements et les raccourcissements sont égaux au niveau de la jambe droite.
- **Ou bien de démontrer l'existence d'une perte de compensation iliaque à droite avec restriction de mobilité.**

11) **Test de mobilité sacrée en procubitus :**

Ce test, décrit dans l'ouvrage précédent sur les « Lésions Ostéopathiques du Sacrum », permet :

- **Ou bien d'affirmer le caractère physiologique de la torsion sacrée gauche-gauche compensatrice** et, dans ce cas, la base et l'apex sacrés montent et descendent aussi bien à droite qu'à gauche, lors de l'inspiration et de l'expiration.
- **Ou bien de démontrer l'existence d'une perte de compensation sacrée avec restriction de mobilité.**

12) **Test de mobilité lombaire, F.S.R./E.R.S. en position assise :**

Ce test, décrit dans l'ouvrage précédent sur les « Lésions Ostéopathiques du Sacrum », permet :

- **Ou bien d'affirmer le caractère physiologique du couple « L5/L4 »** et, dans ce cas, lors de l'inclinaison latérale lombaire droite et gauche, L5 et L4 tournent aussi bien à droite qu'à gauche.
- **Ou bien de démontrer l'existence d'une perte de compensation lombaire du type F.S.R.** (rotation dans la convexité) **ou du type E.R.S.** (rotation dans la concavité), **avec restriction de mobilité, au niveau de L5 ou de L4.**

13) **Test de flexion en position assise :**

Ce test permet :

- **Ou bien d'affirmer le caractère physiologique de la torsion sacrée gauche-gauche.**
- **Ou bien d'avoir la PRESOMPTION d'une perte de compensation sacrée avec restriction de mobilité à droite.**

14) **Test de flexion en position debout :**

Ce test permet :

- **Ou bien d'affirmer le caractère physiologique de la rotation iliaque postérieure droite compensatrice.**
- **Ou bien de démontrer l'existence d'une perte de compensation iliaque avec restriction de mobilité à droite.**

15) **Test paravertébral :**

- Si une tension paravertébrale est plus importante dans le test de flexion en position debout que dans le test de flexion en position assise, **cela signifie que la lésion primaire se situe au niveau des membres inférieurs** avec une composante pelvienne. Dans ce cas, la rotoscoliose ne figure qu'une compensation du déséquilibre pelvien.

16) **Axes de mouvement :**

Dans le tableau de « l'ilium postérieur unilatéral » secondaire à une inégalité anatomique des membres inférieurs avec torsion sacrée compensatrice, deux axes de mouvement interviennent :

a) **L'axe transverse inférieur :**

Axe transverse horizontal de rotation des ailes iliaques par rapport au sacrum, passant par le pôle inférieur des auricules sacrés, approximativement au niveau des épines iliaques postéro-inférieures.

b) **L'axe oblique gauche :**

Axe de torsion mécanique du sacrum décrit précédemment.

B. — **Etude radiologique :**

« L'ilium postérieur unilatéral » droit, secondaire, avec torsion sacrée gauche-gauche devrait montrer, sur une radiographie du bassin et de la colonne lombaire prise en position debout :

Une divergence radiologique des droites passant :

- Par le sommet des ailes iliaques,
- Par le sommet des têtes fémorales.

Cette divergence n'est pas toujours objectivable radiologiquement pour plusieurs raisons :

1) Parce que ce mécanisme est physiologique, MOBILE et que la radiographie est un instantané FIXE.
2) Parce que, lorsque le sujet perd sa compensation, souffre et consulte, cette perte de compensation est **plus volontiers sacro-lombaire, qu'iliaque.**
3) Parce que, si l'image radiologique nous permet d'apprécier la position d'un segment osseux par rapport à son voisin, elle ne nous offre pas la possibilité de savoir si, entre deux os, la mobilité est satisfaisante ou non. Seuls, les tests de mobilité et l'analyse de la mécanique articulaire seront souverains.

La radiographie objective :

— Une aile iliaque droite plus large que celle du côté opposé.
— Un trou obturateur droit dont la lumière est plus réduite que sur le côté opposé.
— Une jambe droite plus longue ; la tête fémorale droite est plus haute que celle du côté opposé.
— La base sacrée est inclinée à droite.
— La base sacrée, du côté droit, est en position antéro-inférieure sur l'axe oblique gauche.
— L'apex sacré, du côté gauche, se trouve postéro-inférieur.
— La torsion sacrée étant gauche-gauche, l'axe vertical passant par la crête sacrée postérieure et le sommet sacro-coccygien est parfois décalé vers la gauche, par rapport à l'axe vertical passant par la symphyse pubienne.

La colonne vertébrale lombaire vue de face :

1) **Si la torsion sacrée gauche-gauche physiologique et la contre-torsion de L4 suffisent à compléter le mécanisme de compensation, la colonne vertébrale lombaire n'effectue pas de latéroflexion droite ou gauche.**

Dans ce cas :

— L5 se trouve postérieure droite et son apophyse transverse gauche peut apparaître plus volumineuse vue de face.
— L4 se trouve postérieure gauche et son apophyse transverse droite peut apparaître plus importante vue de face.
— La colonne vertébrale lombaire se trouve cependant en rotation, plus ou moins prononcée, sur un axe vertical, sous l'influence du muscle psoas.

Madame « Q »...

Radiographie de la colonne lombaire, prise en position debout en 30×40

— ILIUM POSTERIEUR DROIT surmontant une jambe longue droite.
— TORSION SACREE GAUCHE-GAUCHE.
— ABSENCE DE LATEROFLEXION VERTEBRALE LOMBAIRE.

2) **Si la torsion sacrée gauche-gauche ne suffit pas, et que L4 n'effectue pas de « contre-torsion », la colonne vertébrale lombaire fait une latéroflexion concave du côté de la jambe courte, gauche dans notre exemple.**

— Les corps vertébraux lombaires font une rotation dans la convexité formée, à droite, du type F.S.R. (première loi de FRYETTE).

C. — **Traitement :**

« Envisageons, à présent, l'éventualité du blocage ».

— La démarche thérapeutique consistera, non pas à entreprendre une rééquilibration orthopédique pour pallier à l'inégalité anatomique des membres inférieurs, mais à recréer « L'EQUILIBRE DANS LE DESEQUILIBRE », car, dans ce cas, douleurs et restrictions de mobilité apparaissent lorsque le sujet perd ses compensations.

— Dans cette éventualité, les pertes de compensations se feront plus volontiers dans le sens suivant :

- La rotation iliaque postérieure vers la rotation iliaque antérieure ;
- La torsion sacrée gauche-gauche vers la torsion sacrée gauche-droite ;
- La rotation lombaire F.S.R. vers la rotation lombaire E.R.S.

— Il sera donc nécessaire de « majorer » ces positions iliaque sacrée, lombaire et non pas de vouloir les réduire ; **cette démarche se faisant toujours dans le sens de la restauration du jeu articulaire.**

— Les techniques utilisées seront :

a) **Pour « l'ilium postérieur » droit :**
Technique de réduction de l'antériorité iliaque.

b) **Pour la torsion sacrée gauche-gauche :**
Technique de torsion gauche-droite qui a fait l'objet d'une étude particulière dans l'ouvrage précédent sur les « Lésions Ostéopathiques du Sacrum ».

c) **Pour les rotations lombaires L4/L5 :**

Techniques assises F.S.R. - E.R.S., décrites dans le mémoire précédent sur les « Lésions Ostéopathiques du Sacrum ».

Selon que la perte de compensation lombaire donnera lieu à **une lésion lombaire du type F.S.R. ou E.R.S.,** avec restriction de mobilité, les corrections se feront dans un ordre différent :

- **En présence d'une lésion lombaire du type E.R.S. :**
  1) E.R.S. lombaire,
  2) Torsion sacrée,
  3) Ilium.
- **En présence d'une lésion lombaire du type F.S.R. :**
  1) Torsion sacrée,
  2) F.S.R. lombaire,
  3) Ilium.

Remarques :

— Dans la compensation iliaque postérieure d'une jambe longue anatomique avec torsion sacrée compensatrice, **la « contre-torsion » de L4 ne se produit pas toujours à ce niveau.** Elle est parfois reportée à L3 ou à L2, en fonction :

- de la somme pathologique préexistante,
- des états scoliotiques antérieurs,
- des différentes morphologies rencontrées,
- de la variété des anomalies congénitales,
- de l'insertion inconstante du ligament ilio-lombaire en dehors de L5,
- des lignes mathématiques du corps humain.

— Dans cet exemple, la perte de compensation étant **plus volontiers sacro-lombaire**, l'Ostéopathe se devra surtout de redonner au sujet **sa compensation sacrée après avoir éliminé une lésion lombaire du type E.R.S.**

V. — TECHNIQUES DE NORMALISATION DE L'ILIUM POSTERIEUR :

1) Technique de réduction d'un ilium postérieur droit en procubitus.

2) Technique de réduction d'un ilium postérieur gauche en décubitus latéral.

3) Technique de réduction d'un ilium postérieur gauche en procubitus (Fred L. MITCHELL).

1°) Technique de normalisation de l'ilium postérieur droit en procubitus :

Indications :

Spécialement indiqué chez les malades corpulents et raides.

La position du praticien et le « thrust » sont similaires à ceux pratiqués pour le toggle énergétique de l'atlas.

Position du patient :

En procubitus. La table est descendue en position basse (45 cm du sol) et l'abdomen est légèrement surélevé par un coussin. Les bras pendent librement par côté.

Position du praticien :

Il se tient du côté gauche, en station écartée, au niveau du bassin du patient.

La jambe droite du sujet est soulevée de 20 à 30°, mise en adduction et immobilisée par la jambe droite de l'Ostéopathe qui l'enfourche de dehors en dedans.

Le pied gauche du praticien est parallèle et proche de l'axe longitudinal de la table.

Les épaules de l'Ostéopathe sont perpendiculaires à l'articulation sacro-iliaque en cause.

« Position de la jambe »

« Les épaules du praticien sont perpendiculaires à l'articulation sacro iliaque droite »

Point de contact :

L'opérateur établit un contact spécifique avec le pisiforme gauche sur et derrière l'épine iliaque postéro-supérieure proéminente.

La main libre du praticien enveloppe son poignet gauche de telle sorte que les pisiformes de l'Ostéopathe se trouvent sur le même axe vertical.

« Point de contact »

Mode d'action :

Le praticien immobilise la jambe droite du patient en extension-adduction et abaisse l'articulation sacro-iliaque jusqu'à ce que l'abdomen soit bien au contact de la table.

Lorsque le « slack » est réduit, l'opérateur communique une poussée rapide et brève sur l'épine iliaque postéro-supérieure en avant vers le sol, en haut vers la tête et légèrement en dehors afin de faire tourner l'aile iliaque en avant.

« Réduction du Slack »

Observations :

Il ne faut pas omettre de relever l'abdomen en position neutre car, à défaut, il faudrait majorer l'extension de la jambe droite, ce qui aurait pour effet de rendre la technique inconfortable, plus difficile à exécuter et délicate pour le disque intervertébral.

Dans l'exécution de cette technique, l'extension de la jambe ne doit pas excéder 30°.

Le « thrust » doit s'effectuer dans l'axe du long bras de la facette auriculaire.

2°) Technique de réduction de l'ilium postérieur gauche en décubitus latéral :

Indications :

Cette technique est indiquée lorsque la portion iliaque de l'ilium effectue une rotation postérieure sur le long bras de la facette auriculaire.

Position du patient :

Le patient est couché en décubitus latéral droit. Le praticien étend le tronc du sujet dans l'axe du corps en tirant sur son bras inférieur droit afin d'allonger sa région lombaire. L'avant-bras inférieur du patient est fléchi sur le bras de manière à ce que sa tête repose dans sa main.

« La cuisse supérieure est très fléchie »

La jambe supérieure gauche du sujet est très fléchie et maintenue en adduction de façon à ouvrir l'interligne articulaire sacro-iliaque. Les orteils de la jambe supérieure crochètent le creux poplité de la jambe inférieure qui repose en demi-flexion sur la table.

Position du praticien :

L'Ostéopathe fait face au patient et place son genou droit sur la face postéro-latérale du genou gauche du sujet afin de majorer la flexion et l'adduction de la cuisse.

« Le genou de l'Ostéopathe amène la cuisse supérieure du patient en adduction »

Point de contact :

Avec sa main droite, le praticien établit un contact pisiforme ou hypothénarien sous l'épine iliaque postéro-supérieure gauche du patient. Les doigts de l'Ostéopathe sont orientés perpendiculairement à la colonne lombaire. La main gauche de l'opérateur maintient l'épaule gauche du sujet. Le corps du patient se trouve recouvert par le buste du praticien.

« Localisation du point de contact »

« Appui pisiforme »

« Appui pisiforme sur le squelette »

« Le praticien couvre sa manœuvre »

Mode d'action :

Le patient étant roulé au niveau de son bassin dans une position presque ventrale :

1) A l'aide de son genou droit, l'Ostéopathe réalise un appui vers le bas sur le genou gauche du sujet majorant ainsi la flexion et l'adduction de la cuisse.
2) Dans le même temps, la région hypothénarienne ou le pisiforme droit du praticien exerce un appui au-dessous de l'épine iliaque postéro-supérieure, vers le sol et vers la tête, à 45° environ, dans l'axe du long bras du « L » auriculaire iliaque.
3) Pendant ce temps, l'opérateur maintient avec sa main gauche, l'épaule gauche du patient, sans aucune poussée afin que la normalisation ne se répercute pas au niveau vertébral.

Observations :

— Afin d'éviter que cette correction puisse se répercuter sur la colonne lombaire, il est nécessaire de réaliser une rotation vertébrale du levier supérieur telle qu'elle empêche la colonne lombaire de participer à la normalisation iliaque. Dans ce cas, la précision de la technique sera fonction du verrouillage vertébral du levier supérieur.

Modalité différente :

La même technique peut être réalisée avec l'appui de l'avant-bras mais semble moins précise.

« Appui de l'avant-bras »

3°) Technique de réduction d'une postériorité iliaque à gauche en procubitus :

Isolée ou associée, cette lésion iliaque est une des plus fréquentes.

Cette technique demande une grande vitesse d'exécution et un « thrust » de faible amplitude.

Premier temps :

Le patient est couché sur le ventre. L'Ostéopathe se tient sur le côté droit de la table et place son éminence thénar droite sous l'épine iliaque postéro-supérieure gauche. Son bras droit est tendu et verrouillé.

Le court bras du « L » auriculaire sacré à gauche est supérieur à l'épine iliaque postéro-supérieure gauche et le long bras est inférieur.

Avec sa main gauche, le praticien fléchit et empaume le genou gauche du sujet. Le bras gauche de l'opérateur est en complète extension.

Technique de réduction d'un ilium postérieur gauche en procubitus
(Fred L. MITCHELL)

Deuxième temps :

Le praticien élève la cuisse gauche du patient à une hauteur de courte amplitude, sans inconfort pour ce dernier.

Si le quadriceps est trop tendu, il est alors utile de recourir à une technique de normalisation isométrique afin de l'allonger au préalable.

Troisième temps :

L'Ostéopathe effectue une adduction et une abduction de la cuisse jusqu'au seuil de plus grande amplitude sacro-iliaque.

Quatrième temps :

L'opérateur exerce une poussée rapide et courte, venant de l'épaule, dirigée vers le sol, vers la tête et très légèrement en dehors, sur le long bras du « L » auriculaire gauche.

Dans le « thrust », le praticien ajoute une légère composante latérale à sa poussée afin de produire un effet de séparation.

Technique de réduction d'un ilium postérieur gauche en procubitus (Fred L. MITCHELL)

Légère adduction ou abduction de la cuisse gauche selon les cas

CHAPITRE XII

LESION
« ILIAQUE ANTERIEUR UNILATERAL »

LESION « ILIAQUE ANTERIEUR UNILATERAL »

A. — **Généralités :**

— La lésion « iliaque antérieur unilatéral » est moins fréquente que la lésion « iliaque postérieur unilatéral » car elle nécessite **toujours** un effort ou un traumatisme plus ou moins important.

— La lésion « iliaque antérieur unilatéral » peut être :

- **Isolée, primaire et traumatique,** déterminant une suite mécanique descendante ;
- **Associée à un ilium postérieur de l'autre côté,** réalisant ainsi un tableau de torsion iliaque. L'ilium antérieur trouve fréquemment une compensation iliaque postérieure du côté opposé, **alors que l'inverse n'est pas vrai.**

— « L'ilium antérieur unilatéral » **ne peut** représenter :

- **La conséquence d'une suite mécanique montante** trouvant sa lésion primaire au niveau du pied.
- **Une compensation d'une jambe courte** anatomique ou génique,

car la pathologie particulière, « faite de rétraction », des ischio-jambiers et notamment du biceps crural limite le mouvement de rotation antérieure de l'aile iliaque.

— La lésion « iliaque antérieur » est une des lésions les plus difficiles à corriger, non pas sur un plan technique, mais compte-tenu de ses rapports sacrés et lombaires.

— La lésion iliaque antérieure semble se produire plus souvent à droite.

B, — **Etude clinique :**

Lorsque la lésion iliaque antérieure droite est isolée, primaire et traumatique, elle engendre une suite mécanique descendante par le jeu des tensions musculo-ligamentaires qu'elle occasionne :

1° **Elle modifie la position de l'articulation coxo-fémorale droite :**

En l'absence de capsulite ou de lésion coxo-fémorale, la rotation antérieure de l'aile iliaque, par le jeu des tensions musculo-ligamentaires et notamment du muscle pyramidal du bassin tirant sur son insertion trochantérienne, entraîne l'articulation coxo-fémorale en rotation externe.

Les muscles tenseur du fascia-lata et couturier sont relâchés.

2° **Au niveau du genou droit :**

— La position antérieure de l'aile iliaque déclenche une tension anormale au niveau des ischio-jambiers et surtout du biceps crural qui tire sur ses amarres péronéo-tibiales supérieures et produit une rotation externe de l'extrémité supérieure de ces deux os.

— Il est à noter qu'une lésion en rotation externe de l'extrémité supérieure péronière entraîne obligatoirement celle de son extrémité inférieure, alors que l'inverse n'est pas vrai.

3° **Au niveau du pied droit :**

— Les attaches péronéo-tibiales supérieures des muscles jambier postérieur et long péronier latéral étant déplacées par la rotation externe de cette extrémité supérieure et,

— L'extrémité inférieure du péroné étant en rotation externe par voie de conséquence mécanique,

— Les modifications tensionnelles des muscles jambier postérieur et long péronier latéral pourront entraîner :

- soit une rotation interne du cuboïde,
- soit une rotation externe du scaphoïde,
- soit l'association des deux.

4° **La jambe droite :**

— Le test destiné à mettre en évidence une fausse inégalité de longueur des membres inférieurs, d'origine iliaque, se fera de préférence en **décubitus dorsal :** la jambe droite sera longue **et le pied adoptera une attitude en rotation externe.** Cependant, il s'agira d'une « fausse jambe longue », secondaire à l'antériorité iliaque et la suite ostéopathique descendante.

LESION « ILIAQUE ANTERIEUR UNILATERAL » DROITE

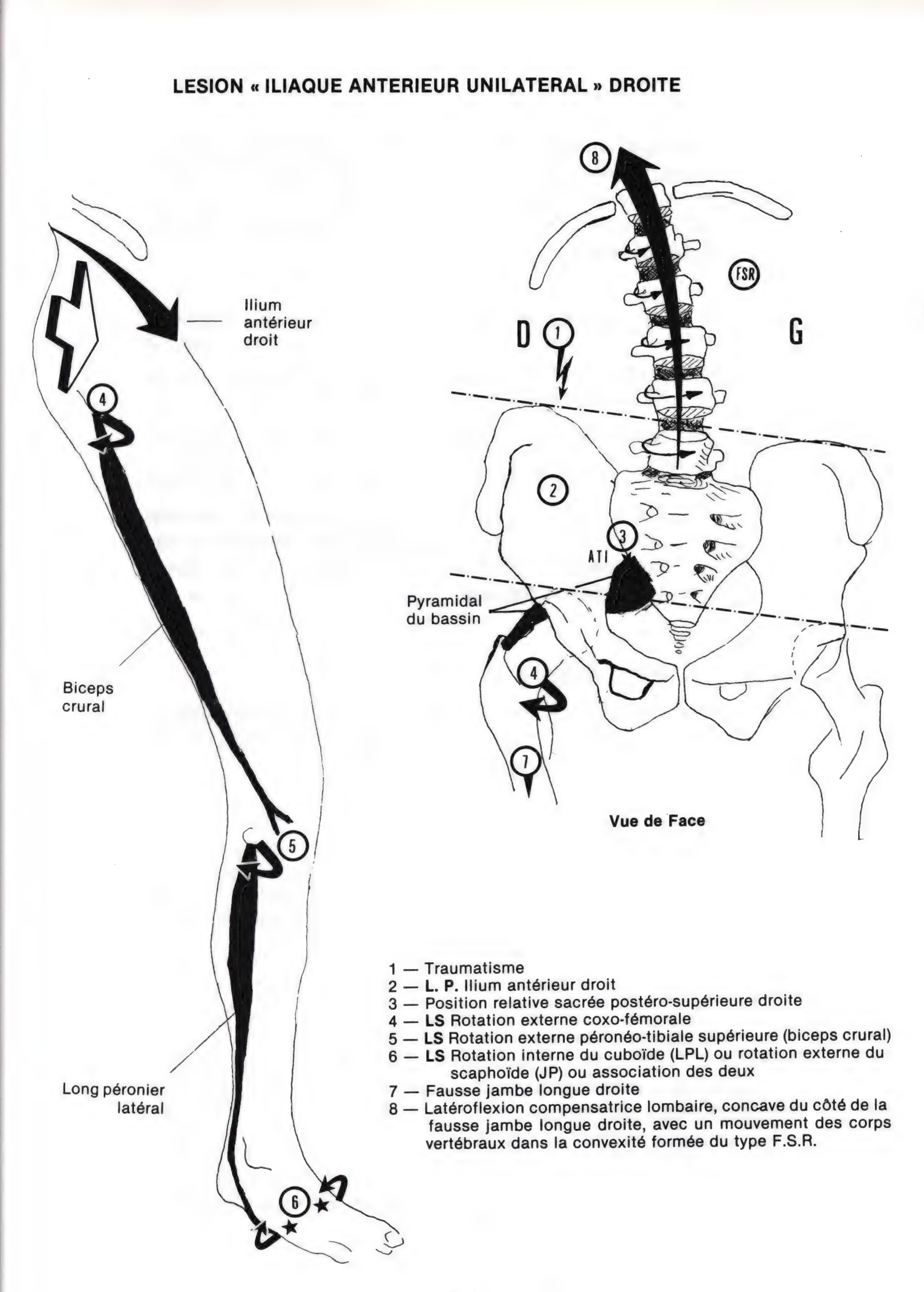

— La normalisation des phénomènes lésionnels, psoas, pyramidal du bassin, biceps crural, l'élimination d'une lésion en rotation coxo-fémorale, la réduction de l'ilium antérieur et de la suite mécanique descendante, permettront une parfaite harmonisation de la longueur des membres inférieurs.

5° **Le test de DOWNING :**

— Ce test représente, encore une fois, une méthode sûre afin de mettre en évidence la lésion « iliaque antérieur » :

— Du côté droit, la jambe s'allonge mais ne se raccourcit pas.

— Du côté gauche, le raccourcissement est égal à l'allongement.

Il est conseillé de se méfier de l'asymétrie éventuelle des malléoles tibiales, de prendre soin d'éviter les adhérences des masses fessières sur la table d'examen et d'exercer une légère traction sur les talons du sujet.

6° **Le test de flexion en position debout :**

— Dans ce test, l'épine iliaque postéro-supérieure droite s'élève indiquant la présence d'une lésion iliaque et précisant que le côté en restriction de mobilité est à droite.

7° **Le sacrum :**

— En l'absence de lésion surimposée sacrée, le sacrum, du côté droit, se trouve « relativement » en haut et en arrière (Axe transverse inférieur).

8° **L5 :**

— L5 suit le mouvement de l'aile iliaque antérieure par l'intermédiaire du ligament ilio-lombaire et se retrouve « relativement antérieure » du côté droit.

— Ce mouvement de L5, régi par la tension du ligament ilio-lombaire, correspond en même temps à la première loi de FRYETTE : rotation du corps vertébral dans la convexité formée : F.S.R.

— En règle générale et en l'absence de lésion surimposée lombaire, l'ensemble des corps vertébraux lombaires tourne dans la convexité formée à gauche.

9° **Lorsque la lésion « iliaque antérieur unilatéral » est isolée :**

le spasme du muscle psoas lorsqu'il existe se situe, en règle générale, du côté opposé.

10° **Rotation externe du pied droit :**

Dans la lésion « iliaque antérieur unilatéral » droite, le pied de la jambe droite se trouve en rotation externe et présente une résistance plus importante en rotation interne par rapport au côté opposé. Ce signe n'est cependant pas spécifique à cette lésion et peut également se rencontrer :

- dans une lésion en rotation coxo-fémorale,
- dans un phénomène lésionnel du muscle pyramidal du bassin.

11° **Dans la lésion « iliaque antérieur unilatéral », il est parfois possible d'objectiver une symptomatologie douloureuse au niveau de la face externe du genou** qu'il faudra différencier de la pathologie ostéopathique du genou.

Lorsque l'aile iliaque s'antériorise, elle occasionne une tension du muscle biceps crural qui peut engendrer une douleur à la face externe du genou. Ce signe est inconstant.

12° **Si une torsion sacrée en avant ou en arrière préexiste,** la normalisation de l'ilium antérieur traumatique se fera dans un premier ou dans un deuxième temps en fonction :

- Du caractère de la torsion sacrée,
- Et de la première ou deuxième loi de FRYETTE.

Si la lésion « iliaque antérieur » représente une lésion traumatique surimposée à un sacrum en torsion gauche-gauche ou droite-droite, avec un mouvement des corps vertébraux lombaires du type F.S.R. :

- Le test établissant les relations entre la courbure lombaire et les torsions sacrées donnera une réaction

souple et élastique attestant que la colonne lombaire est en lordose et que la torsion sacrée s'est effectuée en avant ;

- Les réductions se feront dans l'ordre suivant :
  a) Sacrum en torsion gauche-gauche ou droite-droite ;
  b) Lésion lombaire F.S.R. ;
  c) Ilium antérieur.

Si la lésion « iliaque antérieur » représente une lésion traumatique surimposée à un sacrum en torsion gauche-droite ou droite-gauche, avec un mouvement vertébral lombaire du type E.R.S. :

- Le test établissant les relations entre la courbure lombaire et les torsions sacrées donnera une réaction rigide attestant que la colonne lombaire est en cyphose et que la torsion sacrée s'est effectuée en arrière.
- Les corrections se feront dans l'ordre suivant :
  a) Lésion lombaire E.R.S.,
  b) Torsion sacrée gauche-droite ou droite-gauche,
  c) Ilium antérieur.

13° **La lésion iliaque antérieure unilatérale :**

S'organise sur l'axe transverse inférieur passant par le pôle inférieur des auricules sacrés.

14° **Patient en décubitus dorsal :**

— L'épine iliaque antéro-supérieure droite est antéro-inférieure et plus saillante que son homologue opposée.
— Le tubercule pubien ne présente pas de modification notable.
— La malléole interne droite se trouve plus basse que celle du côté opposé.

15° **Patient en procubitus :**

— L'épine iliaque postéro-supérieure droite est antéro-supérieure et plus effacée que son homologue opposée.
— Le sillon sacro-iliaque droit est moins profond.
— Les angles latéraux inféro-externes du sacrum ne sont pas modifiés lorsque la lésion « iliaque antérieur » est isolée.
— La malléole interne droite est plus basse que celle du côté opposé.

16° **« L'ilium antérieur » est parfois appelé dans la terminologie anglo-saxonne : « Iliaque en flexion » :**

17° **Une lésion « iliaque antérieur » peut s'accompagner d'une lésion lombaire de MARTINDALE en extension.** Dans ce cas, il s'agit du groupe L2/L3/L4/L5 en rotation dans la convexité vertébrale. Les apophyses épineuses se déplacent vers la concavité. La correction s'effectue au niveau de la vertèbre inférieure du groupe (L5) sur la vertèbre du dessus, par dérotation. C'est la vertèbre « starter ».

C. — **Etude radiologique :**

— La lésion « iliaque antérieur unilatéral » isolée montre sur une radiographie du bassin et de la colonne lombaire prise en position debout :

— Un parallélisme des deux droites passant :

a) par le sommet des ailes iliaques ;

b) par le sommet des têtes fémorales.

— Du côté de la lésion « iliaque antérieur unilatéral », l'ilium apparaît plus étroit et plus haut que du côté opposé.

— La crête iliaque apparaît plus haute que celle du côté opposé.

— Le trou obturateur, du côté de la lésion « iliaque antérieur unilatéral », voit sa lumière augmentée par rapport au côté opposé.

— La crête sacrée postérieure se situe dans le plan sagittal, passant par le milieu de la symphyse pubienne dans le cas où la lésion « iliaque antérieur » n'est pas surimposée à une lésion sacrée en torsion et dans le cas où une pseudo-rotation du bassin n'est pas venue compliquer la situation.

— Lorsque la lésion « iliaque antérieur unilatéral » est isolée, la colonne vertébrale lombaire est, en règle générale, concave du côté de la fausse jambe longue, avec un mouvement des corps vertébraux dans la convexité formée du type F.S.R.

— Lorsque la lésion « iliaque antérieur unilatéral » traumatique est surimposée à une torsion sacrée préexistante, l'attitude de la colonne vertébrale lombaire est fonction du type de torsion sacrée et du mouvement vertébral lombaire en F.S.R. ou en E.R.S.

Radiographie du bassin, prise en position debout en 36×43

ANTERIORITE ILIAQUE GAUCHE TRAUMATIQUE
entraînant une fausse jambe longue gauche
+
ASSOCIATION LESIONNELLE D'UNE « PSEUDO-ROTATION DU BASSIN » ANTERIEURE A GAUCHE

Diagnostic différentiel radiologique :

Si la pseudo-rotation du bassin était pure et isolée, nous aurions :

- Une droite passant par le sommet des ailes iliaques plus basse du côté de l'antériorité du bassin à gauche ;
- Une « apparence » de jambe courte du côté de l'antériorité du bassin à gauche.

D. — **Traitement :**

1) Technique de normalisation de l'ilium antérieur gauche en décubitus latéral.

2) Technique isométrique de normalisation de l'ilium antérieur droit en procubitus (Fred L. MITCHELL).

3) Technique de normalisation de l'ilium antérieur gauche en décubitus latéral chez la femme enceinte.

4) Technique de normalisation de l'ilium antérieur droit en décubitus dorsal chez la femme enceinte.

5) Technique de réduction d'un ilium antérieur gauche en procubitus.

1° Technique de normalisation de l'ilium antérieur gauche en décubitus latéral :

Mécanisme :

La portion iliaque de l'ilium est antérieure et sa tubérosité ischiatique est postérieure.

Position du patient :

Le sujet est couché en décubitus latéral droit. Son épaule droite est dégagée. Son bras droit est replié sous sa tête. Sa jambe droite est légèrement fléchie. Sa jambe gauche est très fléchie, les orteils crochetant le creux poplité de la jambe inférieure droite.

Le praticien incline latéralement le bassin du patient de façon à ce que son ventre repose en partie sur la table.

Position du praticien :

Celui-ci fait face au patient. Son genou droit s'appuie sur la face postéro-latérale du genou gauche du patient. Une pression du haut en bas et des pieds vers la tête majore l'adduction et la flexion de la cuisse du patient. Le buste de l'Ostéopathe recouvre le bassin du patient, faisant corps avec lui.

Avec sa main gauche, l'opérateur prend un contact sur l'épaule gauche du patient.

« Position du patient et point de contact ischiatique »

Point de contact :

Le praticien prend, avec sa main droite, un appui spécifique derrière la tubérosité ischiatique.

Localisation de la tubérosité ischiatique sur le squelette

Point de contact ischiatique sur le squelette

Levier vertébral :

Le levier supérieur vertébral lombaire doit être verrouillé en rotation afin de rendre la technique spécifique.

Mode d'action :

A l'aide de son genou droit, le praticien majore la flexion de la cuisse du patient, aussi loin que possible, recherchant une ouverture sacro-iliaque maximum. Le contact hypothénar droit derrière la tubérosité ischiatique gauche du sujet doit être parfait. L'Ostéopathe réduit alors le « **slack** » par trois actions simultanées :

a) Maintien scapulaire de sa main gauche sur l'épaule gauche du patient ;

b) Majoration de la flexion-adduction de la cuisse gauche du sujet à l'aide de son genou droit ;

c) Majoration de la pression de son hypothénar droit derrière la tubérosité ischiatique, dans l'axe du long bras du « L » auriculaire.

Technique de réduction d'un ilium antérieur gauche en décubitus latéral

« Le praticien couvre sa manœuvre »

La normalisation s'effectue par la poussée simultanée, brève et rapide, lors de l'expiration, à la fois du genou droit et de la main droite de l'opérateur.

Il est à noter que la main gauche de l'Ostéopathe prend un **contact** sur l'épaule gauche du patient mais ne doit pas exercer de « **poussée** » afin de ne pas imposer à la colonne vertébrale un mouvement de torsion préjudiciable.

Ligne directionnelle :

La lésion « iliaque antérieur » s'organisant sur l'axe transverse inférieur et cet axe passant par le pôle inférieur des auricules sacrés, la normalisation devra obligatoirement s'effectuer **sur le grand bras du « L » auriculaire,** lieu d'élection du mouvement volontaire et non sur son court bras. L'orientation du grand bras du « L » auriculaire, lorsque le sujet est en décubitus latéral droit, est telle que la poussée correctrice s'effectuera de haut en bas, des pieds vers la tête et légèrement obliquement en dehors, à 45° environ.

Observations :

Cette technique de correction de l'ilium antérieur utilisant l'appui ischiatique **ne doit, en aucun cas, emmener le sacrum.** Aussi, l'exécution de cette manœuvre est très délicate car l'appui correctif ne s'exerce pas directement au niveau auriculaire mais indirectement par l'intermédiaire d'un bras de levier représenté par la tubérosité ischiatique.

Ceci explique les nombreux échecs dans les tentatives de correction de la jambe longue car si cette correction emmène le sacrum en arrière et en haut les membres inférieurs apparaissent malgré tout égaux. Par contre, si on les teste, on s'aperçoit qu'aucune correction n'est réellement effective et qu'on a parfois provoqué une deuxième lésion de latéralité, pire que la première, à même d'entraîner, par le jeu des compensations, une lésion de l'atlas et de l'occipital.

Cette erreur technique est due au fait que la manœuvre a utilisé le petit bras du « L » auriculaire au lieu du grand, remontant la jambe longue sans la normaliser.

C'est la raison pour laquelle, après cette correction, l'Ostéopathe doit systématiquement vérifier la position et la mobilité articulaire du sacrum.

2° Technique isométrique de réduction d'une antériorité iliaque droite en procubitus (Fred L. MITCHELL) :

Cette méthode est directe et utilise la coopération respiratoire du patient.

Premier temps :

Le patient est couché en procubitus près du bord de la table de façon à ce que sa jambe droite puisse se mouvoir librement sans écartement.

La voûte plantaire du pied droit du sujet est placée sur la rotule gauche du praticien. La position de la jambe droite de l'opérateur est telle que l'intérieur de sa cuisse immobilise le coup de pied ou la cheville de la jambe droite du patient.

Le bras droit du sujet repose sur la table et son avant-bras gauche pend en dehors de la table, le coude fléchi à 90°.

L'Ostéopathe saisit le genou droit du patient à l'aide de sa main droite et immobilise le sacrum avec sa main gauche.

« Positions du sujet et du praticien »

Deuxième temps :

Le praticien déplace la cuisse droite du patient en flexion, aussi loin que possible, sans inconfort pour ce dernier et sans imprimer de compensation vertébrale.

Troisième temps :

Le praticien visualise l'axe transverse inférieur au niveau du pôle inférieur de l'auricule sacré.

En même temps qu'il fait inspirer le patient, l'Ostéopathe fléchit légèrement son propre genou. Il dirige ensuite le genou droit du patient dans la direction où celui-ci se meut le plus librement, c'est-à-dire, en avant, avec une légère abduction ou adduction. Puis, le praticien fait expirer le patient pendant qu'il continue à fléchir et à diriger le genou droit de ce dernier dans le sens du mouvement le plus libre.

Le pied droit du sujet va s'abaisser et son genou va s'élever pendant que l'aile iliaque effectue une rotation vers le haut et vers l'arrière sur l'axe transverse inférieur.

Technique de réduction d'un ilium antérieur droit en procubitus
(Fred L. MITCHELL)

Quatrième temps :

L'amplitude du mouvement étant importante, il sera parfois nécessaire à l'Ostéopathe de se déplacer vers l'avant afin de conserver l'acquis de chacune des phases.

Il est nécessaire de répéter cette manœuvre deux ou trois fois pendant l'inspiration et l'expiration, tout en gardant, de façon permanente, la pression de la main gauche sur le sacrum afin d'empêcher la correction de se reporter sur le mécanisme sacré.

Cette technique peut être utilisée dans les cas aigus comme dans les cas chroniques.

3° Technique de réduction d'un ilium antérieur en décubitus latéral chez la femme enceinte :

But recherché :

Ramener l'aile iliaque en arrière sur le long bras du « L » auriculaire.

Exemple : lésion « iliaque antérieur gauche ».

Position de la patiente :

Le sujet est couché en décubitus latéral droit.

Le praticien effectue une rotation vertébrale à l'aide du bras droit de la patiente afin de verrouiller le levier supérieur vertébral.

Position du praticien :

Il se tient debout et fait face à la patiente. Ses genoux sont légèrement écartés et fléchis. Sa hanche gauche supporte le creux poplité de la jambe supérieure gauche du sujet.

La main gauche de l'Ostéopathe empaume l'épine iliaque antéro-supérieure gauche du sujet et les doigts de cette même main s'entrelacent avec ceux de sa main droite.

L'avant-bras droit du praticien prend un contre-appui sur la tubérosité ischiatique.

« La hanche gauche de l'Ostéopathe supporte le creux poplité de la jambe gauche de la patiente »

« La main gauche du praticien empaume l'E.I.A.S. gauche du sujet »

« Technique de réduction d'un ilium antérieur gauche chez la femme enceinte »

Mode d'action :

L'Ostéopathe roule la patiente en position très légèrement ventrale, augmente avec sa hanche gauche la flexion de la cuisse gauche du sujet, couvre sa manœuvre et imprime, lors de l'expiration, à l'aide de ses deux mains entrelacées, un mouvement de rotation postérieure à l'aile iliaque antérieure gauche, sur le long bras du « L » auriculaire.

Il est parfois nécessaire de réitérer la même manœuvre en tenant toujours compte de la coopération respiratoire de la patiente.

4° Technique de réduction d'un ilium antérieur droit, en décubitus dorsal, chez la femme enceinte :

But recherché :

Ramener l'aile iliaque en arrière, sur le long bras du « L » auriculaire.

Exemple : Lésion iliaque antérieure droite.

Position de la patiente :

Couchée en décubitus dorsal. La jambe gauche de la patiente repose sur la table. Sa jambe droite est amenée en abduction et en flexion. Son creux poplité repose sur la hanche gauche du praticien.

Position du praticien :

Celui-ci se tient sur le côté droit de la table. Sa hanche gauche supporte le creux poplité du genou droit du sujet. La main gauche de l'Ostéopathe empaume l'épine iliaque antéro-supérieure droite de la patiente. pendant que sa main droite prend appui à la partie supérieure de la tubérosité ischiatique.

« Le creux poplité droit de la patiente repose sur la hanche gauche du praticien »

« Lors de l'expiration, la main du praticien abaisse l'épine iliaque antéro-supérieure pendant que son autre main élève la tubérosité ischiatique »

Mode d'action :

Le praticien, étant en station légèrement écartée et fléchie, réalise un mouvement de twist du bassin de telle sorte que sa hanche gauche majore la flexion et l'abduction de la cuisse droite de la patiente. Dans le même temps, sa main gauche abaisse l'épine iliaque antéro-supérieure droite et sa main droite élève la tubérosité ischiatique, imprimant à l'aile iliaque, lors de l'expiration, un mouvement de rotation postérieure.

Il est parfois nécessaire de réitérer la même manœuvre en tenant toujours compte de la coopération respiratoire de la patiente.

Technique de réduction d'un ilium antérieur droit, chez la femme enceinte, en décubitus dorsal

5° Technique de réduction d'un ilium antérieur gauche en procubitus :

But recherché :

Ramener l'aile iliaque en arrière sur le long bras du « L » auriculaire.

Exemple : Lésion iliaque antérieure gauche.

Position de la patiente :

Couchée en procubitus. Son côté gauche déborde de la table. Sa jambe droite repose sur celle-ci. Sa jambe gauche, située en dehors de la table, est amenée en flexion et en abduction.

Position du praticien :

Il se tient du côté gauche, en station largement écartée et fléchie. Sa hanche gauche supporte le creux poplité du genou gauche de la patiente. Dans un mouvement de twist, l'Ostéopathe majore la flexion de la cuisse gauche du sujet.

La main gauche du praticien empaume l'épine iliaque antéro-supérieure gauche de la patiente et ses doigts s'entrelacent avec ceux de sa main droite.

L'avant-bras droit de l'opérateur épouse la fesse gauche du sujet en prenant un contact ferme sur la partie supérieure de la tubérosité ischiatique.

Technique de réduction d'un ilium antérieur **gauche** en procubitus

Mode d'action :

Lors de l'expiration, l'Ostéopathe réalise un mouvement de twist qui a pour effet de majorer la flexion de la cuisse gauche de la patiente. Dans le même temps, ses doigts entrelacés et son avant-bras droit impriment à l'aile iliaque un mouvement de rotation postérieure.

Il est parfois nécessaire de réitérer la même manœuvre en tenant toujours compte de la coopération respiratoire de la patiente.

Technique de réduction d'un ilium antérieur droit en procubitus sur le squelette

CHAPITRE XIII

LESION DE TORSION ILIAQUE

I. — GENERALITES

— N'importe quel praticien plus ou moins qualifié est à même de corriger une jambe courte. **Par contre, seul le véritable Ostéopathe peut réduire une jambe longue.** En règle générale, si le praticien commence par normaliser la jambe courte avant de corriger la jambe longue, il aggrave le plus souvent la situation et crée des lésions surimposées.

— Une lésion iliaque antérieure, d'un côté, se compense souvent par une lésion iliaque postérieure de l'autre côté créant ainsi un tableau de torsion iliaque, **mais l'inverse n'est pas vrai.**

— La lésion de torsion iliaque, avec restriction de mobilité, se rencontre **plus rarement** qu'on aurait tendance à le penser.

Dans la pratique de tous les jours, l'ordre de fréquence est le suivant :

1) Lésions sacrées,
2) Lésions iliaques postérieures,
3) Lésions de pseudo-rotation du bassin,
4) Lésions iliaques antérieures,
5) Lésions de torsion iliaque.

— **La torsion iliaque primaire** a pour conséquence une fausse inégalité de longueur des membres inférieurs :

- L'ilium antérieur traumatique entraîne une fausse jambe longue,

  qui se compense le plus souvent par :

- Un ilium postérieur, de l'autre côté, qui, à son tour, engendre une fausse jambe courte.

— La démarche thérapeutique consistera à réduire les ectopies iliaques à l'origine de la fausse inégalité de longueur des membres inférieurs, en commençant par l'ilium antérieur. Après correction, celle-ci doit disparaître et « l'équilibre » réapparaît.

II. — TORSION ILIAQUE PRIMAIRE TRAUMATIQUE

- L'ilium antérieur traumatique engendre une fausse jambe longue,

  qui se compense le plus souvent par :

- Un ilium postérieur, de l'autre côté, qui entraîne une fausse jambe courte.

En règle générale, cette torsion iliaque primaire commence par l'ilium antérieur pour trois raisons :

1° Parce qu'il est rare d'assister à un traumatisme bilatéral qui produirait, d'un côté, une rotation antérieure de l'aile iliaque, et de l'autre, une rotation postérieure.

2° Parce qu'un ilium antérieur, d'un côté, peut se compenser par un ilium postérieur de l'autre côté, alors que l'inverse n'est pas vrai.

3° Parce qu'une suite mécanique montante, trouvant sa lésion primaire au niveau du couple « cuboïde-scaphoïde » et sa lésion secondaire au niveau de l'aile iliaque homologue, ne peut être à l'origine d'un ilium antérieur.

Rappelons que du couple « cuboïde-scaphoïde » à l'aile iliaque et réciproquement, les relations de cause à effet du concept ostéopathique nous permettent de mettre en évidence deux grandes suites mécaniques : une montante et une descendante qui feront l'objet d'un développement particulier dans un ouvrage intitulé : « Lésions ostéopathiques du membre inférieur ».

a) **La suite mécanique montante :**

trouve sa lésion primaire au niveau du couple « cuboïde-scaphoïde » et sa lésion secondaire au niveau de l'aile iliaque postérieure ;

b) **La suite mécanique descendante :**

trouve sa lésion primaire au niveau de l'aile iliaque antérieure traumatique et sa lésion secondaire au niveau du couple « cuboïde-scaphoïde ».

Le traumatisme ayant produit, du côté droit, une lésion iliaque antérieure, la fausse inégalité de longueur des membres inférieurs qui en découle, incite, dans un deuxième temps, sur le côté opposé, à gauche, l'installation d'une suite mécanique montante, trouvant sa lésion primaire au niveau du pied et sa lésion secondaire au niveau de l'ilium postérieur. Cette association réalise un tableau complet de torsion iliaque qui est primaire du côté de la rotation iliaque antérieure et secondaire du côté de la rotation iliaque postérieure.

A. — **Etude clinique :**

L'exemple choisi est celui :

- d'un ilium antérieur droit avec une fausse jambe longue droite et,
- d'un ilium postérieur gauche avec une fausse jambe courte gauche.

Le traumatisme provoque :

1° **Une rotation antérieure de l'ilium droit** sur le long bras du « L » auriculaire qui a pour effet d'allonger la jambe droite.

Cette jambe longue droite est fausse car secondaire à l'antériorité iliaque.

2° Cette lésion iliaque antérieure droite entraîne **une suite mécanique descendante à droite** qui se répercute sur la hanche, le genou et le pied.

Les membres inférieurs étant inégaux, si cette lésion dure dans le temps, le corps humain va essayer de compenser par le biais d'une suite mécanique montante du côté gauche.

3° **Une suite mécanique montante gauche s'installe,** trouvant sa lésion primaire au niveau du couple « cuboïde-scaphoïde » et sa lésion secondaire, par le jeu des tensions musculo-ligamentaires, au niveau d'un ilium postérieur gauche.

TORSION ILIAQUE

— primaire à droite
— secondaire à gauche

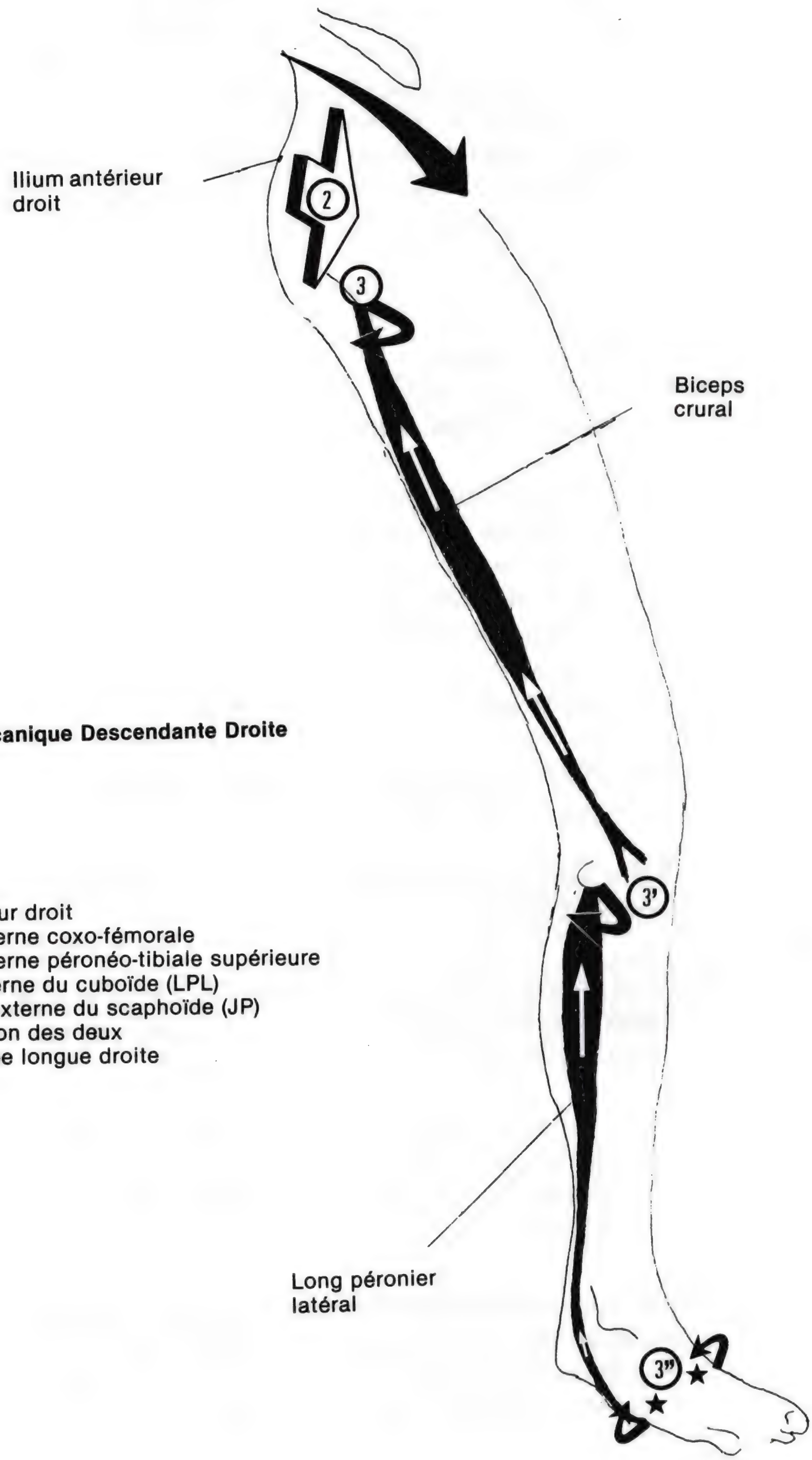

Suite Mécanique Descendante Droite

2 — Ilium antérieur droit
3 — Rotation externe coxo-fémorale
3' — Rotation externe péronéo-tibiale supérieure
3'' — Rotation interne du cuboïde (LPL)
ou rotation externe du scaphoïde (JP)
ou association des deux
— Fausse jambe longue droite

TORSION ILIAQUE

— primaire à droite
— secondaire à gauche

Suite Mécanique Montante Gauche

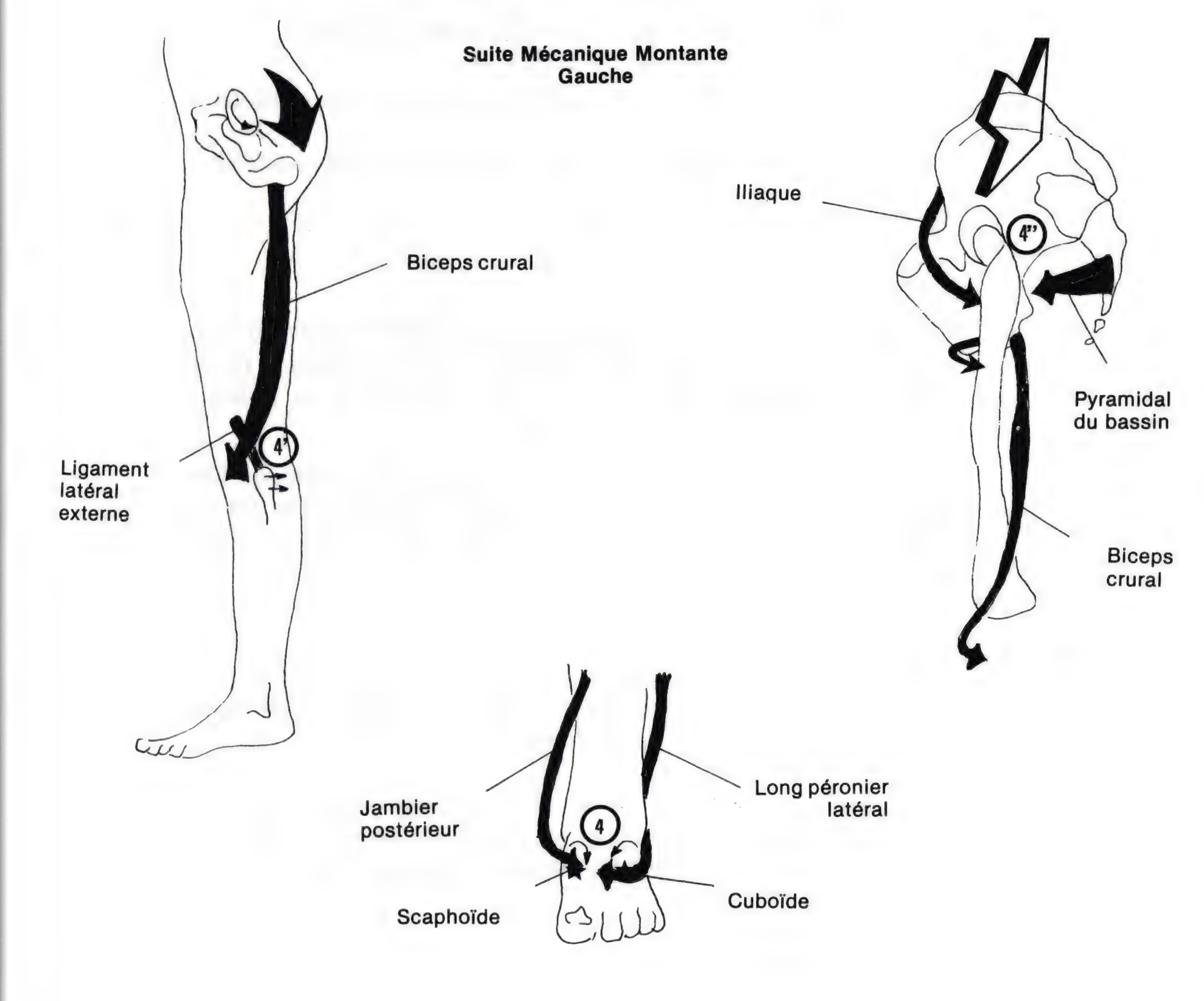

4 — Rotation interne du cuboïde ou rotation externe du scaphoïde ou assciation des deux
4' — Rotation externe péronéo-tibiale
4'' — Rotation externe coxo-fémorale

4° **La lésion secondaire iliaque postérieure gauche** a pour effet de raccourcir la jambe gauche. Cette jambe courte gauche est fausse car secondaire à la postériorité iliaque.

5° **En règle générale, le sacrum** n'est pas en lésion mais se trouve **en « position relative » sur l'axe transverse inférieur :**

- **du côté droit :** il est relativement postéro-supérieur ;
- **du côté gauche :** il est relativement antéro-inférieur.

Sa base est inclinée à gauche.

6° **L5,** étant rivée aux ailes iliaques par les ligaments ilio-lombaires, suit le mouvement des ailes iliaques et se trouve **« relativement » postérieure gauche,** en sens inverse de la position relative sacrée antéro-inférieure gauche.

Ce mouvement de L5, régi par la tension du ligament ilio-lombaire, correspond en même temps **à la première loi de FRYETTE :** rotation du corps vertébral dans la convexité formée : F.S.R.

7° **La colonne vertébrale lombaire** compense cette torsion iliaque par une latéroflexion concave du côté de la fausse jambe longue droite.

L'ensemble des corps vertébraux lombaires tourne dans la convexité formée et effectue une rotation postérieure gauche : **première loi de FRYETTE : mouvement du type F.S.R.**

8° **Le test de DOWNING** affirme l'existence de la torsion iliaque :

- **du côté de la fausse jambe longue droite :**
  - — Le test d'allongement donne un allongement alors que le test de raccourcissement ne raccourcit pas ou peu la jambe.
  - — L'aile iliaque droite est en rotation antérieure.

TORSION ILIAQUE

— primaire à droite
— secondaire à gauche

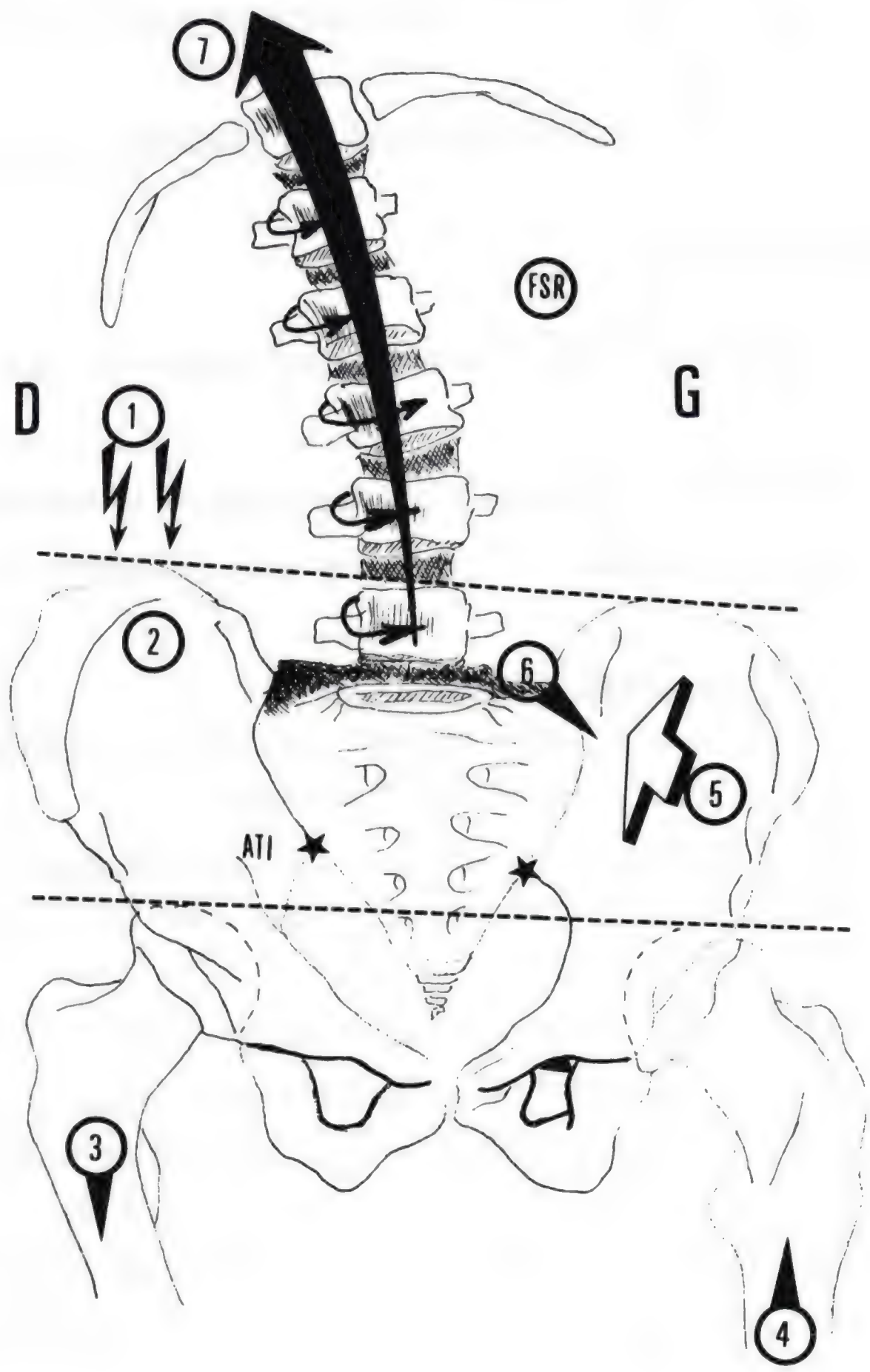

1 — Traumatisme
2 — **L.P.** : Antériorité iliaque droite
3 — Suite mécanique descendante droite et fausse jambe longue droite
4 — Suite mécanique montante gauche et fausse jambe courte gauche
5 — **L.S.** : Postériorité iliaque gauche
6 — Position relative sacrée postéro-supérieure gauche
7 — Latéroflexion vertébrale lombaire concave à droite avec un mouvement des corps vertébraux dans la convexité du type F.S.R.

- **du côté de la fausse jambe courte gauche :**

  — Le test de raccourcissement donne un raccourcissement mais le test d'allongement n'allonge pas ou peu la jambe.

  — L'aile iliaque gauche est en rotation postérieure.

9° **Suite ostéopathique :**

Dans la lésion de torsion iliaque, nous obtenons la suite ostéopathique suivante :

a) **Phénomène extérieur :** représenté par le traumatisme.

b) **Lésion primaire :** représentée par la lésion iliaque antérieure droite.

c) **Deux phénomènes lésionnels :**
   - position relative sacrée postéro-supérieure droite,
   - tensions musculo-ligamentaires.

d) **Lésion secondaire :** représentée par la suite mécanique descendante droite qui se répercute sur la hanche, le genou et le pied.

e) Fausse inégalité de longueur des membres inférieurs.

f) **Lésion secondaire :** représentée par la suite mécanique montante gauche qui se répercute sur le pied, le genou et la hanche.

g) **Phénomène lésionnel :** tensions musculo-ligamentaires.

h) **Lésion secondaire :** représentée par l'installation d'une lésion iliaque postérieure gauche.

i) **Phénomène lésionnel :** position relative sacrée antéro-inférieure gauche.

j) **Lésion secondaire :** latéroflexion vertébrale lombaire concave à droite, avec un mouvement des corps vertébraux dans la convexité formée du type F.S.R.

La torsion iliaque est réalisée :

- **primaire** à droite,
- **secondaire** à gauche.

SUITE OSTEOPATHIQUE DE LA TORSION ILIAQUE :

Primaire à droite
Secondaire à gauche.

Ph. Ext. → **L. P.** →
- **Ph. Lés.** Position relative sacrée postéro-supérieure droite
- **Ph. Lés.** Tensions musculo-ligamentaires

Traumatisme

Ilium antérieur droit

↓

L. S.
Suite mécanique descendante droite
- Hanche droite
- Genou droit
- Pied droit

↓

Ph. Lés. → **L. S.**

Fausse inégalité de longueur des membres inférieurs

Suite mécanique montante à gauche :
- Pied gauche
- Genou gauche
- Hanche gauche

↓

Ph. Lés. → **L. S.** → **Ph. Lés.** → **L. S.**

Tensions musculo-ligamentaires

Ilium postérieur gauche

Position relative sacrée antéro-inférieure gauche

Latéroflexion vertébrale lombaire concave à droite F.S.R

B. — **Etude radiologique :**

La torsion iliaque montre sur une radiographie du bassin et de la colonne lombaire prise en position debout :

Un parallélisme des deux droites passant :

- par le sommet des ailes iliaques,
- par le sommet des têtes fémorales.

Du côté de la lésion iliaque antérieure droite :

La radiographie montre :

— Une aile iliaque plus étroite que celle du côté opposé.

— Une jambe droite plus longue ; la tête fémorale droite est plus haute que celle du côté opposé. C'est une fausse jambe longue.

— Un trou obturateur dont la lumière est augmentée par rapport au côté opposé.

— Le sacrum, du côté droit, se trouve « relativement » postéro-supérieur (axe transverse inférieur).

— La base sacrée est inclinée à gauche.

Du côté de la lésion iliaque postérieure gauche :

La radiographie montre :

— Une aile iliaque plus large que celle du côté opposé.

— Une jambe gauche plus courte ; la tête fémorale gauche est plus basse que celle du côté opposé. C'est une fausse jambe courte.

— Un trou obturateur dont la lumière est plus réduite que sur le côté opposé.

— Le sacrum, du côté gauche, se trouve relativement antéro-inférieur (axe transverse inférieur). Il s'agit d'une « position relative » et non pas d'une lésion sacrée.

— La base sacrée est inclinée à gauche.

Madame « P »...

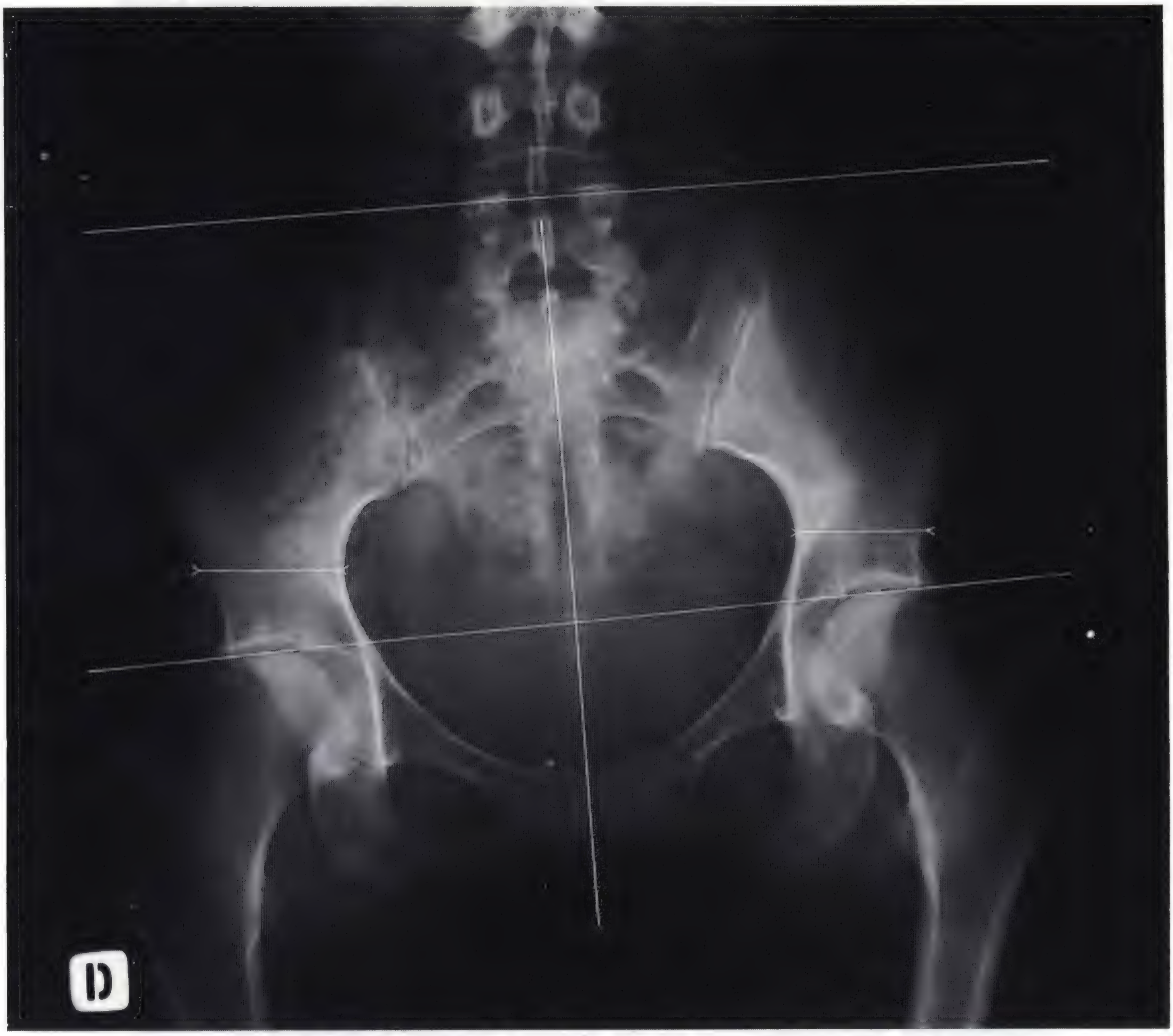

Radiographie du bassin, prise en position debout, en 36×43

TORSION ILIAQUE :

- antérieure gauche : entraînant une fausse jambe longue.
- postérieure droite : engendrant une fausse jambe courte.

LATEROFLEXION VERTEBRALE LOMBAIRE :

concave du côté de la fausse jambe longue gauche avec un mouvement des corps vertébraux dans la convexité formée du type F.S.R.

La colonne vertébrale lombaire :

— L5 se situe en « position relative » postérieure gauche et l'ensemble de la colonne vertébrale lombaire compense cette torsion iliaque par une latéroflexion concave du côté de la fausse jambe longue droite. L'ensemble des corps vertébraux lombaires tourne dans la convexité formée et effectue une rotation postérieure gauche : première loi de FRYETTE : mouvement du type F.S.R.

C. — **Traitement :**

Après réduction des lésions iliaques, la longueur des membres inférieurs doit être normalisée.

On peut vérifier la valeur des corrections en pratiquant de nouveau le test de DOWNING comme moyen de contrôle.

Afin d'éviter une erreur technique dans la correction de l'ilium antérieur par l'appui ischiatique et afin de pouvoir normaliser, à la fois, l'ilium antérieur droit et l'ilium postérieur gauche, sans que le patient change de position, nous décrirons une manœuvre supplémentaire pour la normalisation de cette torsion iliaque, primaire à droite et secondaire à gauche.

Technique de correction de la torsion iliaque primaire d'un côté et secondaire de l'autre :

Cette technique permet d'être certain que la normalisation, aussi bien de l'ilium antérieur que de l'ilium postérieur, s'effectue sur le long bras du « L » auriculaire, en évitant le risque de voir s'installer une lésion sacrée surimposée.

Cette manœuvre présente l'avantage de diminuer l'état de pesanteur et ne nécessite pas que le patient change de position sur la table. Cette modalité supprime toutes les tensions ligamen-

taires et musculaires (pyramidal du bassin, psoas...) qui risqueraient éventuellement de compromettre la première correction et de majorer l'état algique.

1) **Correction de l'ilium antérieur droit primaire :**

Position du patient :

Le sujet est couché en procubitus en bout de table avec un coussin sous les épines iliaques antéro-supérieures.

Ses jambes sont écartées d'environ 15 à 20°.

Ses bras pendent de chaque côté de la table.

Position de l'Ostéopathe :

Il se place à droite du sujet, installe sa jambe gauche entre celles du patient, applique le bord cubital de sa main droite sur la base gauche du sacrum **afin de le protéger.**

Le praticien saisit la cheville droite du sujet en lui faisant plier le genou. Son genou droit se niche dans le creux poplité de la jambe droite du patient. La cuisse droite de l'opérateur reste perpendiculaire au plan du genou du sujet. L'Ostéopathe imprime à la jambe droite du patient un mouvement d'adduction qui a pour effet, d'une part, d'ouvrir le petit bras du « L » auriculaire, et, d'autre part, de guider le mouvement dans l'axe du long bras du « L » auriculaire.

Mode d'action :

L'opérateur tire la cheville droite du patient, pratique un contre-appui vers le bas à l'aide de son genou droit dans le creux poplité de la jambe droite du sujet afin de corriger l'ilium antérieur dans l'axe du long bras du « L » auriculaire.

Dans le même temps, le praticien protège, avec sa main droite, la base gauche du sacrum.

Normalisation de l'Ilium antérieur droit primaire

2) Correction de l'ilium postérieur gauche secondaire :

Position du patient :

Celui-ci ne change pas de position mais le praticien installe le coussin sous l'épine iliaque antéro-supérieure gauche afin de la soulever légèrement.

Position de l'Ostéopathe :

Celui-ci repose la jambe droite du patient, reste du même côté, à droite et saisit la jambe gauche du sujet au-dessus du genou.

Mode d'action :

Le praticien élève la cuisse gauche du patient et pratique une adduction en croisant la ligne centrale de gravité du corps.

La main droite de l'Ostéopathe, à l'aide de l'appui radial ou cubital, placé sur l'épine iliaque postéro-supérieure gauche du sujet « thruste » dans l'axe du long bras du « L » auriculaire afin de normaliser l'ilium postérieur.

Normalisation de l'ilium postérieur gauche secondaire

La torsion iliaque, une fois corrigée, peut nécessiter l'installation d'un bandage adhésif pendant quelques jours.

Contention ligamentaire

III. — TORSION ILIAQUE ET TORSION SACREE :

La torsion iliaque, primaire traumatique du côté de l'ilium antérieur droit et secondaire du côté de l'ilium postérieur gauche, peut être associée à une torsion sacrée préexistante.

Dans l'exemple qui est le nôtre, il pourra s'agir :

- D'une torsion sacrée en avant : droite-droite sur axe oblique droit ;
- D'une torsion sacrée en arrière : gauche-droite sur axe oblique gauche.

A. — Torsion sacrée droite-droite et torsion iliaque antérieure droite et postérieure gauche :

1) Dans la torsion sacrée droite-droite :

- L'axe oblique est droit ;
- L'aile iliaque gauche apparaît relativement antérieure ;
- L'aile iliaque droite apparaît relativement postérieure ;
- Le test de flexion en position debout est négatif ;
- Le test de DOWNING est également négatif ;
- Le test de flexion en position assise est positif ;
- La jambe gauche est faussement longue ;
- L'angle sacré latéral droit est postéro-inférieur mais plus postérieur qu'inférieur ;
- Le sillon sacro-iliaque gauche est plus profond.

2) Dans la torsion iliaque antérieure droite et postérieure gauche :

- L'axe transverse inférieur est concerné ;
- L'aile iliaque droite est antérieure ;
- L'aile iliaque gauche est postérieure ;
- Le test de flexion en position debout est positif ;
- Le test de DOWNING est également positif ;
- Le test de flexion en position assise est négatif ;
- La jambe gauche est faussement courte ;
- Les angles sacrés latéraux sont inchangés.

3) **Ces deux lésions étant associées :**

- L'axe transverse inférieur et l'axe oblique droit sont concernés ;
- L'aile iliaque droite est antérieure ;
- L'aile iliaque gauche est postérieure ;
- Le test de flexion en position debout est positif ;
- Le test de DOWNING est positif ;
- Le test de flexion en position assise est également positif ;
- La jambe gauche est faussement courte ;
- L'angle sacré latéral droit est postéro-inférieur, mais plus postérieur qu'inférieur ;
- Le sillon sacro-iliaque gauche est plus profond ;
- La colonne lombaire fait une latéroflexion vertébrale concave du côté de la fausse jambe longue droite avec un mouvement des corps vertébraux lombaires dans la convexité formée, conformément à la première loi de FRYETTE.

B. — **Torsion sacrée gauche-droite et torsion iliaque antérieure droite et postérieure gauche :**

1) **Dans la torsion sacrée gauche-droite :**

- L'axe oblique est gauche ;
- L'aile iliaque gauche apparaît relativement antérieure ;
- L'aile iliaque droite apparaît relativement postérieure ;
- Le test de flexion en position debout est négatif ;
- Le test de DOWNING est également négatif ;
- Le test de flexion en position assise est positif ;
- La jambe gauche est faussement longue ;
- L'angle sacré latéral gauche est antéro-supérieur, mais apparaît plus antérieur que supérieur ;
- Le sillon sacro-iliaque droit est effacé.

2) **Dans la torsion iliaque antérieure droite et postérieure gauche :**

- L'axe transverse inférieur est concerné ;
- L'aile iliaque droite est antérieure ;

- L'aile iliaque gauche est postérieure ;
- Le test de flexion en position debout est positif ;
- Le test de DOWNING est également positif ;
- Le test de flexion en position assise est négatif ;
- La jambe gauche est faussement courte ;
- Les angles sacrés latéraux sont inchangés.

3) **Ces deux lésions étant associées :**

- L'axe transverse inférieur et l'axe oblique gauche sont concernés ;
- L'aile iliaque droite est antérieure ;
- L'aile iliaque gauche est postérieure ;
- Le test de flexion en position debout est positif ;
- Le test de DOWNING est également positif ;
- Le test de flexion en position assise est positif ;
- La jambe gauche est faussement courte ;
- L'angle sacré latéral gauche est antéro-supérieur mais apparaît plus antérieur que supérieur ;
- Le sillon sacro-iliaque gauche est plus profond ;
- La colonne lombaire peut s'accompagner d'un mouvement des corps vertébraux selon la deuxième loi de FRYETTE.

C. — **TRAITEMENT :**

— **En présence :**

- D'une lésion iliaque antérieure droite ;
- D'une lésion iliaque postérieure gauche ;
- D'une torsion sacrée droite-droite ;
- Et d'une lésion lombaire du type F.S.R.,

il sera, en règle générale, judicieux de commencer la normalisation par :

1) la torsion sacrée ;
2) la torsion iliaque ;
3) la lésion lombaire du type F.S.R.

— **En présence :**

- D'une lésion iliaque antérieure droite ;
- D'une lésion postérieure gauche ;
- D'une torsion sacrée gauche-droite ;
- D'une lésion lombaire du type E.R.S.,

il sera, en règle générale, judicieux de commencer les corrections par :

1) la lésion lombaire du type E.R.S. ;
2) la torsion sacrée ;
3) la torsion iliaque.

Ces techniques de normalisation sacrée ayant été décrites dans l'ouvrage précédent sur les Lésions Ostéopathiques du Sacrum nous nous limiterons à un bref rappel photographique concernant la réduction de la torsion sacrée droite-droite.

Technique de normalisation de la torsion sacrée droite-droite

CHAPITRE XIV

SUBLUXATION ILIAQUE
« OUT-FLARE »

— Elle ne peut se produire que dans le cas d'un sacrum ayant sa surface auriculaire **convexe.**

— Elle peut se surajouter à une lésion iliaque en rotation antérieure ou postérieure.

A. — **Etude clinique :**

L'exemple choisi sera celui d'une lésion iliaque « out-flare » à gauche.

1° **Patient en décubitus dorsal :**

- L'Ostéopathe compare les distances entre les épines iliaques antéro-supérieures et l'ombilic. Dans notre exemple, la distance qui sépare l'ombilic de l'épine iliaque antéro-supérieure gauche est plus grande que son homologue opposée.
- L'épine iliaque antéro-supérieure gauche se situe en dehors par rapport à un plan sagittal.
- Le tubercule pubien n'a pas subi de modification.
- La malléole interne est inchangée par rapport à son homologue opposée sauf si se surimpose une lésion iliaque antérieure ou postérieure, ce qui est souvent le cas.

2° **Patient en procubitus :**

- L'épine iliaque postéro-supérieure gauche est très latéralisée en dehors.
- Le sillon sacro-iliaque gauche est plus profond.
- L'ange sacré inféro-externe est inchangé par rapport à son homologue opposé s'il n'y a pas de lésion surimposée.

3° **Patient debout :**

Les distances de l'ombilic aux épines iliaques antéro-supérieures étant inégales, le test pelvien en position debout permettra de mettre en évidence :

a) La lésion iliaque ;

b) Le côté en restriction de mobilité et, par conséquent, la lésion du type « out-flare » à gauche.

B. — **Technique de correction :**

L'exemple choisi est celui d'une subluxation iliaque « out-flare » à gauche.

— Le patient est allongé en décubitus dorsal.

— Le praticien se place du côté gauche.

— La main droite de l'Ostéopathe se trouve sous le patient. Ses doigts s'incrustent dans le sillon sacro-iliaque gauche et effectuent une traction latérale de l'épine iliaque postéro-supérieure gauche.

— La main gauche de l'opérateur saisit la voûte plantaire gauche du sujet de dedans en dehors et impose à la hanche et au genou gauche du patient un mouvement de flexion d'environ 90°.

— Le buste du praticien effectue un contre-appui sur la face externe du genou gauche du sujet tout en imprimant à la hanche gauche un mouvement d'adduction jusqu'à sa limite.

— A partir de là, l'Ostéopathe entraîne la hanche en rotation interne par l'intermédiaire du pied et du contre-appui pectoral. Il maintient les positions.

— L'opérateur exagère la pression de son buste contre le genou gauche du patient, poursuit la traction latérale de l'épine iliaque postéro-supérieure gauche, maintient, par l'intermédiaire du pied, la rotation interne de la hanche et demande au sujet de faire une abduction de sa hanche gauche contre sa résistance.

— Cette technique est à répéter au moins trois fois avec, entre chaque phase, une période de repos pendant laquelle l'Ostéopathe exploite l'adduction et la rotation interne acquises.

— Le praticien reteste et réitère sa manœuvre si besoin.

Normalisation de la subluxation iliaque « out-flare » à gauche

CHAPITRE XV

SUBLUXATION ILIAQUE
« IN-FLARE »

— Elle ne peut se produire que dans le cas d'une **surface auriculaire anormale.**

— Elle peut se surajouter à une lésion iliaque en rotation antérieure ou postérieure.

A. — **Etude clinique :**

L'exemple choisi sera celui d'une lésion iliaque « in-flare » à gauche.

1° **Patient en décubitus dorsal :**

- L'Ostéopathe compare les distances entre les épines iliaques antéro-supérieures et l'ombilic. Dans notre exemple, la distance qui sépare l'ombilic de l'épine iliaque antéro-supérieure gauche est plus courte que son homologue opposée.
- L'épine iliaque antéro-supérieure gauche se situe en dedans et se rapproche du plan sagittal.
- Le tubercule pubien n'a pas subi de modification.
- La malléole interne est inchangée par rapport à son homologue opposée sauf si se surajoute une lésion iliaque antérieure ou postérieure, ce qui est souvent le cas.

2° **Patient en procubitus :**

- L'épine iliaque postéro-supérieure gauche se situe en dedans.
- Le sillon sacro-iliaque gauche est moins profond.
- L'angle sacré inféro-externe est inchangé s'il n'y a pas de lésion surimposée.

3° **Patient debout :**

Les distances de l'ombilic aux épines iliaques antéro-supérieures étant inégales, le test pelvien en position debout permettra de mettre en évidence :

a) La lésion iliaque ;

b) Le côté en restriction de mobilité et, par conséquent, la lésion du type « in-flare » à gauche.

B. — **Technique de correction :**

L'exemple choisi est celui d'une subluxation iliaque « in-flare » à gauche.

Si cette subluxation est associée à une lésion iliaque en rotation, l'Ostéopathe devra d'abord corriger la subluxation.

— Le patient est allongé en décubitus dorsal.

— Le praticien se place du côté gauche.

— La main droite de l'opérateur empaume l'épine iliaque antéro-supérieure droite.

— La main gauche de l'Ostéopathe saisit le genou gauche du sujet. Il effectue une flexion et une abduction de la hanche gauche au maximum de ses possibilités.

— Le praticien déplace ensuite sa main gauche du genou vers le pied qu'il maintient par sa face externe. Il réalise une rotation externe de la hanche en déplaçant le pied gauche du patient en dedans jusqu'à sa limite possible et conserve la position.

— Le coude gauche de l'opérateur effectue un contre-appui sur la face interne du genou gauche du sujet.

— La main droite de l'Ostéopathe ne quitte pas l'épine iliaque antéro-supérieure droite. Son autre main maintient, par l'intermédiaire du pied, la rotation externe de la hanche gauche du patient. Le praticien demande au sujet de réaliser une adduction de sa hanche gauche contre sa résistance et de se relâcher ensuite.

— Cette technique est à répéter au moins trois fois avec, entre chaque phase, une période de repos pendant laquelle l'Ostéopathe exploite l'abduction et la rotation externe acquises.

— Le praticien reteste et réitère sa manœuvre si besoin.

Normalisation de la subluxation iliaque « in-flare » à gauche

CHAPITRE XVI

SUBLUXATION ILIAQUE
« UP-SLIP »

— Elle se produit en général dans le cas d'une surface auriculaire anormale ou à l'occasion d'un traumatisme important.

— Elle peut se surajouter à une lésion iliaque en rotation antérieure ou postérieure.

— Le plus souvent, elle résulte d'un choc ou d'un traumatisme s'exerçant sur une seule jambe, de bas en haut, en position debout. Le mouvement physiologique de l'iliaque ne peut s'accomplir ; il y a séparation et ascension de l'aile iliaque entraînant le grand ligament sacro-sciatique du même côté.

— La subluxation iliaque inférieure est théoriquement possible mais nous ne l'avons, jusqu'à présent, jamais rencontrée.

A. — **Etude clinique :**

L'exemple choisi sera celui d'une subluxation iliaque supérieure à droite.

- Traumatisme du côté droit.
- Fausse jambe courte droite.
- L'épine iliaque antéro-supérieure droite, l'épine iliaque postéro-supérieure droite, la crête iliaque droite et la branche pubienne droite sont ascensionnées (règle de RINGER et lésion dite des « 3 points hauts »).
- L'épine iliaque antéro-supérieure droite et l'épine iliaque postéro-supérieure droite se situent sur un même plan du côté en lésion.
- **Le test de flexion en position debout met en évidence :**
  a) La lésion iliaque,
  b) La restriction de mobilité à droite.
- **Le test comparant la hauteur des tubérosités ischiatiques montre :**
  a) Que la tubérosité ischiatique droite est plus haute que la gauche,
  b) Que la subluxation iliaque supérieure droite est **probable.**
- **Le test des grands ligaments sacro-sciatiques en procubitus permet d'affirmer :**
  a) Que le grand ligament sacro-sciatique droit est ascensionné.

b) Que le grand ligament sacro-sciatique gauche est tendu ;

c) Qu'il s'agit bien d'une subluxation iliaque supérieure à droite.

B. — **Techniques de correction :**

1) **Subluxation iliaque « up-slip » à droite :**

— Le patient est couché en procubitus.

— L'Ostéopathe se place en bout de table, du côté en lésion, à droite.

— Le praticien fait une abduction de la jambe droite du patient d'environ 15° jusqu'à ce qu'il trouve l'angulation où l'ilium droit « flotte » librement par rapport au sacrum.

— L'opérateur saisit ensuite la cheville droite du sujet et effectue une traction douce et progressive dans le but d'absorber le jeu articulaire du genou et de la hanche droite. Il maintient la position.

— Après réduction du « slack » l'Ostéopathe exerce une traction brève, rapide et précise dans l'axe de la jambe droite et de la facette auriculaire.

— Le praticien reteste et réitère si besoin sa manœuvre.

Normalisation de la subluxation iliaque « up-slip » à droite

2) **Subluxation « up-slip » à gauche :**

— Le patient est couché en décubitus dorsal.

— Le praticien se place du côté droit.

— La fausse jambe longue droite est croisée sur la jambe gauche.

— Le sujet entrelace ses doigts derrière la nuque et ramène ses coudes en avant.

— L'Ostéopathe attire et angule le bassin du patient vers lui. Il roule ensuite son buste de gauche à droite afin de verrouiller le levier supérieur vertébral.

— La main droite du praticien empaume l'épine iliaque antéro-supérieure gauche du sujet pendant que sa main gauche entraîne les coudes réunis du patient en rotation.

— La technique se réalise en expiration et le « thrust » de la main droite de l'opérateur est dirigé vers le sol et vers les pieds.

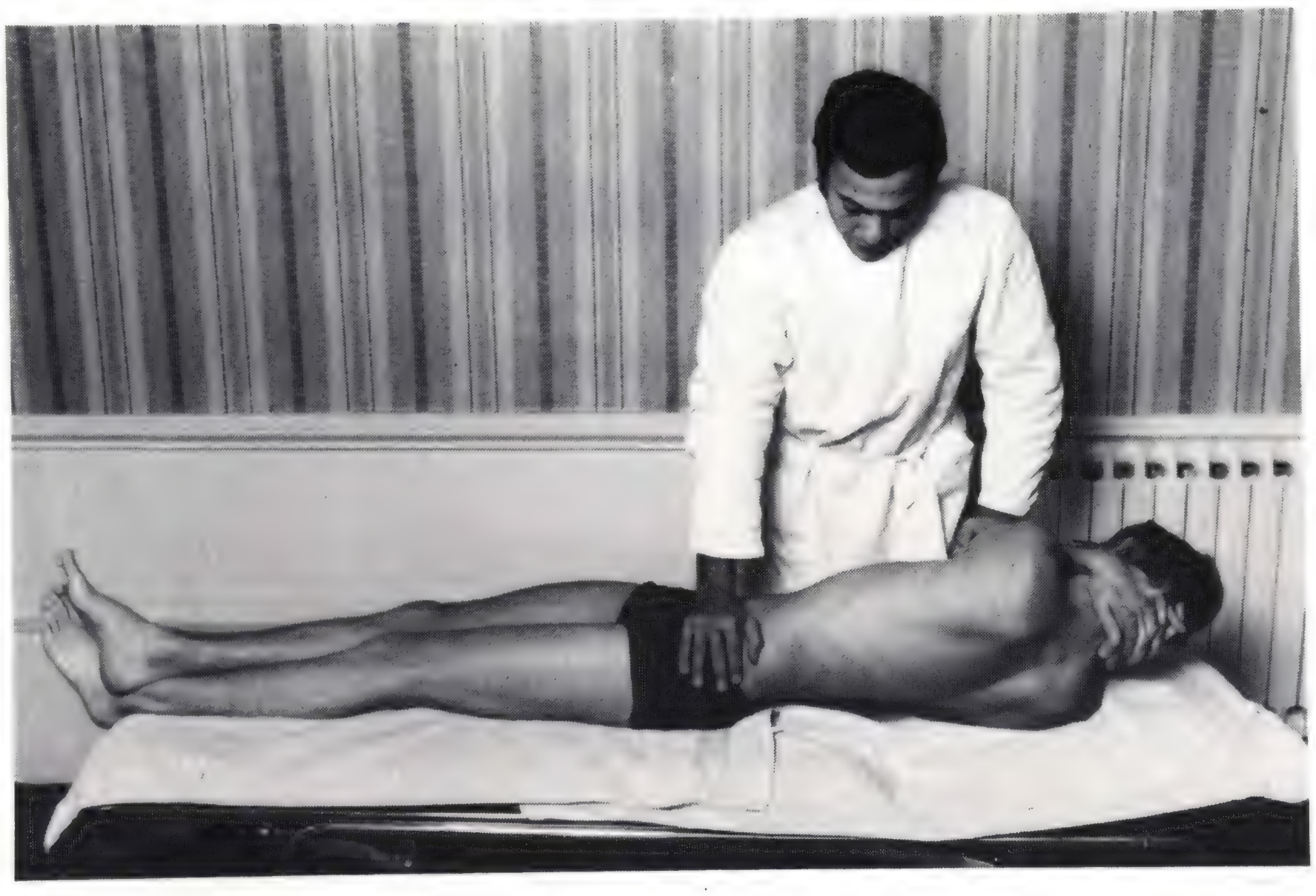

Normalisation de la subluxation iliaque « up-slip » à gauche

CHAPITRE XVII

LESION DE PSEUDO-ROTATION DU BASSIN

LESION DE « PSEUDO-ROTATION DU BASSIN »

La lésion de pseudo-rotation du bassin n'est pas une lésion iliaque comme nous le prouve le test de DOWNING. Son étude se révèle cependant nécessaire dans la mesure où elle est trop souvent confondue avec une lésion iliaque et parce qu'elle se surimpose fréquemment aux lésions iliaques ou sacrées.

I. — ANATOMIE OSTEOPATHIQUE :

Il est intéressant de noter :

1° L'existence du fascia-iliaca et son rôle dans les problèmes toxiques du muscle psoas-iliaque.

2° Que le muscle psoas s'insère sur D12/L1/L2/L3 et L4, ainsi que sur les disques intervertébraux attenants, mais qu'il ne s'attache pas sur L5.

II. — PHYSIOLOGIE OSTEOPATHIQUE DU MUSCLE PSOAS-ILIAQUE :

1° **Point fixe sur la colonne lombaire et le bassin :**

- Il fléchit la cuisse sur le bassin.
- Il imprime un mouvement de rotation externe à la hanche (attitude dite de : « **psoïtis** »).
- **Il ascensionne légèrement la tête fémorale.**

2° **Point fixe sur le fémur :**

- Le psoas incline la colonne lombaire de son côté et **incite les corps vertébraux lombaires à tourner dans la convexité formée,** c'est-à-dire à faire **un mouvement du type F.S.R.** conforme à la première loi de FRYETTE.
- L'iliaque imprime au bassin **un mouvement de rotation qui porte la symphyse pubienne du côté opposé.**

III. — MECANISME DE LA PSEUDO-ROTATION DU BASSIN :

Cliniquement et radiologiquement, il existe deux sortes de pseudo-rotation du bassin selon la prédominance tensionnelle iliaque ou psoas-iliaque.

1) Phénomène lésionnel iliaque :

- Le bassin semble faire une rotation par rapport à la colonne lombaire et au sacrum.
- Ce mouvement de pseudo-rotation du bassin porte la symphyse pubienne du côté opposé.
- Les membres inférieurs sont cliniquement et radiologiquement égaux.

2) Phénomènes lésionnels psoas d'un côté et iliaque de l'autre :

a) Psoas par exemple à droite :

- Le point fixe étant fémoral, le psoas tente de latéroféchir la colonne lombaire du côté droit. Il s'ensuit un mouvement des corps vertébraux lombaires dans la convexité du type F.S.R.
- La colonne lombaire tourne par rapport au bassin.
- Le muscle psoas ne s'insérant pas sur L5, on observe parfois un décalage entre, d'une part, D12/L1/L2/L3/L4 et, d'autre part, L5 et le sacrum.

b) Iliaque par exemple à gauche :

- Le point fixe étant fémoral, l'iliaque gauche déplace le pubis du côté opposé, relâche l'amarre fémorale du psoas du côté droit, permettant ainsi à la tête fémorale droite une légère ascension et autorisant les corps vertébraux lombaires à tourner dans la convexité, sans latéroflexion vertébrale.
- Les membres inférieurs sont cliniquement et radiologiquement faussement inégaux par suite de l'ascension de la tête fémorale.
- La rotation de la colonne lombaire est conforme à la première loi de FRYETTE.

« PSEUDO-ROTATION DU BASSIN » ANTERIEURE A GAUCHE

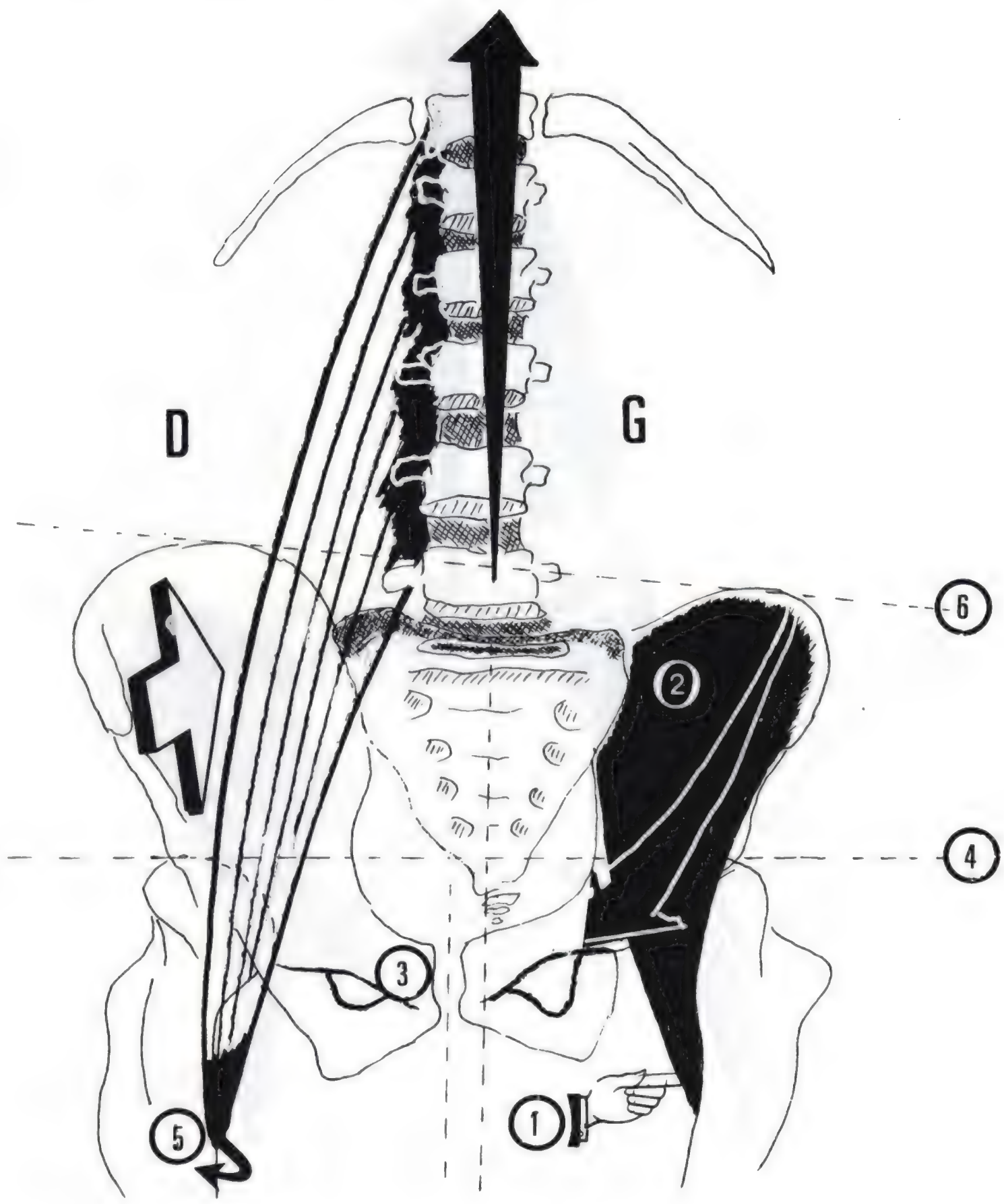

1 — Le point fixe étant fémoral à gauche.
2 — Le muscle iliaque gauche semble faire une rotation du bassin par rapport à la colonne lombaire et au sacrum.
3 — Ce mouvement de pseudo-rotation porte la symphyse pubienne du côté droit.
4 — Les membres inférieurs sont cliniquement et radiologiquement égaux.
5 — Légère rotation externe coxo-fémorale droite.
6 — Divergence des deux droites passant par :
- le sommet des ailes iliaques,
- le sommet des têtes fémorales.

PHENOMENE LESIONNEL ILIAQUE

« PSEUDO-ROTATION DU BASSIN » ANTERIEURE A GAUCHE

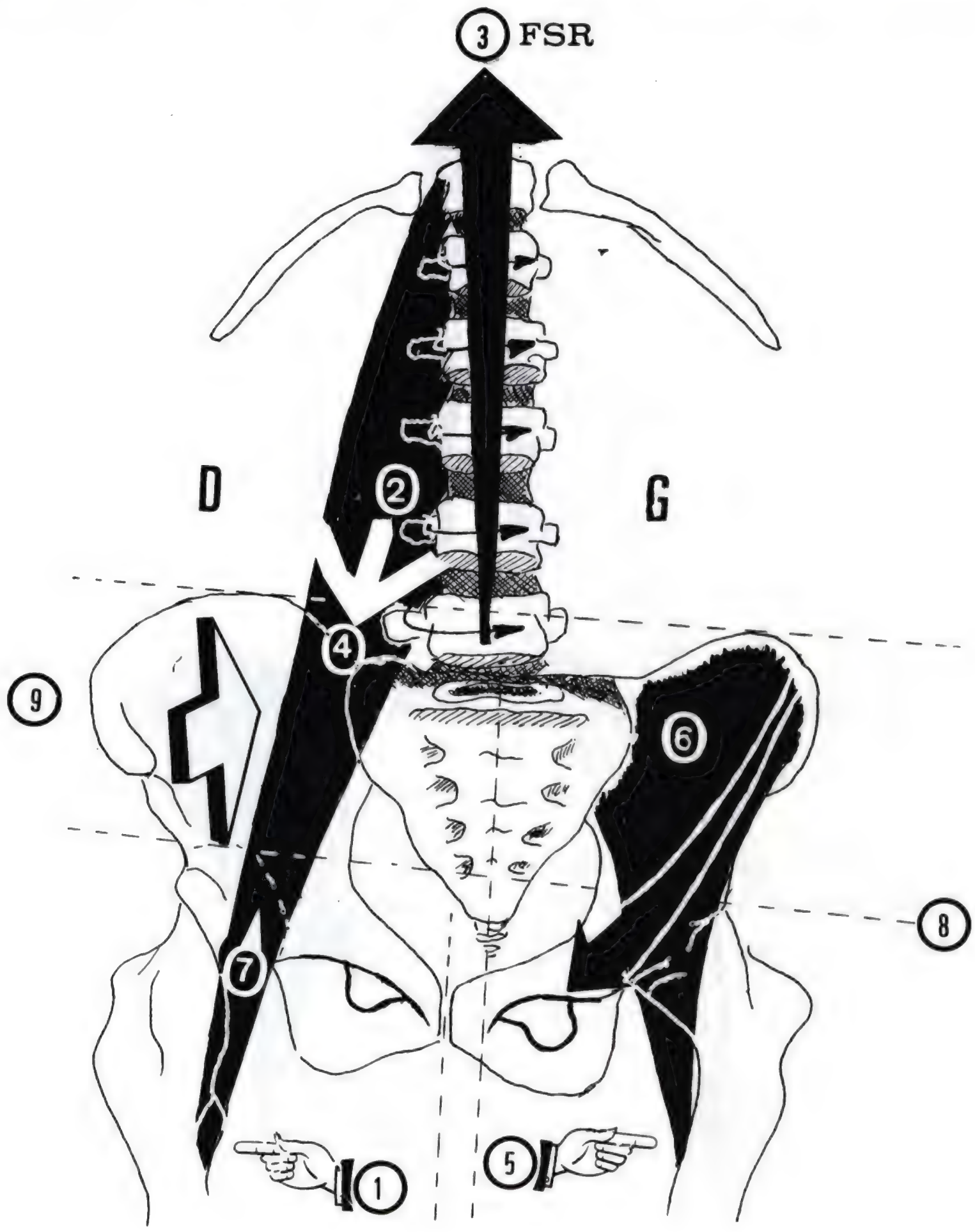

Psoas à droite

1 — Le point fixe est fémoral
2 — Le psoas tente de latérofléchir la colonne lombaire du côté droit
3 — Il s'ensuit un mouvement des corps vertébraux lombaires du type F.S.R.
4 — Le muscle psoas ne s'insère pas sur L 5.

Iliaque à gauche

5 — Le point fixe est fémoral
6 — L'iliaque déplace le pubis du côté opposé
7 — Cette pseudo-rotation autorise la tête fémorale droite à faire une ascension

Psoas à droite et iliaque à gauche

8 — Fausse inégalité de longueur des membres inférieurs.
9 — Parallélisme des deux droites passant par :
- le sommet des ailes iliaques
- le sommet des têtes fémorales.

PHENOMENES LESIONNELS PSOAS A DROITE ET ILIAQUE A GAUCHE

c) **La combinaison du psoas à droite et de l'iliaque à gauche réalise :**

- Une pseudo-rotation du bassin antérieure à gauche.

3) **Axes de mouvement :**

Deux axes verticaux sont en présence :

a) **Un axe vertical sacré :**

Cet axe passe par la crête sacrée postérieure à travers le plan sagittal du sacrum. Cet axe n'intervient pas dans les lésions iliaques ou sacrées, à l'exception des lésions sacrées spéciales.

b) **Un axe vertical pubien :**

Cet axe passe entre les deux branches de la symphyse pubienne.

Dans la « pseudo-rotation du bassin », ces deux axes sont décalés l'un par rapport à l'autre, **mais restent cependant parallèles.**

IV. — ETUDE CLINIQUE :

1° **Le sujet présente des membres inférieurs égaux ou faussement inégaux :**

a) **Les membres inférieurs sont égaux :**

- Le phénomène lésionnel est iliaque ;

b) **Les membres inférieurs sont faussement inégaux :**

- Les phénomènes lésionnels sont psoas d'un côté et iliaque de l'autre ;

c) **Que les membres inférieurs soient égaux ou faussement inégaux :**

- **Le test de DOWNING** démontre l'intégrité du jeu articulaire iliaque ;

— Les allongements sont égaux entre eux à droite comme à gauche ;

— Les raccourcissements sont égaux entre eux à droite comme à gauche ;

— Au sein de la même jambe, l'allongement égale le raccourcissement.

IL N'Y A PAS DE LESION ILIAQUE.

- **Le test de flexion en position debout :**
  affirme l'intégrité du jeu articulaire iliaque ; les deux épines iliaques postéro-supérieures sont au même niveau.

  IL N'Y A PAS DE LESION ILIAQUE.

- **Le test de flexion en position assise :**
  confirme l'intégrité du jeu articulaire sacré ; les deux épines iliaques postéro-supérieures sont au même niveau.

  IL N'Y A PAS DE PRESOMPTION DE LESION SACREE.

2° **Sujet en décubitus dorsal :**

Dans cette position, le patient présente **un bassin soulevé du côté de l'antériorité de la rotation.**

Si le phénomène psoas est en cause, il est possible d'en avoir la certitude par deux tests simples vus antérieurement.

3° **La lésion ostéopathique articulaire est lombaire :**

- La tension du muscle psoas entraîne la colonne lombaire en rotation plus ou moins prononcée, sans pour autant qu'existe nécessairement une latéroflexion vertébrale.
- Lorsque c'est le muscle iliaque qui imprime la pseudo-rotation du bassin, **la colonne lombaire et le sacrum forment un unique levier.**
- Lorsque c'est le muscle psoas qui dirige la pseudo-rotation du bassin, on observe parfois **une dissociation** entre, d'une part, D12/L1/L2/L3/L4 et, d'autre part, L5 et le sacrum.

4° **Il est à remarquer qu'il existe un sens de prédisposition de la pseudo-rotation du bassin, selon qu'il s'agit d'un droitier ou d'un gaucher.**

Ceci s'explique par « l'utilisation de la main droite ou de la main gauche » et par la prédominance musculaire fonctionnelle d'un côté ou d'un autre.

5° **Cette lésion de pseudo-rotation du bassin se rencontre :**

- Dans les états toxiques ;
- Chez la femme, après un accouchement plus ou moins difficile ;
- Chez l'homme, comme chez la femme, lorsque l'individu soulève une charge en flexion pour la déplacer en rotation.

6° **Cette lésion de pseudo-rotation du bassin peut s'observer dans le cadre d'une association lésionnelle avec :**

a) Une lésion iliaque (axe transverse inférieur) ;

b) Une lésion sacrée en torsion (axes obliques).

- **Rappelons quelques données essentielles relatives aux vertèbres lombaires :**

— **L5 :** est, en règle générale, indissociable du mécanisme sacré.

— **L5 :** rectum, anus, prostate, muscles du dos...

— **L4 :** gros intestin, vagin, pénis, vésicules séminales, prostate, rectum, organes pelviens...

— **L4 :** est la vertèbre « accommodative » par excellence.

— **L3/L4 :** passage du nerf crural, moteur du muscle psoas iliaque.

— **L3 :** est le centre de gravité qui correspond à D4.

— **L3 :** est édifiée pour la rigidité et la solidité, comme D4, pour l'élasticité et la mobilité.

— **L3 :** est un point clé de la ligne centrale de gravité du corps.

— **L3 :** est le centre de la viscéro-motricité, comme D4 est le centre de la vaso-motricité.

— **L3 :** correspond à l'aorte abdominale, comme D4, à l'aorte thoracique.

— **L3 :** est aussi importante pour les membres inférieurs que D4 pour la tête et les membres supérieurs.

— **L3 :** est la vertèbre qui possède les apophyses transverses les plus volumineuses.

— **L3 :** est la vertèbre la moins haubannée.

— **L3 :** représente le milieu de la lordose lombaire.

— **L3 :** ovaires, trompes, testicules...

— **L3/L2 :** circuit lymphatique.

— **L2 :** gros intestin, intestin grêle, appendice, parturition...

— **L1 :** prostate, glandes sébacées...

— **D12 :** reins, uretères, appendice.

— **D11/D12 :** centre hémorragique (contrôle splanchnique).

— **D11/D12 :** clé des mouvements de torsion du corps, d'où son importance dans les scolioses.

— **D11/D12 :** passage de la ligne antéro-postérieure du corps (tubercule antérieur de C1 - sacrum et coccyx).

Certaines lombalgies aiguës, récidivantes ou rebelles sont souvent imputables à une lésion lombaire surimposée du type E.R.S., dans la courbure originale en F.S.R., soit au niveau de L4, L3 ou L2.

a) **Association lésionnelle iliaque :**

L'analyse de la mécanique articulaire, le test en décubitus dorsal permettant d'apprécier une fausse inégalité de longueur des membres inférieurs d'origine iliaque, le test des épines iliaques antéro-supérieures et des épines iliaques postéro-supérieures, le test de flexion en position debout, le test de DOWNING et la radiographie, permettront de préciser le diagnostic ostéopathique.

b) **Association lésionnelle avec une torsion sacrée :**

L'analyse de la mécanique articulaire, le test en procubitus permettant d'apprécier une fausse inégalité de longueur des membres inférieurs d'origine sacrée, le test de flexion en position assise, le test établissant les relations entre la courbure lombaire

et les torsions sacrées, le test des sillons sacro-iliaques et des angles sacrés latéraux ainsi que la radiographie permettront de préciser le diagnostic ostéopathique.

Sur le plan clinique :

La position des angles sacrés latéraux inféro-externes représentera l'élément essentiel du diagnostic de la torsion sacrée en permettant l'interprétation correcte d'une fausse inégalité de longueur des membres inférieurs.

Sur le plan radiologique :

L'axe vertical, passant par la crête sacrée postérieure, sera non seulement décalé de l'axe vertical pubien, mais qui plus est, oblique à droite ou à gauche, selon la nature de la torsion.

7° **Diagnostic différentiel entre une lésion de « pseudo-rotation du bassin » et une lésion sacrée spéciale en rotation pure, sur un axe vertical :**

— **Dans la pseudo-rotation du bassin :**

- Ou bien le phénomène lésionnel est iliaque et le bassin tourne par rapport à la colonne lombaire ;
- Ou bien les phénomènes lésionnels sont psoas d'un côté et iliaque de l'autre et un couple de rotation se produit entre la colonne lombaire et le bassin.

— **Dans la lésion sacrée spéciale en rotation pure :**
Lorsque le sacrum tourne en avant sur le côté droit et en arrière sur le côté gauche, l'aile iliaque droite suit le mouvement en position relativement antérieure et l'aile iliaque gauche en position relativement postérieure ; tout comme les roues d'une automobile tourneraient si l'arrière était pivotant sur un axe vertical (W.G. SUTHERLAND).

V. — ETUDE RADIOLOGIQUE :

A. — Phénomène lésionnel iliaque :

Sur une radiographie du bassin et de la colonne lombaire prise en position debout, on observe :

Une divergence des deux droites passant par :

- le sommet des ailes iliaques,
- le sommet des têtes fémorales.

La droite passant par le sommet des ailes iliaques est inclinée en bas du côté de l'antériorité de la pseudo-rotation du bassin.

La droite passant par le sommet des têtes fémorales est horizontale car, dans ce cas, il n'existe pas d'apparence radiologique de fausse inégalité de longueur des membres inférieurs.

Cette « pseudo-rotation du bassin » se caractérise par :

— Une aile iliaque plus large que son homologue opposée. Ceci ne signifie pas pour autant qu'il s'agit d'une « postériorité iliaque ». Elle représente le côté postérieur de la pseudo-rotation du bassin. Dans ce mécanisme, il n'existe pas de lésion iliaque comme le confirme le test de DOWNING.

— La ligne verticale passant par la crête sacrée postérieure est décalée par rapport au milieu de la symphyse pubienne, dans le sens de la pseudo-rotation du bassin.

— Du côté de l'aile iliaque la plus large, le trou obturateur voit sa lumière plus réduite que sur le côté opposé.

Madame « S »...

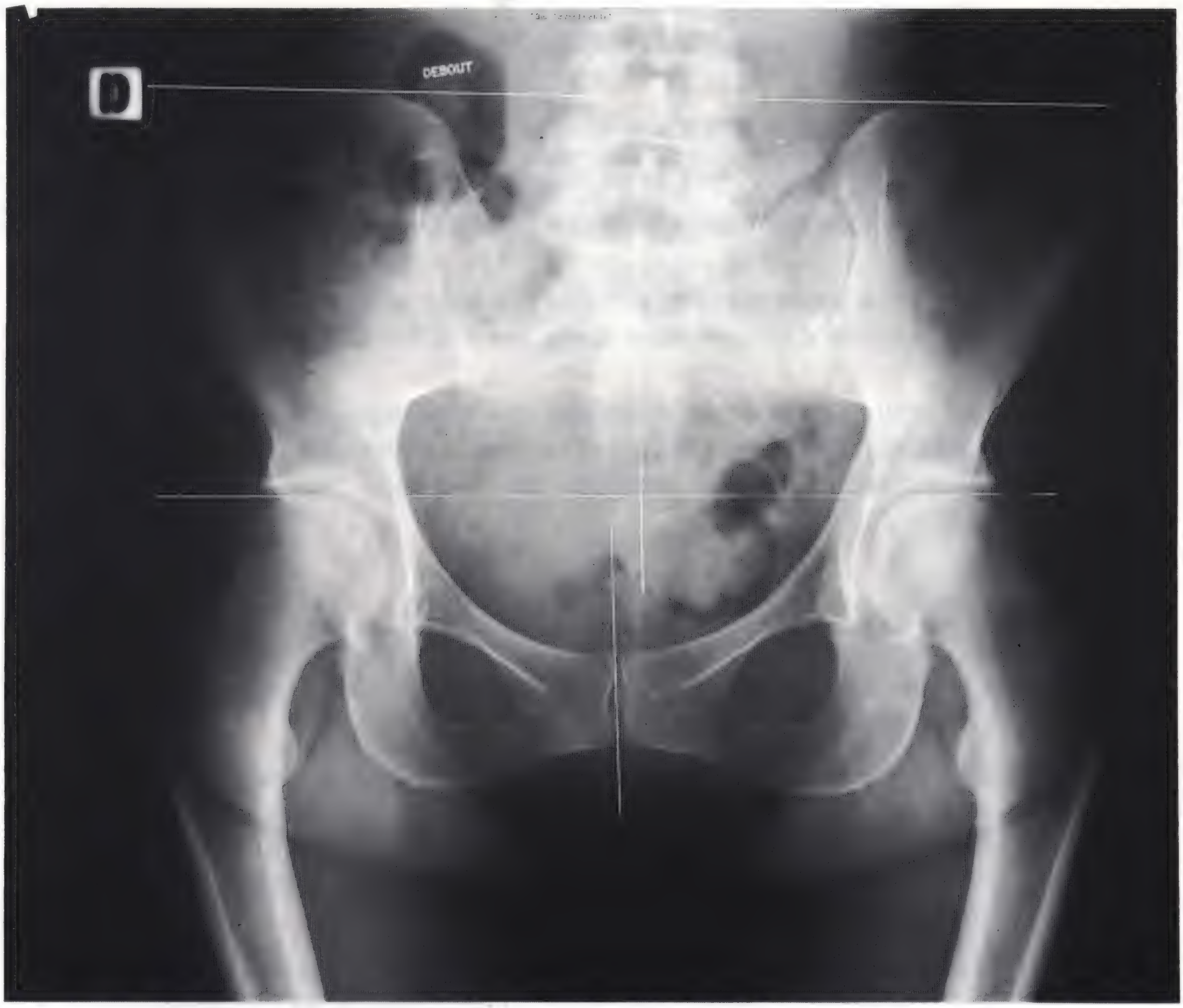

Radiographie du bassin, prise en position debout, en 36×43

« PSEUDO-ROTATION DU BASSIN » ANTERIEURE A GAUCHE

PHENOMENE LESIONNEL ILIAQUE :

* **Divergence radiologique des droites passant :**
  - L'une, par le sommet des ailes iliaques, plus basse du côté de l'antériorité de la pseudo-rotation ;
  - L'autre, par le sommet des têtes fémorales, horizontale.

* Egalité de longueur des membres inférieurs.

B. — **Phénomènes lésionnels psoas d'un côté et iliaque de l'autre :**

Sur une radiographie du bassin et de la colonne lombaire prise en position debout, on observe :

Un parallélisme des deux droites passant par :

- le sommet des ailes iliaques ;
- le sommet des têtes fémorales.

La droite passant par le sommet des ailes iliaques est inclinée en bas, du côté de l'antériorité de la pseudo-rotation du bassin.

La droite passant par le sommet des têtes fémorales est inclinée dans le même sens, car, dans ce cas, il existe une apparence radiologique de fausse inégalité de longueur des membres inférieurs.

Cette « pseudo-rotation du bassin » se caractérise par :

— Une jambe « apparemment plus courte » du côté opposé à l'aile iliaque la plus large.

— Une aile iliaque plus large que son homologue opposée, ce qui ne signifie pas pour autant qu'il s'agit d'une « postériorité iliaque ». Elle représente le côté postérieur de la pseudo-rotation du bassin. Dans ce mécanisme, il n'existe pas de lésion iliaque comme le confirme le test de DOWNING.

— L'axe vertical passant par la crête sacrée postérieure est décalé de l'axe vertical passant par le milieu de la symphyse pubienne, dans le sens de la pseudo-rotation du bassin. Le muscle psoas ne s'insérant pas sur L5, on observe parfois un décalage radiologique entre, d'une part, D12/L1/L2/L3/L4 et, d'autre part, L5 et le sacrum.

— Du côté de l'aile iliaque la plus large, le trou obturateur voit sa lumière plus réduite que sur le côté opposé.

— La contracture du fuseau que représente le psoas peut parfois être objectivable. Certains cas de psoïte peuvent donner une image arrondie, bosselée ou fuselée ayant fait l'objet d'une description antérieure.

— La colonne vertébrale lombaire présente un certain degré de rotation, plus ou moins prononcé, sans pour autant qu'existe nécessairement une latéroflexion vertébrale.

— Rappelons, une dernière fois, que cette lésion de pseudo-rotation du bassin est bien souvent associée à d'autres lésions iliaques ou sacrées en torsion.

— Lorsqu'une torsion sacrée sur axe oblique coexiste, l'axe vertical passant par la crête sacrée postérieure est, non seulement décalé de l'axe vertical pubien, mais, qui plus est, oblique à droite ou à gauche, selon la nature de la torsion.

Monsieur « C »...

Radiographie du bassin, prise en position debout, en 36×43

PSEUDO-ROTATION DU BASSIN ANTERIEURE A GAUCHE

avec apparence radiologique de fausse jambe courte gauche (phénomènes psoas à droite et iliaque à gauche)

ET

Décalage de l'axe vertical passant par la crête sacrée postérieure par rapport à l'axe vertical passant par le milieu de la symphyse pubienne.

Monsieur « C »...

Radiographie de la colonne lombaire, prise en position debout, en 30×40

PSEUDO-ROTATION DU BASSIN ANTERIEURE A GAUCHE
avec apparence radiologique de fausse jambe courte gauche (phénomènes psoas à droite et iliaque à gauche)

ET

Décalage radiologique de l'axe vertical entre, d'une part, D12/L1/L2/L3/L4 et, d'autre part, L5 et le sacrum.

Monsieur « A »...

Radiographie du bassin, prise en position debout, en 36×43

PSEUDO-ROTATION DU BASSIN, ANTERIEURE A GAUCHE
avec « apparence radiologique » d'inégalité de longueur des membres inférieurs (psoas à droite et iliaque à gauche)

ET

FACETTES LOMBO-SACREES ASYMETRIQUES :

- sagittale à gauche,
- frontale à droite.

Monsieur « A »...

Radiographie de la colonne lombaire, prise en position debout, en 30×40

PSEUDO-ROTATION DU BASSIN, ANTERIEURE A GAUCHE accompagnée d'une rotation lombo-sacrée, sans latéroflexion vertébrale.

Madame « C »...

Radiographie du bassin, prise en position debout, en 36×43

« PSEUDO-ROTATION DU BASSIN » ANTERIEURE A DROITE

avec « apparence » d'inégalité de longueur des membres inférieurs (psoas à gauche et iliaque à droite) : fausse jambe courte droite radiologique.

Madame « C »...

Radiographie de la colonne lombaire, prise en position debout, en 30×40

« PSEUDO-ROTATION DU BASSIN » ANTERIEURE A DROITE
ET
ROTATION LOMBO-SACREE
SANS LATEROFLEXION VERTEBRALE

On peut observer un parallélisme des deux droites passant par :

- le sommet des ailes iliaques,
- le sommet des têtes fémorales.

Madame « D »...

Radiographie du bassin, prise en position debout, en 36×43

« PSEUDO-ROTATION DU BASSIN » ANTERIEURE A DROITE avec « apparence » d'inégalité de longueur des membres inférieurs (psoas à gauche et iliaque à droite) : fausse jambe courte droite radiologique.

+

ASSOCIATION LESIONNELLE D'UNE TORSION SACREE GAUCHE-GAUCHE SUR AXE OBLIQUE GAUCHE

ce qui explique :

- La dissociation de l'axe « colonne lombaire - sacrum »,
- Le décalage oblique de la droite passant par la crête sacrée postérieure par rapport à l'axe vertical pubien.

Madame « D »...

Radiographie de la colonne lombaire, prise en position debout, en 30×40

« PSEUDO-ROTATION DU BASSIN » ANTERIEURE A DROITE

- La droite passant par le sommet des ailes iliaques est plus basse du côté de l'antériorité de la « pseudo-rotation du bassin ».

ASSOCIATION LESIONNELLE D'UNE TORSION SACREE GAUCHE-GAUCHE

- Dissociation de l'axe « colonne lombaire - Sacrum » ;
- Décalage oblique de la droite passant par la crête sacrée postérieure.

ATTITUDE SCOLIOTIQUE DORSO-LOMBAIRE

Monsieur « E »...

Radiographie du bassin, prise en position debout, en 36×43

- « PSEUDO-ROTATION » DU BASSIN ANTERIEURE A DROITE avec « apparence radiologique » d'inégalité de longueur des membres inférieurs (psoas à gauche, iliaque à droite) : fausse jambe courte radiologique droite ;
- Rotation externe de l'articulation coxo-fémorale gauche ;
- Rotation interne de l'articulation coxo-fémorale droite.

VI. — TRAITEMENT :

— Si la pseudo-rotation du bassin s'accompagne d'un phénomène lésionnel iliaque, **l'appui correctif sera iliaque.**

— Si la pseudo-rotation du bassin s'accompagne d'un phénomène lésionnel psoas d'un côté et iliaque de l'autre, **l'appui correctif sera d'un côté scapulaire et de l'autre iliaque.**

— Si la pseudo-rotation du bassin, avec phénomènes lésionnels psoas-iliaque et rotations lombaires du type F.S.R., s'accompagne d'une lésion lombaire surimposée du type E.R.S., les corrections se feront dans l'ordre suivant :

1) E.R.S. lombaire,
2) Pseudo-rotation du bassin avec appui scapulaire d'un côté et iliaque de l'autre.

— Si la pseudo-rotation du bassin n'est pas pure, il sera nécessaire de réduire les lésions associées.

— Pour la normalisation de la pseudo-rotation du bassin, une préparation préalable des tissus mous s'avère indispensable :

- Relâchement du psoas iliaque ;
- Relâchement du pyramidal du bassin, le cas échéant.

1) Technique de JAKSON,
2) Technique de dérotation lombaire assise,
3) Technique de dérotation lombaire en décubitus latéral.

1° Technique de JAKSON :

Indications :

Certains auteurs ont utilisé cette technique pour réduire des lésions sacrées. Compte-tenu de l'analyse de la mécanique articulaire, des leviers en présence lorsque le sujet est en décubitus dorsal et de l'orientation des facettes articulaires en cause, il s'avère que cette technique est tout à fait inappropriée pour la correction des problèmes sacrés.

Si les leviers sont bien fixés, cette manœuvre est utile pour normaliser des lésions lombaires en rotation. Elle est surtout spécifique pour la réduction de la « pseudo-rotation du bassin » ou la lésion ostéopathique est lombaire, par l'intermédiaire du psoas ou de l'iliaque.

Position du patient :

L'exemple choisi est celui d'une « pseudo-rotation du bassin antérieure à gauche ».

Le sujet est couché sur le dos. Ses mains sont entrelacées derrière la nuque et ses bras sont croisés sur les épaules opposées. Le choix sera fonction de la morphologie du patient.

Position du praticien :

Celui-ci se place à droite, du côté de la pseudo-rotation postérieure du bassin, au niveau de la ceinture du sujet.

Mécanisme :

Le patient étant couché sur le dos, son bassin se soulève à gauche, du côté de l'antériorité :

1) **Ou bien le phénomène lésionnel est iliaque :**
   - Le bassin tourne par rapport à la colonne lombaire et au sacrum ;
   - Les membres inférieurs sont égaux ;

2) **Ou bien les phénomènes lésionnels sont psoas d'un côté et iliaque de l'autre :**
   - Un couple de rotation se produit entre la colonne lombaire et le bassin ;
   - Les membres inférieurs sont faussement inégaux et la fausse jambe courte se situe du côté de l'antériorité du bassin.

Technique :

— L'Ostéopathe déplace latéralement le bassin du patient :
   - **Phénomène lésionnel iliaque à gauche ;**

— Translation latérale du bassin de gauche à droite ;

— Appui iliaque ;
   - **Phénomènes lésionnels psoas à droite et iliaque à gauche ;**

- Translation latérale du bassin de gauche à droite ;
- Appuis scapulaire et iliaque « en couple ».

— Le praticien déplace latéralement le tronc du patient, de la droite vers la gauche, roule ensuite son buste de la gauche vers la droite afin d'entraîner la colonne lombaire en rotation. Avec sa main gauche, l'opérateur prend contact avec la face postérieure de l'épaule gauche du sujet si ce dernier a les bras croisés sur les épaules opposées. Si les mains du patient sont entrelacées derrière la nuque, l'Ostéopathe saisit le coude gauche du sujet et majore la rotation du buste afin de verrouiller la colonne lombaire.

Quelle que soit la modalité utilisée, le praticien roule le buste du patient vers lui en maintenant ses coudes rapprochés ou ses bras très croisés.

A l'aide de sa main droite, l'opérateur empaume l'épine iliaque antéro-supérieure gauche du sujet et la maintient vers le bas, sur la table.

Positionnement sur le squelette dans le cas d'une pseudo-rotation antérieure à droite

Mode d'action :

Pendant que la main droite de l'Ostéopathe maintient l'épine iliaque antéro-supérieure gauche du patient, sa main gauche exagère l'inclinaison latérale du tronc du sujet vers la gauche et majore la rotation du tronc de la gauche vers la droite.

Si le phénomène lésionnel est iliaque, l'appui sera iliaque. Si les phénomènes lésionnels sont psoas d'un côté et iliaque de l'autre, le couple de correction sera à la fois scapulaire et iliaque lors de l'expiration.

La réussite de cette manœuvre dépend de la perfection du positionnement et de la fixation des leviers.

Il est préférable d'établir un contact large sur l'épine iliaque antéro-supérieure afin de ne pas blesser le patient et d'éviter une résistance de la part du sujet qui risquerait de compromettre la bonne exécution de cette technique.

Certains praticiens adaptent cette technique pour la correction de la subluxation iliaque supérieure.

« Mains croisées sur les épaules opposées »

« Mains entrelacées derrière la nuque »

2° **Technique de dérotation lombaire assise :**

Indications :

Avec certaines modalités différentes, décrites dans l'ouvrage sur les « Lésions ostéopathiques du Sacrum », cette technique est très adaptée aux lois de FRYETTE et à la correction des rotations lombaires du type F.S.R. ou E.R.S.

Cette manœuvre est également très intéressante pour la normalisation de la pseudo-rotation du bassin lorsqu'elle s'accompagne des phénomènes lésionnels psoas d'un côté et iliaque de l'autre.

L'avantage majeur de cette technique réside dans le fait qu'elle s'exécute, non pas en décubitus latéral, mais en « position de fonction » en ce qui concerne la colonne lombaire.

L'exemple choisi sera celui d'une pseudo-rotation du bassin antérieure à gauche.

Position du patient :

Le sujet est assis à cheval sur la table. Son bassin est fixé et ses mains sont croisées derrière la nuque, les coudes rapprochés en avant.

Position du praticien :

Celui-ci est assis à cheval derrière le patient. Il saisit, avec sa main droite, le coude gauche du sujet.

Premier temps :

L'Ostéopathe incline latéralement le buste du patient vers la gauche et l'entraîne en flexion antérieure (extension lombaire pour FRYETTE) afin d'inclure, dans le levier supérieur, l'ensemble de la colonne lombaire.

La tête du sujet est fléchie en avant.

« Inclinaison latérale gauche et extension lombaire de FRYETTE »

Deuxième temps :

Le praticien, à l'aide de sa main gauche, fait un contre-appui sur l'aile iliaque gauche et imprime au buste du patient un mouvement de rotation vers la droite, lors de l'expiration.

Dans cet exemple de pseudo-rotation du bassin antérieure à gauche avec phénomènes lésionnels psoas à droite et iliaque à gauche, le mouvement correctif global associe :

1) Une inclinaison latérale gauche ;
2) Une flexion du buste en avant (Extension lombaire de FRYETTE) ;
3) Une rotation lombaire de la gauche vers la droite.

« Contre-appui iliaque gauche et rotation du buste de la gauche vers la droite »

3° Technique de dérotation lombaire en décubitus latéral :

Indications :

Cette technique est couramment employée pour corriger les rotations vertébrales lombaires et dorso-lombaires.

Elle peut également être utilisée pour une pseudo-rotation du bassin, mais elle est moins adéquate que les deux précédentes.

L'exemple choisi est celui d'une pseudo-rotation du bassin antérieure à gauche.

A. — **Le phénomène lésionnel de cette pseudo-rotation du bassin est iliaque :**

- Le bassin tourne par rapport à la colonne lombaire ;
- Le sujet est couché en décubitus latéral gauche ;
- Le praticien se tient en station écartée, face au patient, sur son côté gauche ;
- La cuisse supérieure droite du sujet est très fléchie et l'Ostéopathe installe son genou gauche derrière son creux poplité.

  Il immobilise, de cette facon, le triangle osseux délimité par la jambe supérieure repliée et la jambe inférieure du patient ;
- Le praticien attire l'hémi-bassin vers lui ;
- En tirant sur le bras inférieur gauche du sujet, l'opérateur emmène le buste du patient en rotation de telle sorte que le levier supérieur vertébral lombaire soit complètement verrouillé. Cette fixation évite à la colonne lombaire de participer à la normalisation ;
- L'Ostéopathe place sa main droite sur l'épaule droite du sujet et la maintient **sans aucune poussée ;**
- A l'aide de l'éminence hypothénar de sa main gauche ou de son avant-bras gauche, le praticien prend appui sur la partie postéro-supérieure de l'aile iliaque droite ;
- La ligne de « drive » est perpendiculaire au rachis lombaire, vers le bas, à 45° ;
- La correction s'effectue pendant l'expiration du patient en synchronisant l'appui du genou et l'appui iliaque.

« Appui hypothénarien »

« Appui de l'avant-bras »

B. — **Les phénomènes lésionnels de cette pseudo-rotation du bassin sont psoas à droite et iliaque à gauche :**

Un couple de rotation se produit entre la colonne lombaire et le bassin.

— **Premier temps : correction du phénomène lésionnel psoas :**

Cette technique peut utiliser le levier supérieur ou le levier inférieur et se réaliser en deux temps.

- **Levier supérieur vertébral :**
  Plus le buste du patient est entraîné en rotation, plus le verrouillage vertébral est bas et inversement ;

- **Levier inférieur vertébral :**
  Plus la cuisse supérieure du sujet est fléchie, plus le verrouillage vertébral est bas et inversement ;

« Correction du phénomène lésionnel psoas par le levier supérieur »

- Si on utilise **le levier supérieur** pour corriger les rotations vertébrales de D12 à L4, le patient, dans notre exemple, sera couché sur le côté gauche. La cuisse supérieure droite du sujet sera très fléchie et maintenue par le genou gauche du praticien. L'appui sera scapulaire lors de l'expiration et la rotation du buste augmentera progressivement de D12 à L4.

- Si on utilise **le levier inférieur** pour corriger les rotations vertébrales de L4 à D12, le patient, dans notre exemple, sera couché sur le côté droit. La rotation du buste du sujet sera légère et s'arrêtera à D11 comprise. La flexion de la cuisse supérieure gauche du patient sera progressivement diminuée de L4 à D12. L'Ostéopathe devra synchroniser l'appui du genou et l'appui transverse vertébral pendant l'expiration ;

  Il ne doit pas y avoir de poussée scapulaire mais uniquement un maintien du levier supérieur jusqu'à D11 ;

- Il est possible et parfois plus logique d'utiliser :

  a) le levier supérieur pour D12/L1/L2 ;

  b) et le levier inférieur pour L4/L3 ;

- Quelle que soit la modalité utilisée, la ligne directrice doit toujours respecter l'axe des facettes articulaires qui est antéro-postérieur pour les vertèbres lombaires.

— **Deuxième temps : correction du phénomène lésionnel iliaque :**

Technique identique à celle décrite précédemment, le sujet étant couché sur le côté gauche.

CHAPITRE XVIII

CAS DE L'HYPERMOBILITE ILIAQUE

Lorsqu'elle existe, l'hypermobilité est plus volontiers unilatérale.

L'hypermobilité unilatérale ne doit pas être considérée comme une lésion, mais comme un phénomène lésionnel ayant pour vocation de compenser une lésion articulaire ou osseuse.

Dans notre conception ostéopathique, la lésion articulaire se définit par une restriction de mobilité partielle ou totale à même de conditionner la vascularisation. La position d'un segment osseux par rapport à son voisin n'est pas un critère de « lésion ». Ceci permet de comprendre que «l'hypermobilité » ne peut, en aucun cas, faire l'objet de la dénomination « lésion ostéopathique ».

1° **Hypermobilité bilatérale :**

Elle fait partie intégrante d'un type morphologique.

L'hypermobilité bilatérale, fusse chez la femme hyperlaxe, est rare.

Il s'agit plutôt de la morphologie du fluorique qui présente un défaut de tension et de résistance dans les fibres musculaires, conjonctives ou élastiques, généralisé au niveau des muscles mais surtout des ligaments.

Cette laxité permet aux articulations un jeu articulaire plus ample que la normale, dépassant les limites physiologiques et ne prédisposant pas l'individu au « blocage » mais à « l'hypermobilité ».

2° **Hypermobilité unilatérale :**

L'hypermobilité unilatérale est tout à fait différente lorsqu'elle est isolée et ne fait pas partie d'un contexte général, c'est-à-dire, d'un type morphologique de base.

Dans ce cas et au niveau iliaque, l'hypermobilité unilatérale représente une compensation d'un blocage ou d'une lésion osseuse, d'étiologies très diverses, du côté opposé.

La mobilité articulaire iliaque étant réduite d'un côté par suite d'un blocage ou d'une lésion osseuse, celle-ci est compensée par son homologue opposé. Si cet état se prolonge dans le temps, il en résulte un surmenage fonctionnel qui peut alors aboutir à « l'hypermobilité ».

A ce sujet, précisons que la normalisation d'une lésion ostéopathique ne doit pas être guidée par le côté douloureux, mais par une analyse, à la fois clinique et radiologique, adéquate.

En fonction de la durée d'installation d'une restriction de mobilité, deux éventualités peuvent se présenter :

- **Le cas récent :**

  Celui-ci présente une symptomatologie douloureuse du côté de la restriction de mobilité : l'articulation, ne faisant plus son mouvement normalement, souffre lorsqu'elle est sollicitée.

- **Le cas plus ancien :**

  Ce dernier présente, à l'inverse, une symptomatologie douloureuse du côté libre, opposé à la restriction de mobilité : l'articulation, faisant l'objet d'une restriction de mobilité, n'effectue plus son travail normalement et ce rôle est dévolu, dans le temps, à son homologue opposée qui souffre alors de « **surmenage fonctionnel** ».

En conclusion et en règle générale :

- Lorsque le phénomène algique se situe du côté en restriction de mobilité, **il s'agit d'un cas récent.**
- A l'inverse, lorsque le phénomène algique se trouve du côté opposé, libre, en surmenage fonctionnel de compensation, **il s'agit plutôt d'un cas ancien.**

Madame« P »...

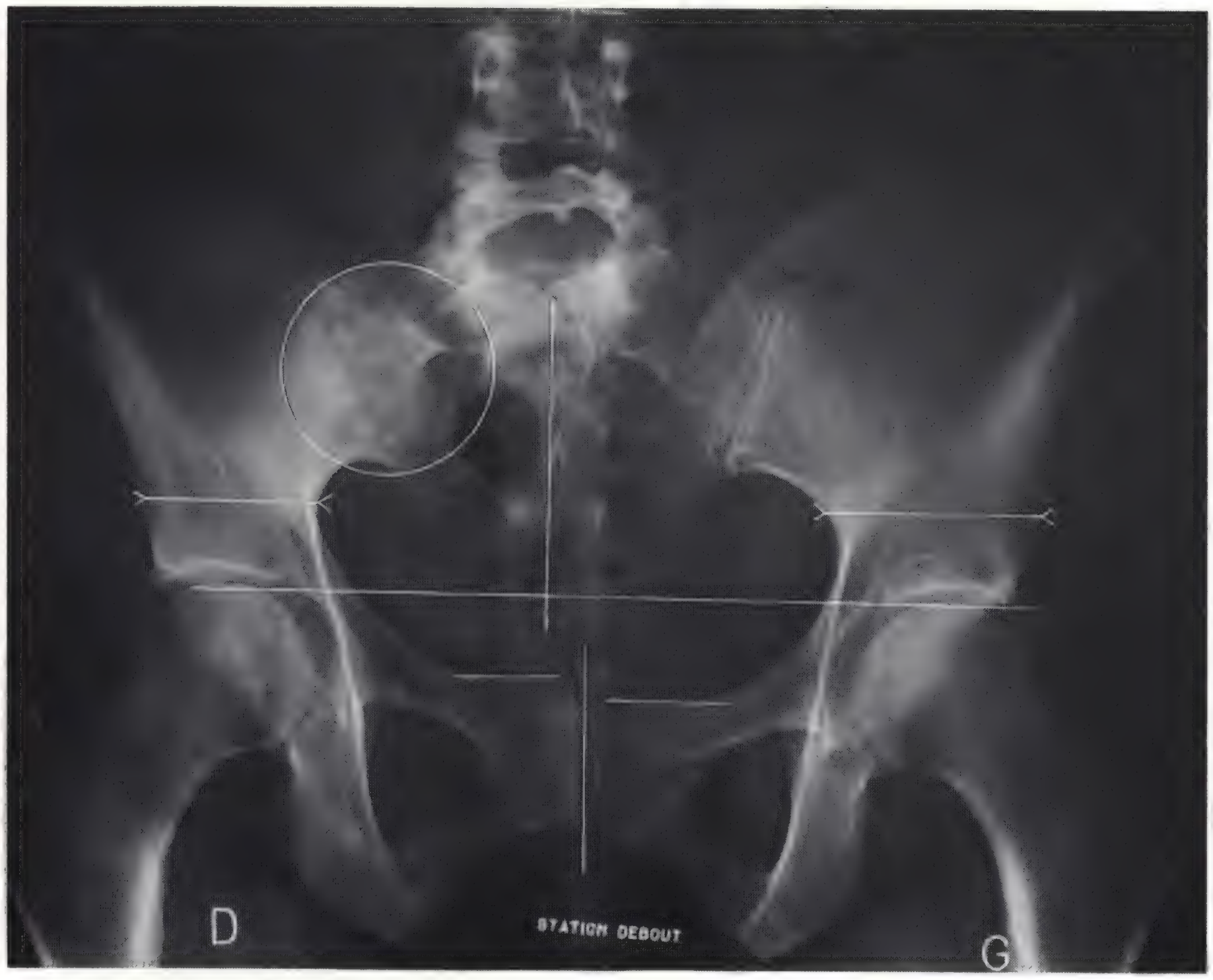

Radiographie du bassin, prise en position debout, en 36×43

Hypermobilité iliaque gauche compensant une lésion osseuse du côté droit.

CHAPITRE XIX

SUBLUXATIONS DE LA SYMPHYSE PUBIENNE

SUBLUXATIONS DE LA SYMPHYSE PUBIENNE

— La symphyse pubienne est destinée au mouvement. Elle présente une cavité articulaire, une capsule et un cartilage hyalin sur chaque surface articulaire.

— C'est un type d'amphiarthrose. Ces faits ont été vérifiés par MORRIS. Voici un des meilleurs exemples de fonction osseuse : elle absorbe, dirige, contrôle, réduit et stabilise le mouvement.

— Le mouvement physiologique normal s'effectue autour d'un axe transverse passant par les branches pubiennes. Il s'agit d'une rotation, dans un plan sagittal, qui suit le mouvement antéro-postérieur des ailes iliaques pendant la marche.

— L. TESTUT : « ... On peut constater la mobilité des branches pubiennes, en dehors de la grossesse, à l'aide d'un procédé mis en évidence par BURDIN et qui atteste du jeu iliaque pendant la marche :

- La femme étant debout, on introduit l'index dans le vagin et on vient appliquer la pulpe de ce doigt sur le bord inférieur de la symphyse. Si, dans ces conditions, on fait piétiner la femme sur place, on sent très nettement, au fur et à mesure que se succèdent les pas, l'un des deux pubis descendre, en refoulant le doigt, tandis que l'autre s'élève, puis inversement ».

— Pour tester la symphyse pubienne, quatre doigts sont parfois nécessaires :

- Les deux pouces au niveau de l'articulation ;
- Les deux index, parallèles, sur chaque tubercule pubien.

Ce test, vu antérieurement, permet d'apprécier la position des tubercules pubiens.

— La symphyse pubienne est en fait peu protégée. Son intégrité dépend de l'état d'équilibre et de « tension idéale » des muscles

abdominaux et de ceux de la cuisse. Ces muscles sont, pour la majorité, innervés par le plexus lombaire dont les branches émergent du muscle psoas. Ceci permet de comprendre les rapports qui peuvent exister entre les subluxations pubiennes, les lésions des membres inférieurs (L3) et les lésions abdominales ou lombaires.

— La subluxation pubienne est souvent associée à un spasme plus ou moins douloureux de l'adducteur de la hanche et la symptomatologie qui en découle peut parfois se confondre avec une inflammation de la vessie.

— Les subluxations de la symphyse pubienne s'accompagnent volontiers d'une lésion iliaque en rotation du même côté.

— En revanche, les lésions iliaques en rotation se répercutent sur la symphyse pubienne sans pour autant qu'existe nécessairement une subluxation.

— Dans certains cas, il n'existe pas de rotation iliaque mais une pure ascension traumatique de l'iliaque (up-slip). Il sera alors nécessaire de tenir compte de la règle de RINGER et de la lésion dite des « trois points hauts » (E.I.A.S., E.I.P.S. et crête iliaque). La normalisation pourra se faire soit en traction directe, soit en technique « boomerang », soit en utilisant la technique de la subluxation iliaque supérieure.

— Pour explorer la sensibilité ligamentaire de la symphyse pubienne, l'Ostéopathe placera ses pouces en dedans des épines antérieures, le long du ligament de BERTIN, le patient étant allongé en décubitus dorsal, afin de déterminer l'importance de la sensibilité et le degré de tension.

— Dans la pratique de tous les jours, les subluxations pubiennes ne sont pas aussi rares qu'on aurait tendance à le penser :

Ordre de fréquence des lésions iliaques :

1) Rotation iliaque postérieure gauche,
2) Rotation iliaque antérieure droite,
3) Subluxations pubiennes supérieure ou inférieure ;
4) Subluxation iliaque « up-slip » ;
5) Subluxations iliaques en latéralité :
   - out-flare ou
   - in-flare.

La subluxation supérieure de la symphyse pubienne est aussi fréquente que l'inférieure.

Possibilités lésionnelles de la symphyse pubienne :

1) **Classiquement :**

a) Subluxation pubienne supérieure unilatérale,
b) Subluxation pubienne inférieure unilatérale.
} Axe antéro-postérieur

2) **Atypiquement :**

a) **Unilatérales :**

- antérieure ou ventrale
- postérieure ou dorsale

} axe vertical

- supérieure et antérieure,
- supérieure et postérieure,
- inférieure et antérieure,
- inférieure et postérieure.

} axes obliques

b) **Bilatérales :**

- supérieure,
- inférieure,

} Axe antéro-postérieur

- antérieure,
- postérieure.
- écartement
- rapprochement

} axe vertical

A. — **ETUDE CLINIQUE :**

1° **Subluxation supérieure à droite :**

a) **Patient en décubitus dorsal :**

- Le tubercule pubien droit est supérieur et le gauche est inférieur ;
- Le test permettant d'apprécier une fausse inégalité de longueur des membres inférieurs, en décubitus dorsal, montre une fausse jambe courte à droite.

b) **Patient en procubitus :**

- Le sillon sacro-iliaque droit est inchangé s'il n'existe pas de lésion surimposée ilio-sacrée ou sacro-iliaque ;
- Les angles sacrés latéraux inféro-externes sont inchangés s'il n'existe pas de lésion surimposée sacrée.

c) **Patient en position debout :**

- Le test de flexion en position debout montre une restriction de mobilité à droite. **Il s'agit donc d'une subluxation pubienne supérieure à droite.**

d) **Remarques :**

— Dans le cadre des lésions iliaques en rotation, la position des épines iliaques antéro-supérieures, en décubitus dorsal, est :

- soit supérieure et postérieure,
- soit inférieure et antérieure.

Lorsque l'Ostéopathe se trouve devant une épine iliaque antéro-supérieure qui occupe une position paradoxale :
exemple :

- soit supérieure et antérieure,
- soit inférieure et postérieure,

cela doit évoquer la possibilité d'une subluxation pubienne surimposée ou d'une subluxation iliaque en latéralité.

— Lorsqu'on est en présence d'une subluxation supérieure de la symphyse pubienne, il faut éliminer l'éventualité d'une lésion iliaque supérieure « up-slip » et pour cela pratiquer trois tests :

- le test des grands ligaments sacro-sciatiques
- le test précisant la position des tubérosités ischiatiques.
- le test des « trois points hauts ».

2° **Subluxation inférieure à gauche :**

a) **Patient en décubitus dorsal :**

- Le tubercule pubien gauche est inférieur et le droit est supérieur;
- Le test permettant d'apprécier une fausse inégalité de longueur des membres inférieurs, en décubitus dorsal, montre une fausse jambe longue à gauche.

b) **Patient en procubitus :**

- Le sillon sacro-iliaque gauche est inchangé s'il n'existe pas de lésion surimposée ilio-sacrée ou sacro-iliaque ;
- Les angles sacrés latéraux inféro-externes sont inchangés s'il n'existe pas de lésion surimposée sacrée.

c) **Patient en position debout :**

- Le test de flexion en position debout montre une restriction de mobilité à gauche. **Il s'agit d'une subluxation pubienne inférieure à gauche.**

d) **Remarques :**

Lorsqu'on est en présence d'une subluxation inférieure de la symphyse pubienne, il faut éliminer l'éventualité d'une subluxation iliaque atypique inférieure que nous n'avons jusqu'à présent jamais rencontrée, mais qui reste, cependant, théoriquement possible dans un contexte traumatique. Pour cela, il sera nécessaire de pratiquer deux tests :

- Le test des grands ligaments sacro-sciatiques,
- Le test précisant la position des tubérosités ischiatiques.

B. — LIGNES ANTERIEURE ET TRANSVERSE PUBIENNE :

— La ligne antérieure est représentée par la droite qui réunit la symphyse mentonnière à la symphyse pubienne.

— Cette ligne antérieure du corps est parallèle à la ligne centrale de gravité du corps et perpendiculaire à la ligne transverse pubienne avec laquelle elle est en relation.

— La ligne transverse pubienne est horizontale et passe par les deux branches pubiennes au niveau des tubercules pubiens. Elle est perpendiculaire, à la fois, à la ligne centrale de gravité du corps et à la ligne antérieure du corps.

— La ligne antérieure du corps et la ligne transverse pubienne contrôlent les forces de pressions thoraciques et abdominales.

— Toute subluxation pubienne est à même de rompre l'harmonie de ces lignes qui feront l'objet d'une description détaillée au chapitre XXII intitulé : « lignes mathématiques du corps humain».

C. — CAS ATYPIQUE D'APRES FRED L. MITCHELL D.O. F.A.A.O. :

Certains cas atypiques peuvent exister en relation avec des anomalies de conformation, d'autres, dans le domaine traumatique pré ou post-ambulatoire, d'autres encore, dans le cadre d'accouchements difficiles.

Classiquement, 99 % des subluxations d'une symphyse pubienne supérieure, par exemple à gauche, se compliquent d'une lésion iliaque postérieure du même côté et sont simultanées.

Cependant, dans les 1 % des cas, heureusement rares, on peut assister à une association atypique.

Exemple :

Une symphyse pubienne supérieure à gauche associée à un ilium antérieur gauche.

D. — RADIOLOGIE :

1° Subluxations pubiennes pures :

Sur une radiographie du bassin, prise en position debout, en 36×43, nous observons un décalage vertical, dans un plan frontal, entre les deux branches de la symphyse pubienne.

2° Association lésionnelle d'une subluxation pubienne supérieure à gauche avec une lésion iliaque en rotation postérieure du même côté :

Sur une radiographie du bassin, prise en position debout, en 36×43, nous observons :

- Une branche pubienne gauche supérieure à la branche pubienne droite ;
- Une fausse jambe courte gauche ;
- Un parallélisme entre les deux droites passant :
  - a) par le sommet des ailes iliaques,
  - b) par le sommet des têtes fémorales ;

- Du côté de la lésion « iliaque postérieur », l'aile apparaît plus large que sa voisine ;
- Le trou obturateur, du côté de la lésion « iliaque postérieur », voit sa lumière réduite par rapport au côté opposé ;
- La crête sacrée postérieure se situe dans le plan sagittal passant par le milieu de la symphyse pubienne.

3° **Association lésionnelle d'une subluxation pubienne avec une torsion sacrée :**

Sur une radiographie du bassin, prise en position debout, en 36×43, nous observons :

- Un décalage vertical entre les deux branches pubiennes ;
- Une fausse inégalité de longueur des membres inférieurs en rapport, soit avec la branche pubienne inférieure ou supérieure, soit avec la torsion sacrée, selon la pathologie la plus importante ;
- Une divergence entre :
  a) l'axe vertical passant par la symphyse pubienne
  b) et l'axe de la crête sacrée postérieure.

4° **Association lésionnelle d'une subluxation pubienne avec une pseudo-rotation du bassin :**

Sur une radiographie du bassin, prise en position debout, en 36×43, nous observons :

- Un décalage vertical entre les deux branches pubiennes ;
- Une fausse inégalité de longueur des membres inférieurs en relation, soit avec la pseudo-rotation du bassin, soit avec la branche pubienne inférieure ou supérieure, selon la pathologie la plus importante ;
- L'axe vertical passant par la crête sacrée postérieure est décalé de l'axe vertical passant par le milieu de la symphyse pubienne mais ces deux axes restent parallèles ;
- L'aile iliaque la plus large se situe du côté postérieur de la pseudo-rotation du bassin ;
- Du côté postérieur de la pseudo-rotation du bassin, le trou obturateur voit sa lumière plus réduite que sur le coté opposé.

Madame « P »...

Radiographie du bassin, prise en position debout, en 36×43

Subluxation pubienne inférieure à gauche

Madame « G »...

Radiographie du bassin, prise en position debout, en 36×43

SUBLUXATION PUBIENNE SUPERIEURE GAUCHE

(accouchement)

ET

POSTERIORITE ILIAQUE GAUCHE

entraînant une fausse jambe courte gauche

E. — TRAITEMENT :

1° Classiquement :

a) Symphyse supérieure à droite :

— Le patient est en décubitus dorsal. Son sacrum repose sur le bord de la table et sa jambe droite pend en dehors de celle-ci. Le praticien est debout à la droite du sujet.

— La main droite de l'Ostéopathe empaume l'épine iliaque antéro-supérieure gauche du patient.

La main gauche du praticien saisit le genou droit du sujet qui pend hors de la table.

— Le patient essaie de lever sa cuisse droite contre la résistance de l'Ostéopathe et se relâche ensuite.

— Pendant la phase de relâchement, le praticien augmente sa pression sur le genou droit du sujet afin d'utiliser l'amplitude acquise par cette technique isométrique. Cette manœuvre est à répéter plusieurs fois.

L'Ostéopathe contrôle ensuite les tubercules pubiens pour juger de la correction obtenue.

« Symphyse supérieure à droite »

b) **Symphyse inférieure à gauche :**

— Le patient est en décubitus dorsal. L'Ostéopathe se tient debout, à droite du sujet et installe le genou gauche du patient dans son creux axillaire gauche.

— L'éminence thénar de sa main gauche empaume l'épine iliaque antéro-supérieure gauche du sujet. Les doigts étant repliés, l'éminence thénar de sa main droite prend un contact au-dessus de la tubérosité ischiatique.

— Le buste du praticien entraîne le genou gauche du patient en adduction afin d'ouvrir l'articulation sacro-iliaque.

— Le sujet inspire et expire profondément. Pendant l'expiration, l'Ostéopathe majore la position de ses deux mains.

— Cette manœuvre est à répéter plusieurs fois si besoin.

— Le praticien contrôle ensuite la position des tubercules pubiens.

« Symphyse inférieure à gauche »

— **Autres modalités :**

La main gauche de l'Ostéopathe peut abandonner l'épine iliaque antéro-supérieure gauche du patient pour saisir le bord gauche de la table.

Cette modalité permet une meilleure flexion de la cuisse du sujet.

Le praticien demande ensuite au patient d'allonger sa cuisse gauche contre sa résistance et de se relâcher ensuite.

Cette manœuvre est à répéter plusieurs fois.

Symphyse inférieure à gauche :
verrouillage de la main gauche de l'opérateur à la table

Dans certains cas, l'Ostéopathe peut immobiliser la jambe droite du sujet avec son genou droit.

Symphyse inférieure à gauche :

« Immobilisation de la jambe droite de la patiente et verrouillage de la main gauche du praticien à la table »

c) **Traitement combiné d'une symphyse supérieure d'un côté et inférieure de l'autre ou « shotgun-technic » :**

Premier temps :

— Le patient est couché en décubitus dorsal, genoux fléchis et joints.

— L'Ostéopathe se tient debout par côté.

— Le praticien enserre les genoux du sujet avec ses bras et les maintient contre son thorax.

— L'opérateur demande au patient de faire une abduction de ses genoux contre sa résistance et de se relâcher ensuite.

— Cette technique isométrique est à répéter plusieurs fois, le cas échéant.

« SHOTGUN TECHNIC »

Deuxième temps :

— Le patient est couché en décubitus dorsal, genoux fléchis et écartés, pieds joints.

— L'Ostéopathe se tient debout par côté.

— Le praticien place son avant-bras entre les genoux du sujet.

— L'opérateur demande au patient de rapprocher ses genoux contre sa résistance et de se relâcher ensuite.

— Cette technique isométrique est à répéter plusieurs fois, le cas échéant.

« SHOTGUN TECHNIC »

Nota :

Dans certains cas, pendant la manœuvre, un ressaut audible peut être perçu, témoignant de la décoaptation des branches pubiennes.

La « SHOTGUN TECHNIC » peut être utilisée séparément ou combinée avec une réduction pubienne spécifique.

2° **Atypiquement :**

Symphyse antérieure, postérieure ou combinée :

Ces lésions se rencontrent plus rarement et leur réduction est relativement simple.

3° **Remarques :**

- **Lorsqu'une subluxation pubienne est associée à une lésion iliaque,** il est en général préférable de commencer le traitement par la correction de la symphyse pubienne.
- **A l'inverse, toute réduction iliaque** doit être complétée par une normalisation pubienne correspondante.
- **Lorsqu'une subluxation pubienne est associée à une subluxation iliaque atypique** (in-flare, out-flare, up-slip), elle peut revêtir des caractéristiques particulières.

CHAPITRE XX

RADIOLOGIE

I. — TECHNIQUE

— Il n'est pas nécessaire de préciser que l'examen clinique doit toujours prévaloir l'examen radiologique et, comme le conseillent PEARSON et DOWNING : « Gardons-nous de chercher à lire davantage sur un cliché que ce qui s'y trouve réellement ».

— Dans le domaine ostéopathique, l'examen radiologique doit toujours s'effectuer **en position debout** comme le préconisaient d'ailleurs, dès 1921, SCHWAB et HOSKINS.

— Voici, selon BEAL, quelques directives à retenir :

- Patient debout sur une ligne correspondante au milieu de la table, à 5 cm de celle-ci, pieds équidistants ou joints formant entre eux un angle de 45°, genoux tendus, bras latéraux, tête et épaules à l'aise, regard fixé en avant pour réduire les oscillations.
- Après la prise de position correcte, on peut permettre un très léger contact avec la table, minime pour les fesses, un peu plus étendu pour le dos.
- Centrer à mi-chemin entre les épines iliaques antéro-supérieures et les trochanters, à un mètre de distance « ampoule-film ».
- Un fil à plomb, en corde à piano, permet d'inscrire la ligne médiane sur le film.

— Certains utilisent, sans trop serrer, une sangle de fixation du bassin ; mais cet emploi ne paraît pas généralisé.

— Il est nécessaire de demander un cliché postéro-antérieur debout afin d'obtenir un maximum de renseignements statiques du toit des cotyles aux vertèbres lombaires. Le format 36×43 est le meilleur pour avoir sur la même image le niveau des têtes fémorales.

— Pour un même sujet, avec des opérateurs successifs, malgré des précautions sévères, des différences de résultats de 3 mm

pour la hauteur des cotyles et pour la position de la symphyse par rapport au milieu sont classiquement considérées comme un maximum inévitable.

— Les causes d'erreur les plus fréquentes proviennent :

- de la position du patient,
- de l'appui inégal et changeant sur les talons,
- et surtout des oscillations latérales du bassin.

— Une translation latérale du bassin de 3 cm de chaque côté produit un changement relatif des niveaux des cotyles de 1/2 cm : elle abaisse le côté qui s'éloigne de l'axe et diminue ou augmente les inégalités de longueur des membres inférieurs.

— On voit, par ces données, combien s'avère difficile et complexe le choix d'une méthode radiologique standard, selon que l'on respecte ou que l'on corrige les compensations statiques naturelles (translation droite pour les droitiers et pour les jambes courtes gauches).

— A ce sujet, signalons une technique qui permet de diminuer considérablement ces inconvénients : **il s'agit d'une balance pour contrôle de la statique humaine.** Cette balance peut être utilisée seule lors d'un examen clinique ou placée sous un statif mural pour l'examen radiologique.

a) **Inconvénients :**

Le seul inconvénient réside dans le fait qu'avec un statif standard réglable, la hauteur maximale du câble radiologique est, lors d'un examen de la partie dorsale haute, insuffisante du fait de la hauteur de la balance (40 cm) placée sous le statif.

b) **Avantages :**

Cette technique permet d'éviter de juger comme « directement pathologique » tous les déséquilibres dûs uniquement à une position momentanément mauvaise du patient, ceci pour l'examen clinique et radiologique.

ASPECT GENERAL

BALANCE POUR CONTROLE DE LA STATIQUE HUMAINE

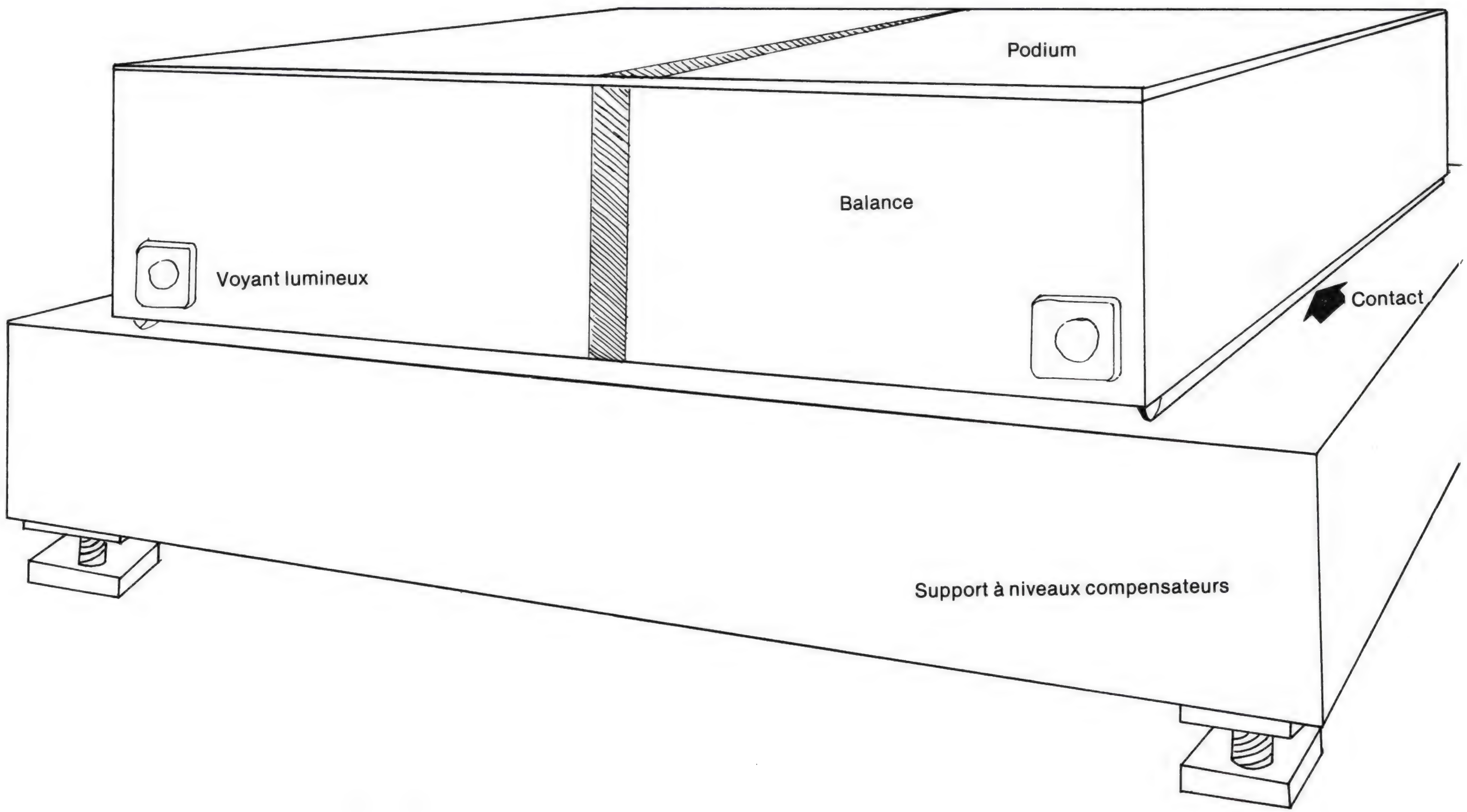

VUE DE FACE

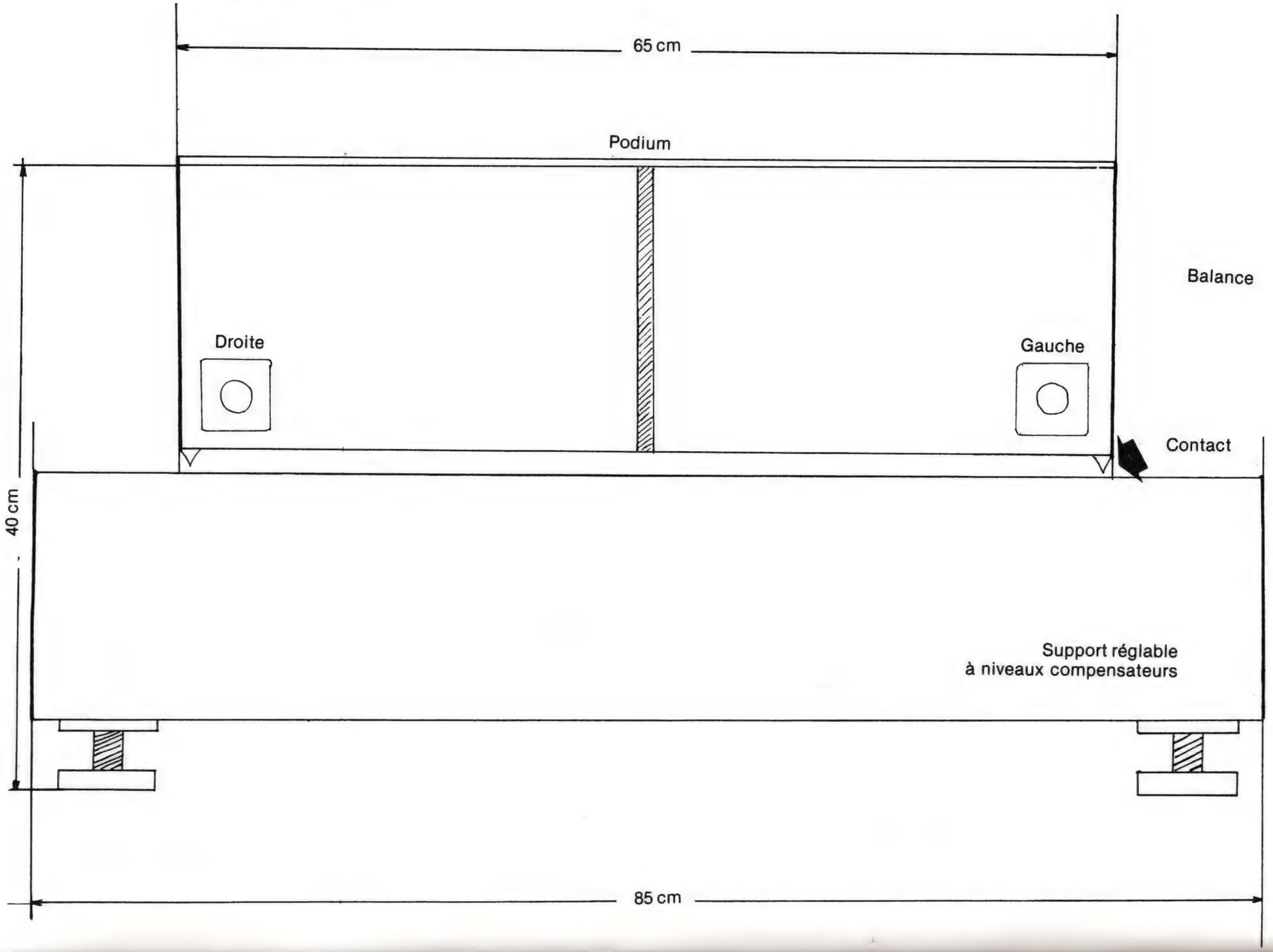
65 cm
Podium
Balance
Droite
Gauche
Contact
40 cm
Support réglable
à niveaux compensateurs
85 cm

VUE SUPERIEURE

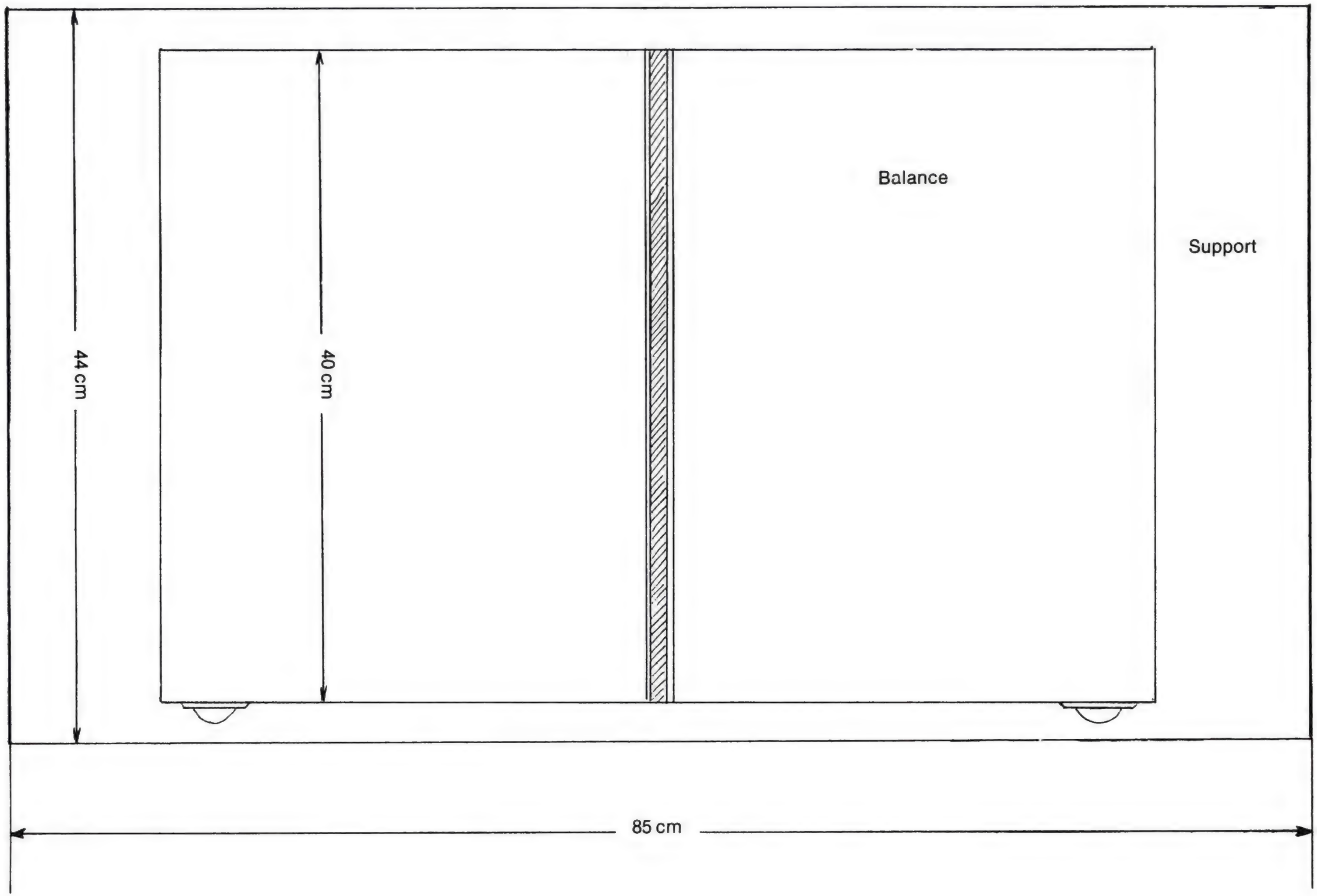

VUE DE PROFIL

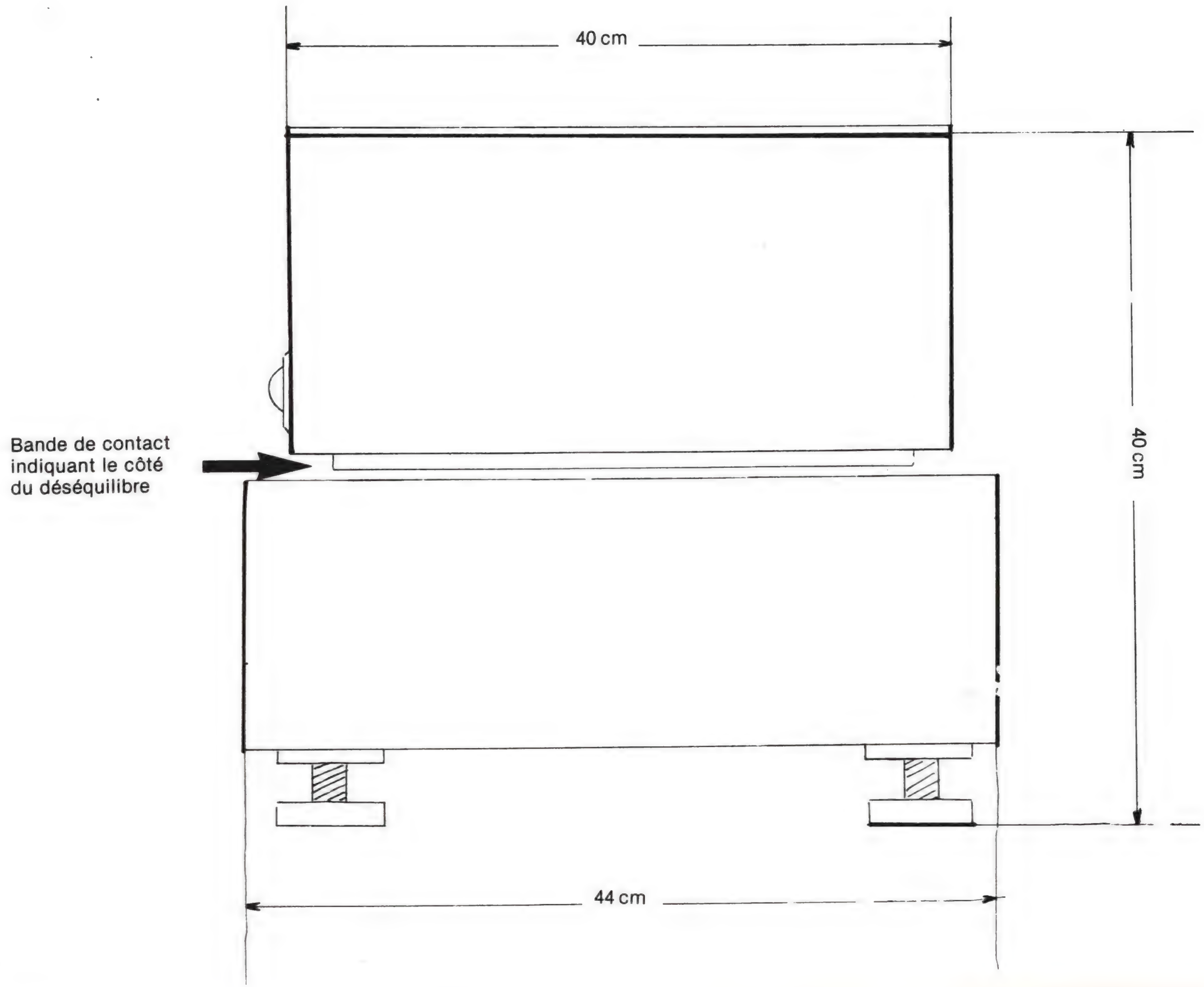

COUPE FRONTALE

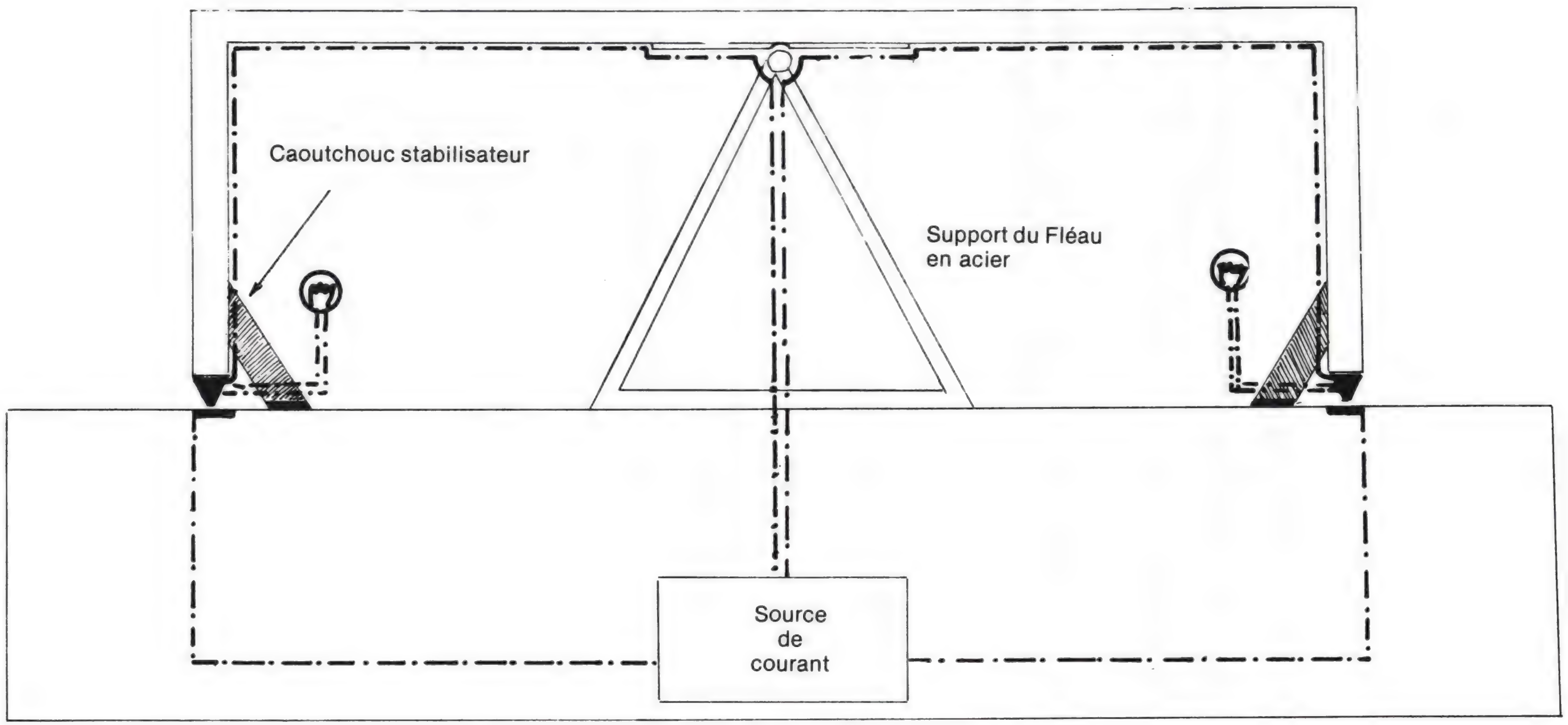

—·—· Lignes électriques

II. — DEDUCTIONS RADIOLOGIQUES

A. — La divergence radiologique des droites passant :

- par le sommet des ailes iliaques,
- par le sommet des têtes fémorales,

peut être symptômatique :

a) **d'un ilium postérieur unilatéral** secondaire à une véritable jambe longue anatomique ou génique homologue avec **compensation sacrée en torsion** droite-droite ou gauche-gauche ;

b) **d'une pseudo-rotation du bassin** avec un phénomène lésionnel iliaque et égalité de longueur des membres inférieurs.

B. — **Le parallélisme radiologique des droites passant :**

- par le sommet des ailes iliaques,
- par le sommet des têtes fémorales,

peut être symptômatique :

a) d'une lésion « **iliaque antérieur unilatéral** » primaire ;

b) d'une lésion « **iliaque postérieur unilatéral** » primaire ou secondaire ;

c) d'une lésion de **torsion iliaque,** primaire du côté de l'ilium antérieur et secondaire du côté de l'ilium postérieur, entraînant une fausse inégalité de longueur des membres inférieurs ;

d) **d'une pseudo-rotation du bassin,** avec un phénomène lésionnel psoas et une fausse inégalité de longueur des membres inférieurs.

CHAPITRE XXI

INEGALITE DE LONGUEUR DES MEMBRES INFERIEURS

Un fort pourcentage d'humains présente des différences réelles de longueur des membres inférieurs.

Comme le précise le Docteur Pascal PIEDALLU : « La fréquence des jambes courtes est considérable et les problèmes réels qu'elles posent méritent qu'on les étudie de près ; car ils intéressent non seulement les spécialistes, chirurgiens, orthopédistes, ostéopathes, mais les médecins scolaires et les médecins de famille, les kinésithérapeutes et les professeurs d'éducation physique... ».

L'exposé qui suit tiendra compte du point de vue des orthopédistes et notamment du rapport du Docteur Pierre BERTRAND et du Professeur Albert TRILLAT à la réunion annuelle de la Société Française d'Orthopédie, d'octobre 1948, ainsi que des travaux de Myron C. BEAL, de Rochester, ancien Professeur aux Collèges d'Ostéopathie de Chicago et de Londres : « Révision du problème de la jambe courte ». Nous ajouterons quelques commentaires personnels, au passage.

Dans 52 % des cas, le raccourcissement est du côté gauche et la différence est en moyenne de 0,5 à 1 cm.

Certaines différences sont congénitales : **jambe génique,** (potentiel vital originel).

Les autres sont acquises in ou post-utéro :

- **Post-utéro :**

  Le raccourcissement anatomique peut être dû à une fracture, à une atteinte de poliomyélite, à une intervention chirurgicale...

- **In-utéro :**

  L'inégalité anatomique des membres inférieurs a été mise en évidence par les travaux de Louisa BURNS (bulletins d'analyse et états de recherches, à Kirksville, Missouri). Vers le 8e mois de la grossesse, le fœtus a notablement augmenté de volume

et bouge beaucoup. En fonction de la répartition du liquide amyotique, des frottements et des compressions du pelvis du fœtus peuvent se produire contre la paroi maternelle, engendrant une véritable inégalité de longueur des membres inférieurs.

Environ 50 % de ceux qui ont une différence réelle de longueur des membres inférieurs, compensent par une torsion du sacrum qui protège la colonne vertébrale lombaire avec l'association ou non d'un affaissement plantaire unilatéral du côté de la jambe longue.

Ceux qui ne font pas l'objet d'une compensation sacrée ont une scoliose lombaire.

A. — LA VRAIE JAMBE COURTE OU LA VRAIE JAMBE LONGUE :

La véritable inégalité de longueur des membres inférieurs est celle qui est réellement plus courte que l'autre, dans sa longueur du sol à la surface portante de la tête fémorale (BAILEY et BECKWITH).

Cette véritable inégalité peut être :

- anatomique ou
- génique.

La « jambe courte anatomique » est acquise, in ou post-utéro.

La « jambe génique » ne peut être que congénitale.

Le diagnostic différentiel peut se faire par l'interrogatoire, l'examen clinique, radiologique et l'analyse ostéopathique de la mécanique articulaire.

Cette différence d'appellation revêt un intérêt particulier dans la démarche thérapeutique car seule la jambe anatomique acquise peut, parfois, être justiciable d'une rééquilibration orthopédique en fonction de l'analyse ostéopathique articulaire, des compensations, des fixations et de la durée d'installation du déséquilibre.

Au sujet de cette rééquilibration orthopédique et lorsqu'elle est judicieuse, précisons qu'elle ne doit représenter que les 2/3 de la différence afin de laisser une certaine absorption. Dans ce cas, il est souhaitable que cette « câle » soit en deux parties : antérieure et postérieure, installée sous la chaussure.

Cette différenciation entre jambe génique et jambe anatomique permet de comprendre que la rééquilibration orthopédique n'est pas de mise dans le cas d'une inégalité génique. Ceci peut être facilement vérifiable par l'étude radiologique en position debout, avec et sans rééquilibration.

La constatation d'une véritable inégalité de longueur des membres inférieurs, chez l'enfant n'ayant pas terminé sa croissance, oblige l'Ostéopathe à tenir compte des lois d'alternances de GODIN qui régissent la croissance alternée des membres inférieurs : tantôt le membre inférieur droit, tantôt le membre inférieur gauche. Cette inégalité n'est donc pas à priori pathologique et rien ne nous interdit de penser que l'organisme n'effectuera pas, ultérieurement, le nécessaire. Dans ce cas, il est donc préférable de consulter l'enfant trimestriellement jusqu'à la fin présumée de sa croissance afin, tant que le déséquilibre n'est pas spontanément supprimé, de normaliser le jeu articulaire à tous les niveaux, ce qui permet :

- de stimuler la croissance,
- d'éviter l'installation d'une restriction de mobilité à même de fixer et de rendre irréversible la présence d'une éventuelle attitude scoliotique.

Actuellement, on discute encore du mécanisme qui régit la croissance osseuse normale et de la part qui revient en celle-ci au cartilage de conjugaison et au périoste. Nous ignorons à peu près tout de la physiologie pathologique de la croissance, mais nous savons que presque toutes les affections de l'enfant peuvent retentir sur elle. « Les résultats expérimentaux n'apportent qu'une lumière indécise sur quelques points et ne sont pas toujours superposables aux résultats de l'observation chez l'homme ».

Le Docteur BERTRAND et le Professeur TRILLAT notent qu'on peut souvent hésiter entre l'atrophie d'un côté et l'hypertrophie de l'autre. Dans l'étiologie, ils ne séparent pas les raccourcissements des allongements ; la même cause pouvant le plus souvent produire l'un et l'autre.

Ces mêmes auteurs retiennent cinq classes étiologiques qui peuvent être regroupées en « congénitale » et « acquise », sans fournir de pourcentage.

- **l'origine congénitale :** jambe génique,
- **l'origine acquise :** les infections, la poliomyélite, les tumeurs et les traumatismes : jambe anatomique,

Chez l'enfant : comme nous l'avons déjà précisé, lorsque l'enfant n'a pas terminé sa croissance osseuse au niveau des membres inférieurs et que ceux-ci se trouvent inégaux, il faut se garder de vouloir harmoniser la longueur des membres inférieurs afin de ne pas perturber la croissance osseuse qui pourra, le cas échéant, remplacer avantageusement une démarche thérapeutique inadéquate.

Un os s'allonge et grossit alternativement et non simultanément : loi des alternances de GODIN.

Nous pouvons constater la véritable inégalité de longueur des membres inférieurs chez l'enfant qui n'a pas terminé sa croissance, sur le plan clinique et radiologique :

a) **Sur le plan clinique :**

Par deux tests.

Premier test :

Ce test, décrit antérieurement, s'effectue en position debout et permet de mesurer les hauteurs des crêtes iliaques.

Deuxième test :

Ce test s'effectue en décubitus dorsal et consiste à investiguer la hauteur des genoux lorsque l'enfant est allongé, jambes fléchies à la verticale et juxtaposées, les pieds bien à plat.

Inégalité anatomique ou génique de longueur des membres inférieurs :
le genou gauche est plus haut que le droit

Un certain nombre de précautions doivent être préalablement prises :

- Vérification des voûtes plantaires ;
- Le praticien doit se placer successivement à la tête du sujet et aux pieds de ce dernier afin d'éviter toute source d'erreur dans l'appréciation de la hauteur des genoux.
- Le praticien demande au patient, les jambes fléchies, de soulever son bassin et de le reposer sur la table afin d'éviter d'éventuelles adhérences.

b) **Sur le plan radiologique :**

Par l'existence des raies de WEGNER. Ces raies sont représentées par des ombres linéaires superposées, parallèles et transversales, que l'on peut observer à l'extrémité de la diaphyse des os longs des membres. Elles sont inconstantes et, suivant l'âge, leur nombre est variable. Elles résultent d'un arrêt temporaire de l'activité ostéogénétique du cartilage de conjugaison et, par ce fait, correspondent aux phases d'arrêt de croissance. Leur fixité permet de s'en servir comme ligne de repère pour l'étude de la croissance du squelette chez l'enfant.

DELPECH :

« Le rôle du cartilage de conjugaison dans l'accroissement en longueur de l'os est indiscutable. »

PIEDALLU :

« Et puisque la croissance comporte beaucoup d'inconnues, mieux vaut s'en tenir au fait clinique évident. »

Enfant « M »...

Radiographie de l'extrémité inférieure du fémur et de l'extrémité supérieure du tibia démontrant l'existence des raies de WEGNER

Enfant « D »...

Radiographie de l'extrémité supérieure du tibia démontrant l'existence des raies de WEGNER

Enfant « J »...

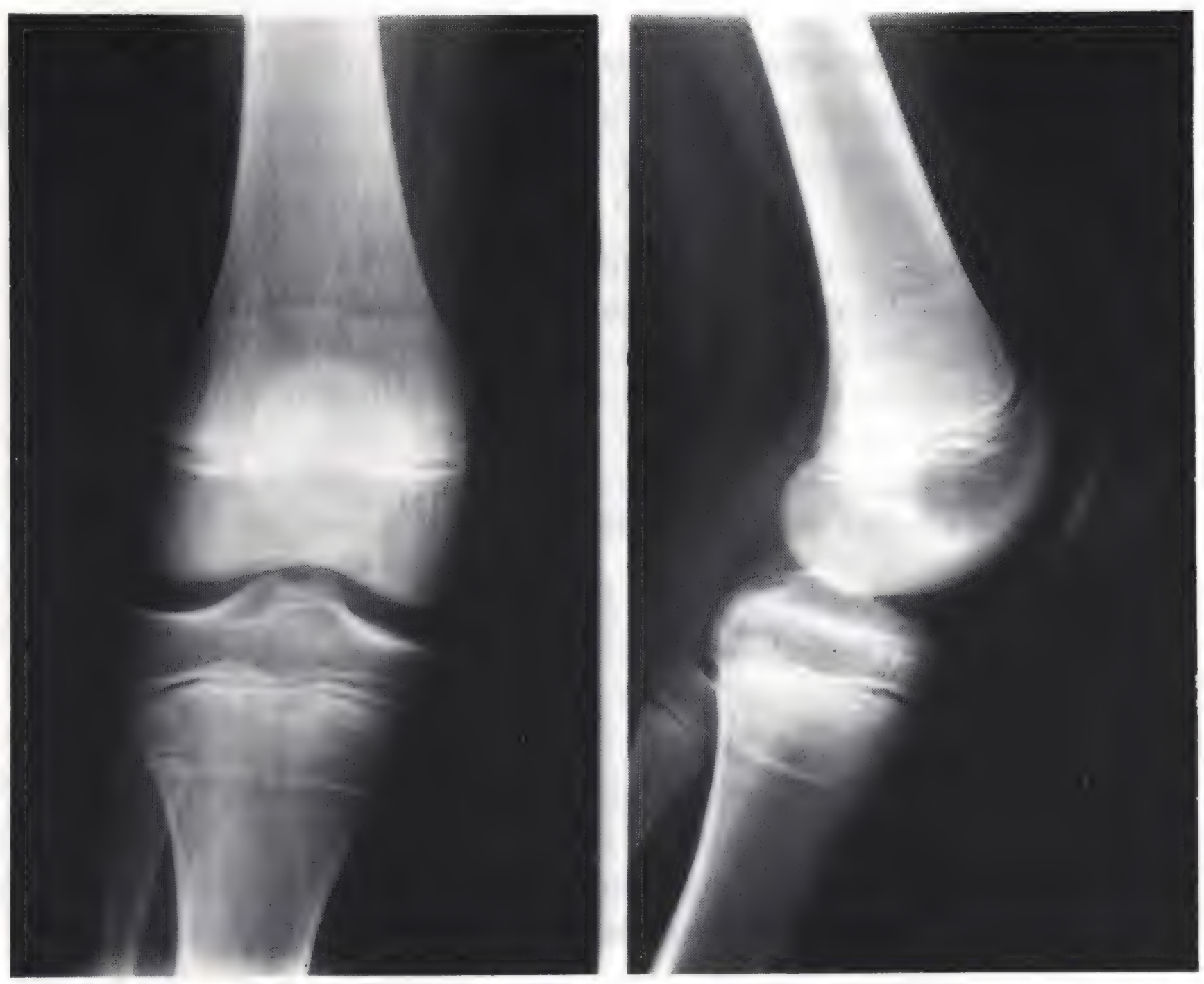

Radiographies de l'extrémité inférieure du fémur et de l'extrémité supérieure du tibia, démontrant l'existence des raies de WEGNER

Certaines statistiques américaines effectuées en 1951 précisent :

- **Première observation :**

Sur 100 cas consécutifs présentant des douleurs lombaires. Ces cas ont été soigneusement examinés, tant cliniquement que radiologiquement, en position debout :

60 % présentaient une inégalité de longueur de 0,5 cm
17 % présentaient une inégalité de longueur de 1,5 cm ou plus

77 %

- **Deuxième observation :**

Sur 50 cas consécutifs, pris au hasard et ne présentant pas de douleurs lombaires :

28 % présentaient une inégalité de longueur de 0,5 cm
8 % présentaient une inégalité de longueur de 1,5 cm ou plus

36 %

- **Résultats de ces observations :**

Il est probable que les cas d'inégalité sans douleur présenteront, dans l'avenir, des manifestations douloureuses au niveau vertébral.

Dans notre conception ostéopathique, nous ne partageons pas ce point de vue. Nous pensons que « l'inégalité » de longueur des membres inférieurs n'est pas une condition « sine qua none » de la douleur et nous ferons un certain nombre d'observations :

1) **Il est indispensable de dissocier :**

- **Les inégalités anatomiques :** acquises (in ou post-utéro), pouvant être éventuellement justiciables d'une rééquilibration orthopédique ;
- **Les inégalités géniques :** congénitales ;
- **Et les fausses inégalités** de longueur des membres inférieurs.

2) **Les 50 cas, sans douleur et avec une inégalité de longueur des membres inférieurs :**
ont probablement trouvé, puisque le phénomène algique n'existe pas, un « équilibre » dans le déséquilibre, c'est-à-dire, une ou plusieurs compensations.

3) **Les 77 % présentant des douleurs et une inégalité de longueur des membres inférieurs :**

peuvent souffrir :

- soit de ne pas avoir trouvé leurs compensations ;
- soit de la perte de leurs compensations, c'est-à-dire, de ne plus avoir leur « équilibre » dans le déséquilibre.

Cette différenciation ne peut se faire que par l'étude de la mécanique articulaire et des compensations. Elle nous permet d'évaluer approximativement la durée d'installation. L'interprétation américaine a tendance à s'incliner du côté du « fatalisme » et non pas du déterminisme cher à Claude BERNARD, seul de mise mise dans le domaine scientifique.

En dehors des rééquilibrations orthopédiques réservées aux cas cités précédemment, l'examen podoscopique, précisant l'état des voûtes plantaires, des pieds creux et des pieds plats, est de première nécessité pour l'Ostéopathe et de première importance pour la statique générale :

- Selon qu'il s'agisse d'une suite mécanique montante ou d'une suite mécanique descendante, la modification de la voûte plantaire sera primaire, ou secondaire de compensation et la conduite thérapeutique, tant ostéopathique que podologique, deviendra différente.

Notons encore que dans le cas d'une suite mécanique montante, récidivante (cuboïde-scaphoïde), il sera parfois utile d'instaurer un « coin pronateur » et un « coin supinateur ».

Qu'il s'agisse de normalisations articulaires ou de rééquilibration orthopédique, le critère majeur de **« l'état de tension idéale »** sera représenté par :

1) L'intégrité du jeu articulaire ;

2) Le respect des lignes mathématiques du corps humain.

B. — **ETUDES RADIOLOGIQUES :**

Premier cas : Mademoiselle « J »..., 26 ans :

- Inégalité de longueur des membres inférieurs de l'ordre de 5 mm :
  - — Jambe droite courte,
  - — Jambe gauche longue.
- Bascule pelvienne.
- Latéroflexion vertébrale lombaire concave à gauche avec un mouvement des corps vertébraux dans la convexité du type F.S.R.

Pour ce cas, nous étudierons successivement :

1) Une radiographie du bassin, prise en position debout, en 36 × 43, **sans rééquilibration orthopédique ;**

2) Une radiographie de la colonne lombaire, prise en position debout, en 30 × 40, **sans rééquilibration orthopédique ;**

3) Une radiographie du bassin, prise en position debout, en 36 × 43, **avec une rééquilibration orthopédique de 5 mm à droite ;**

4) Une radiographie de la colonne lombaire, prise en position debout, en 30 × 40, **avec une rééquilibration orthopédique de 5 mm à droite.**

Mademoiselle « J »...

Radiographie du bassin, prise en position debout, en 36×43, **sans rééquilibration orthopédique**

- INEGALITE DE LONGUEUR DES MEMBRES INFERIEURS DE 5 mm.
- BASCULE PELVIENNE IMPORTANTE.

Mademoiselle « J »...

Radiographie de la colonne lombaire, prise en position debout, en 30×40, **sans rééquilibration orthopédique**

- INEGALITE DE LONGUEUR DES MEMBRES INFERIEURS DE 5 mm.
- BASCULE PELVIENNE IMPORTANTE.
- LATEROFLEXION VERTEBRALE LOMBAIRE CONCAVE A GAUCHE AVEC UNE ROTATION DES CORPS VERTEBRAUX DANS LA CONVEXITE FORMEE, DU TYPE F.S.R.

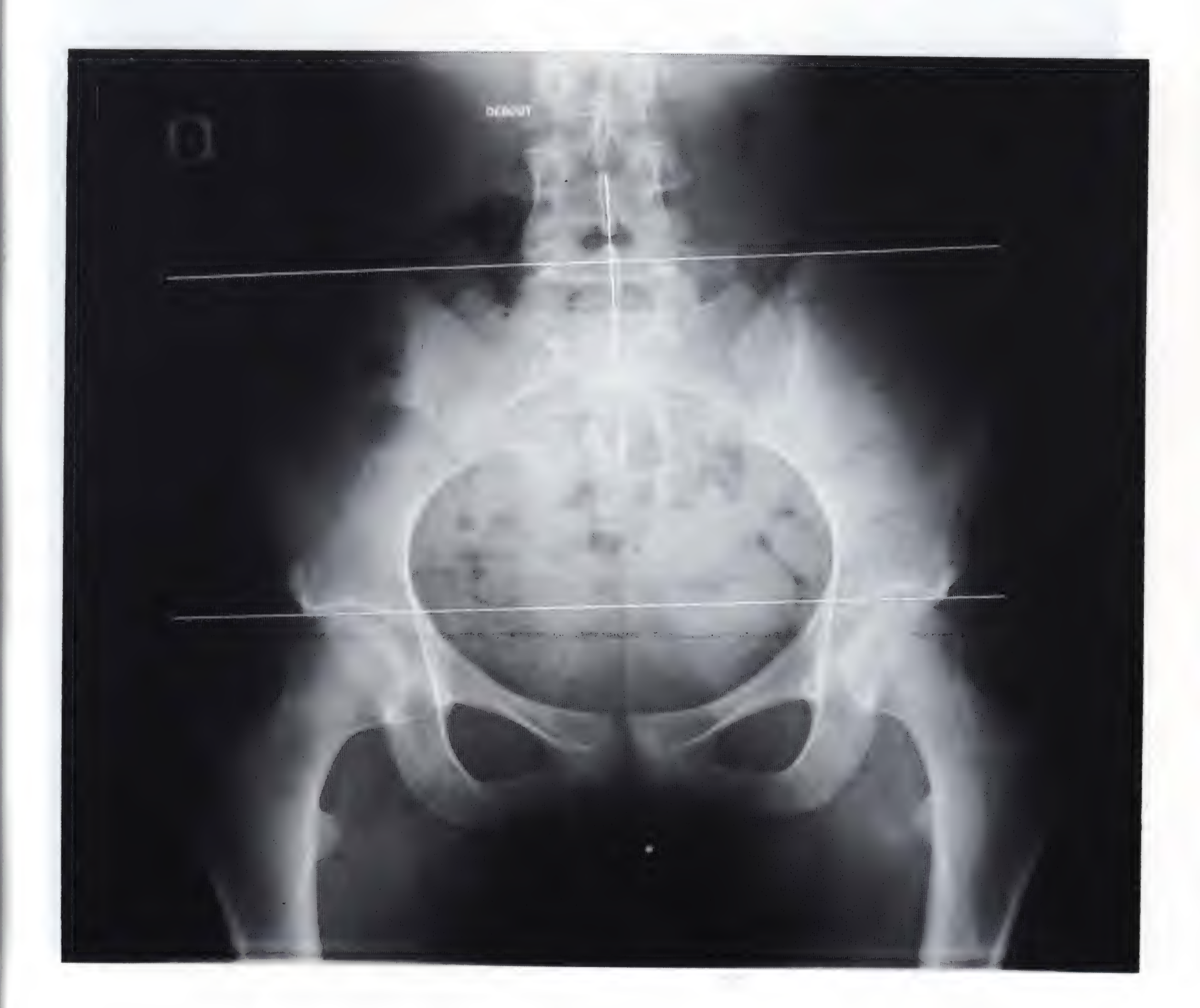

Radiographie du bassin, prise en position debout, en 36×43, **avec une rééquilibration orthopédique de 5 mm à droite**

- DIMINUTION DE L'INEGALITE DE LONGUEUR DES MEMBRES INFERIEURS.
- AMELIORATION DE LA BASCULE PELVIENNE.

Mademoiselle « J »...

Radiographie de la colonne lombaire, prise en position debout, en 30×40, **avec une rééquilibration orthopédique de 5 mm à droite**

- DIMINUTION DE L'INEGALITE DE LONGUEUR DES MEMBRES INFERIEURS.
- AMELIORATION DE LA BASCULE PELVIENNE.
- LATEROFLEXION VERTEBRALE LOMBAIRE INCHANGEE MALGRE LA REEQUILIBRATION.
- REPERCUSSION PREJUDICIABLE AU NIVEAU DU SACRUM.

En conclusion :

Si la rééquilibration de la jambe courte droite entraîne une diminution de l'inégalité de longueur des membres inférieurs et une amélioration de la bascule pelvienne, elle n'apporte aucun changement au niveau de la latéroflexion vertébrale lombaire, ce qui nous permet de prévoir que cette rééquilibration sera, dans l'avenir, préjudiciable pour le sacrum.

PAS DE REEQUILIBRATION ORTHOPEDIQUE.

Deuxième cas : Madame « K »..., 35 ans :

Ce cas est très différent du précédent. Cette patiente, qui présente une inégalité de longueur des membres inférieurs de l'ordre de 1 cm (jambe courte gauche), porte une talonnette du côté gauche depuis quelques mois et consulte pour des douleurs lombaires au niveau de L3, précordiales et annexielles.

Pour ce cas, nous étudierons successivement :

1) Une radiographie de la colonne lombaire, prise en position debout, en 30×40, **avec une rééquilibration orthopédique gauche de 7 mm ;**

2) Une radiographie de la colonne lombaire, prise en position debout, en 30×40, **sans rééquilibration orthopédique.**

Madame « K »...

Radiographie de la colonne lombaire, prise en position debout, en 30×40, **avec une rééquilibration orthopédique gauche de 7 mm**

- AMELIORATION DE LA BASCULE PELVIENNE.
- DIMINUTION DE L'INEGALITE DE LONGUEUR DES MEMBRES INFERIEURS.
- CONTRE-TORSION PATHOLOGIQUE DE L3 (et, par voie de conséquence, répercussion sur D4 et les lignes mathématiques du corps humain).

Madame « K »...

Radiographie de la colonne lombaire, prise en position debout, en 30×40, **sans rééquilibration orthopédique**

- INEGALITE DE LONGUEUR DES MEMBRES INFERIEURS.
- BASCULE PELVIENNE IMPORTANTE.
- LATEROFLEXION VERTEBRALE LOMBAIRE HARMONIEUSE CONCAVE A DROITE AVEC UNE ROTATION DES CORPS VERTEBRAUX DANS LA CONVEXITE DU TYPE F.S.R.
- LA CONTRE-TORSION PATHOLOGIQUE DE L3 A DISPARU.

En conclusion :

Si la rééquilibration de la jambe courte gauche, de l'ordre de 7 mm, entraîne une diminution de l'inégalité de longueur des membres inférieurs et une amélioration de la bascule pelvienne, elle oblige L3 à faire un mouvement de contre-torsion pathologique qui se répercute :

- Sur la ligne centrale de gravité du corps ;
- Sur D4, car L3 est le centre de gravité qui correspond à D4, ce qui permet d'expliquer les douleurs précordiales ;
- Sur les annexes, car L3 est le centre de la viscéromotricité ;
- Sur les douleurs lombaires car, d'une part, il s'agit d'une lésion surimposée et, d'autre part, le nerf crural, moteur du muscle psoas, émerge à ce niveau.

Le traitement s'est effectué dans l'ordre suivant, sur plusieurs séances :

1) SUPPRESSION DE LA REEQUILIBRATION ORTHOPEDIQUE INADEQUATE ;

2) Normalisation de la lésion ostéopathique surimposée L3 ;

3) Vérification du jeu articulaire sacré ;

4) Corrections de la symphyse sphéno-basilaire, de l'occipital, de D3/D4 et de la troisième côte (ligne centrale de gravité du corps).

Une fois le traitement effectué, les douleurs annexielles, lombaires et précordiales ont disparu et les lignes mathématiques du corps humain ont retrouvé leur harmonie et leur « tension idéale ».

Troisième cas : Mademoiselle « R »..., 40 ans :

- Inégalité de longueur des membres inférieurs de l'ordre de 1 cm :
  - — Jambe droite courte,
  - — Jambe gauche longue.
- Bascule pelvienne importante.
- La compensation sacrée évite une latéroflexion vertébrale lombaire.

Pour ce cas, nous étudierons successivement :

1) Une radiographie de la colonne lombaire prise en position debout, en 30×40, **sans rééquilibration orthopédique ;**

2) Une radiographie de la colonne lombaire prise en position debout, en 30×40, **avec rééquilibration orthopédique de 7 mm à droite.**

Mademoiselle « R »...

Radiographie de la colonne lombaire, prise en position debout, en 30×40, **sans rééquilibration orthopédique**

- INEGALITE DE LONGUEUR DES MEMBRES INFERIEURS.
- BASCULE PELVIENNE IMPORTANTE.
- TORSION SACREE COMPENSATRICE EVITANT UNE LATERO-FLEXION VERTEBRALE LOMBAIRE.

Mademoiselle « R »...

Radiographie de la colonne lombaire, prise en position debout, en 30×40, **avec une rééquilibration orthopédique de 7 mm à droite**

- DIMINUTION DE L'INEGALITE DE LONGUEUR DES MEMBRES INFERIEURS.
- AMELIORATION DE LA BASCULE PELVIENNE.
- PERTE DE COMPENSATION SACREE.
- CREATION D'UNE SCOLIOSE DORSO-LOMBAIRE, CONCAVE A DROITE.

En conclusion :

Si la rééquilibration de la jambe courte droite, de l'ordre de 7 mm, entraîne une diminution de l'inégalité de longueur des membres inférieurs et une amélioration de la bascule pelvienne, elle supprime la torsion sacrée compensatrice et crée une scoliose dorso-lombaire.

PAS DE REEQUILIBRATION ORTHOPEDIQUE.

Quatrième cas : Madame « G »..., 61 ans.

Cette patiente a été victime d'une fracture sous-capitale du col fémoral droit qui a fait l'objet d'une prothèse de CHARNLEY.

- Inégalité de longueur des membres inférieurs de l'ordre de 15 mm :
  - — Jambe courte droite,
  - — Jambe gauche longue.
- Bascule pelvienne importante.

Pour ce cas, nous étudierons successivement :

1) Une radiographie de la colonne lombaire prise en position debout, en 30×40, **sans rééquilibration orthopédique.**

2) Une radiographie de la colonne lombaire prise en position debout, en 30×40, **avec rééquilibration orthopédique de 7 mm à droite.**

Madame « G »...

Radiographie de la colonne lombaire, prise en position debout, en 30×40, **sans rééquilibration orthopédique**

- INEGALITE DE LONGUEUR DES MEMBRES INFERIEURS,
- BASCULE PELVIENNE IMPORTANTE,
- PERTURBATION DE LA STATIQUE LOMBO-SACREE.

Madame « G »...

Radiographie de la colonne lombaire, prise en position debout, en 30×40,
avec rééquilibration orthopédique de 7 mm à droite

- DIMINUTION DE L'INEGALITE DE LONGUEUR DES MEMBRES INFERIEURS,
- AMELIORATION DE LA BASCULE PELVIENNE,
- AMELIORATION DE LA STATIQUE LOMBO-SACREE.

En conclusion :

La rééquilibration de la jambe courte droite, de l'ordre de 7 mm, entraîne une diminution de l'inégalité de longueur des membres inférieurs, une amélioration de la bascule pelvienne et de la statique lombo-sacrée.

LA REEQUILIBRATION ORTHOPEDIQUE EST NECESSAIRE.

C. — DEDUCTIONS CLINIQUES RELATIVES AUX INEGALITES DE LONGUEUR DES MEMBRES INFERIEURS DANS LE CONTEXTE DES LESIONS OSTEOPATHIQUES ILIAQUES :

1° « Ilium postérieur unilatéral » primaire ou secondaire :

a) **Primaire, traumatique :**

- Un ilium postérieur gauche primaire traumatique (axe transverse inférieur)

+

- Une fausse jambe courte gauche

+

- Parfois, un spasme du psoas du côté opposé

+

- « Une position relative sacrée antéro-inférieure gauche » (axe transverse inférieur)

+

- Une latéroflexion vertébrale lombaire concave du côté de la fausse jambe longue droite, avec une rotation des corps vertébraux dans la convexité formée du type F.S.R.

b) **Secondaire, surimposé à une lésion sacrée :**

— Dans un premier temps, le sujet présente une torsion sacrée gauche-gauche, avec une convexité lombaire droite et un mouvement des corps vertébraux lombaires dans la convexité formée, du type F.S.R.

— Dans un deuxième temps, ce même patient trébuche en courant et met son pied droit dans un trou. Ce faux mouvement entraîne un ilium postérieur droit.

- Une torsion sacrée gauche-gauche (axe oblique gauche)

+

- Une colonne vertébrale lombaire concave à gauche avec une rotation des corps vertébraux lombaires dans la convexité formée, du type F.S.R.

+

- Un ilium postérieur droit (axe transverse inférieur)

+

- Une fausse jambe courte droite imputable à l'ilium postérieur

+

- Verrouillage lombo-sacré : L5 postérieure droite (cette rotation est guidée par le ligament ilio-lombaire et conforme à la première loi de FRYETTE).

c) **Secondaire à une suite mécanique montante :**

— L'ilium postérieur gauche est la conséquence d'une suite mécanique montante trouvant sa lésion primaire au niveau du pied et sa lésion secondaire au niveau de l'ilium postérieur.

- Une suite mécanique montante gauche

+

- Un ilium postérieur gauche (axe transverse inférieur)

+

- Une fausse jambe courte gauche

+

- « Une position relative sacrée » antéro-inférieure gauche (axe transverse inférieur)

+

- L5 « relativement » postérieure gauche

+

- Une colonne vertébrale lombaire, concave du côté de la fausse jambe longue droite, avec une rotation des corps vertébraux dans la convexité formée, du type F.S.R.

d) **Compensation physiologique d'une véritable jambe longue homologue, anatomique ou génique, avec torsion sacrée compensatrice :**

— Pour une vraie jambe longue droite, la compensation iliaque physiologique sera postérieure à droite et la compensation sacrée physiologique sera représentée par une torsion gauche-gauche, sur un axe oblique gauche.

- Une vraie jambe longue droite

+

- Un ilium postérieur droit (axe transverse inférieur)

+

- Une répartition des pressions du poids du corps du côté gauche qui déclenche le mouvement de torsion sacrée sur l'axe oblique gauche

+

- Une torsion sacrée gauche-gauche (axe oblique gauche)

+

- Un verrouillage de protection lombo-sacré : L5 postérieure droite

+

- Une contre-torsion de L4, postérieure gauche, évitant à la colonne lombaire une latéroflexion.

2° **« Ilium antérieur unilatéral » primaire traumatique :**

- Un ilium antérieur droit primaire traumatique

+

- Une fausse jambe longue droite

+

- Une suite mécanique descendante droite

+

- « Une position relative sacrée » postéro-supérieure droite (axe transverse inférieur)

+

- Un verrouillage de protection lombo-sacré : L5 « relativement » antérieure à droite (cette rotation est guidée par le ligament ilio-lombaire et conforme à la première loi de FRYETTE)

+

- Parfois, un spasme du psoas du côté opposé

+

- Une colonne vertébrale lombaire en latéroflexion concave du côté droit avec un mouvement des corps vertébraux dans la convexité formée, du type F.S.R.

+

- Un pied droit en rotation externe.

3° **Torsion iliaque, primaire du côté de l'ilium antérieur droit traumatique et secondaire du côté de l'ilium postérieur gauche, entraînant une fausse inégalité de longueur des membres inférieurs :**

- Un ilium antérieur droit traumatique (axe transverse inférieur)

+

- « Une position relative sacrée » postéro-supérieure droite (axe transverse inférieur)

+

- Une fausse jambe longue droite

+

- Une suite mécanique descendante droite

+

- Un pied droit en rotation externe

+

- Une suite mécanique montante gauche

+

- Un ilium postérieur gauche (axe transverse inférieur)

+

- « Une position relative sacrée » antéro-inférieure gauche (axe transverse inférieur)

+

- Une fausse jambe courte gauche

+

- Une latéroflexion vertébrale lombaire concave à droite avec une rotation des corps vertébraux dans la convexité formée, du type F.S.R.

4° **Pseudo-rotation du bassin antérieure à gauche :**

— La lésion ostéopathique primaire est lombaire.

— **Si les phénomènes lésionnels sont psoas à droite et iliaque à gauche :** un couple de rotation se produit entre la colonne lombaire et le bassin.

— **Si le phénomène lésionnel est iliaque :**
le bassin tourne par rapport à la colonne lombaire.

— Les axes de référence sont :

- l'axe vertical sacré,
- l'axe vertical pubien.

a) **Les phénomènes lésionnels sont psoas à droite et iliaque à gauche :**

- Une apparence de fausse jambe courte à gauche

+

- Un parallélisme radiologique des deux droites passant :
  - par le sommet des ailes iliaques et
  - par le sommet des têtes fémorales

+

- Une rotation vertébrale lombaire du type F.S.R.

b) **Le phénomène lésionnel est iliaque :**

- Les deux jambes sont cliniquement et radiologiquement égales

+

- Une divergence radiologique des deux droites passant :
  - par le sommet des ailes iliaques et
  - par le sommet des têtes fémorales (horizontale).

5° **Subluxation supérieure de la symphyse pubienne à droite :**

- Un tubercule pubien plus haut à droite

+

- Un test de flexion en position debout montrant que la restriction de mobilité est à droite

+

- Une fausse jambe courte droite homologue

+

- Un décalage vertical, dans un plan frontal, entre les deux branches pubiennes.

6° **Conclusion :**

L'intégrité articulaire de la ceinture pelvienne est fonction de « l'état de tension idéale » des lignes mathématiques du corps humain.

CHAPITRE XXII

LES LIGNES MATHEMATIQUES DU CORPS HUMAIN

Selon Denis BROOKES D.O., M.R.O. :

L'existence d'une lésion ostéopathique articulaire perturbe inévitablement les lignes mathématiques du corps humain, entraîne une libération de prostaglandines qui persiste tant que dure le « blocage » et qui cède instantanément dès la suppression de la lésion.

Toute lésion ostéopathique articulaire qui persiste plus de 24 heures engendre une « perturbation glandulaire notable ».

La connaissance des lignes mathématiques du corps humain permet de comprendre les effets glandulaires du traitement ostéopathique. Ces effets se manifestent notamment sur la glande pinéale par une libération de prostaglandines équilibrant la sérotonine. Ce mécanisme est cliniquement bien établi.

Dans toute lésion ostéopathique (restriction de mobilité articulaire, tension des tissus mous...), existe toujours une libération des prostaglandines produisant un hyperfonctionnement des glandes surrénales. Cette libération de prostaglandines est permanente, tant que durent la lésion ostéopathique et la perturbation des lignes mathématiques du corps humain, et affecte directement les capsules surrénales pour aboutir à un état hypertrophique chronique cortico-surrénal.

Dès que la lésion ostéopathique est supprimée et les lignes du corps réajustées, la libération des prostaglandines et le bombardement surrénal cessent immédiatement et retournent à la normale sous l'influence de l'hypothalamus et de la glande pinéale.

En physiologie, l'étirement des fascias produit une libération des prostaglandines agissant par un double bio-feedback sur la glande pinéale. Le contrôle est dû à la glande pinéale et la mélatonine. Lorsque l'action est physiologique, l'équilibre se réalise par la libération d'un facteur inhibiteur : la sérotonine.

En pathologie, la libération des prostaglandines entraîne parfois l'apparition de manifestations algiques (asthme...), ce qui permet de comprendre que la normalisation des fascias pourra avoir une incidence sur la peau. STILL, à son époque, utilisait déjà, avec succès, les techniques des fascias et les systèmes de pompage et de drainage lymphatiques.

L'étude des lignes mathématiques du corps humain permet :

1) De savoir si la lésion primaire est crânienne ou pelvienne, c'est-à-dire, si elle vient du haut ou du bas ;
2) De mieux comprendre que les lésions vertébrales, en dehors des cas traumatiques, sont le plus souvent secondaires à une lésion primaire venant du haut ou du bas, c'est-à-dire, à la perturbation d'une ou de plusieurs lignes mathématiques du corps humain.

L'exemple le plus typique et le plus fréquemment rencontré nous est fourni par la zone D3, D4, D5. Lorsque cette région souffre, l'Ostéopathe ne doit pas oublier qu'elle représente :

1) Un centre de gravité qui correspond à L3 ;
2) Que la ligne centrale de gravité du corps passe par L3 ;
3) Que les trois lignes mathématiques du corps humain, antéro-postérieure et postéro-antérieures, se coupent à D4 ;
4) Que D4, carrefour vasculo-nerveux d'importance, figure le sommet des triangles inférieur et supérieur ;
5) Que la troisième côte, lieu de passage de la ligne centrale de gravité du corps, fait partie de sa contexture anatomique attenante ;
6) Qu'au niveau de la face antérieure de D4 s'attache un fascia d'origine occipito-temporale.

Dans la majorité des cas, le praticien qui traite directement cette zone, s'attaque inévitablement à une lésion secondaire.

Par contre, réajuster les lignes mathématiques de corps humain en recherchant la lésion primaire :

- soit pelvienne,
- soit crânienne,

permet à D4 de recouvrir toute son intégrité physiologique.

Voici un des meilleurs exemples de l'utilisation des lignes mathématiques du corps humain pour le véritable Ostéopathe.

Tout ceci nous permet également d'entrevoir l'importance des liaisons « sacrum-crâne » et « crâne-sacrum », non seulement dans le cadre des lignes mathématiques du corps humain, mais aussi dans le domaine glandulaire.

Exemple :

Sacrum ⟶ core-link ⟶ occipital ⟶ 4e ventricule ⟶ Action gonadotrophique ⟶ ganglion cervical supérieur (C1, C2, C3) ⟶ système ortho-sympathique ⟶ glande pinéale (C1) ⟶ hypothalamus ⟶ hypophyse lobes antérieur et postérieur.

N'oublions pas que ce que nous appelons en mécanique articulaire générale : « équilibre instable » ou « équilibre dans le déséquilibre », correspond au point de balance de SUTHERLAND, généralisé à l'homéostasie et aux lignes mathématiques du corps humain.

Comme le précise J. WERNHAM D.O., M.R.O. dans « Mechanics of the Spine » :

Les lignes mathématiques du corps humain sont au nombre de sept :

- Ligne N° 1 : Ligne centrale de gravité du corps.
- Ligne N° 2 : Ligne antérieure du corps.
- Ligne N° 3 : Ligne transverse pubienne.
- Ligne N° 4 : Ligne antéro-postérieure.
- Ligne N° 5 et 6 : Lignes postéro-antérieures du corps.
- Ensemble N° 7 : Triangles supérieur et inférieur.

H.H. FRYETTE :

« One of the important factors which impedes circulation is gravity. Gravity kills your patient. Gravity is the inexorable factor. It is the factor which places a constant load on the supporting structure. »

1. — LIGNE CENTRALE DE GRAVITE DU CORPS :

Tous les mouvements du corps s'effectuent autour de cette ligne en position debout.

Tout changement des composantes de cette ligne centrale est à même d'entraîner des perturbations dans la mécanique articulaire et la suspension viscérale jusqu'au niveau utéro-ovarien.

Plus précisément, toute lésion de l'articulation sphéno-basilaire modifiera la position du trou occipital et par conséquent, les tensions aponévrotiques, perturbant, par voie de conséquence, la ligne centrale de gravité du corps.

Deux lignes partent approximativement du tiers postérieur du crâne, au niveau de la selle turcique, 1 cm en arrière des apophyses clinoïdes postérieures et se projettent à 2 cm en avant des cavités glénoïdes de l'atlas. Elles passent par le centre des apophyses transverses de C3, C4, C5 et C6, puis se situent en avant de la colonne vertébrale au niveau de D4, à proximité de l'extrémité inférieure de la troisième côte et de son articulation costo-vertébrale. Des articulations des côtes de D2 à D10, ces deux lignes descendent à l'intérieur de la cavité thoracique pour converger au centre du corps vertébral de L3 et diverger ensuite pour se terminer aux arches centrales des pieds.

1) Tiers postérieur du crâne :

— Fonction sphéno-basilaire ;
— Suture occipito-mastoïde ;
— Nerfs crâniens n° 9, 10 et 11 ;
— Fascia occipito-temporal à destination :
  - D3/D4,
  - Tendon central du corps (D 9),
  - Sternum et clavicule ;
— Fonction pinéale (arginine et vasotocine trouvées par CHEESMAN), effet hormonal antigonadotrophique et troisième ventricule ;

LIGNE CENTRALE DE GRAVITE DU CORPS N° 1
(I.A. KAPANDJI)

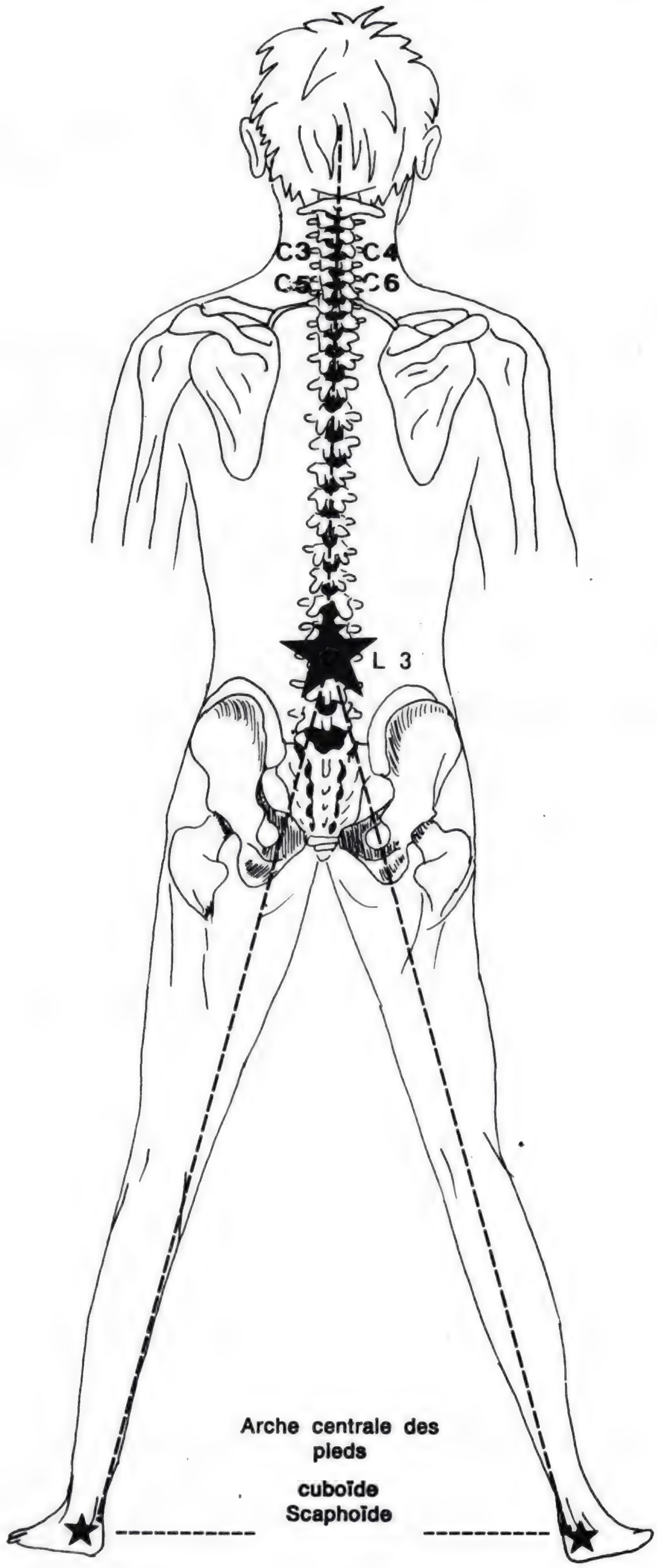

— Contrôle de l'eau ;

— Pression du liquide céphalo-rachidien ;

— Tractus hypophysaire supra-optique ;

— Réflexe pneumogastrique sur le cœur ;

— Scissure calcarine et lésions des yeux.

2) **C3, C4, C5, C6 :**

— Compression latérale : lésion E.R.S. ;

— Lésions des ganglions cervicaux, moyen et supérieur ;

— Rameaux communicants gris de C1, C2, C3, C4 et branches des 9e et 10e ganglions crâniens ;

— Branches laryngées et pharyngées de la carotide ;

— Branches du plexus carotidien ;

— Plexus crânien (7e nerf) ;

— Plexus cardiaque supérieur et 10e nerf ;

— Lésions du nerf phrénique, C3, C4, C5 ;

— Actions sympathiques sur le cœur C5, C6 ;

— Contrôle du rythme cardiaque C3 ;

— Contrôle du système lymphatique, C5, C6, C7 ;

— Contrôle de la vaso-motricité (traitement du foie), C1, C2, C3, C4.

3) **D4 :**

Le pivot de la mobilité thoracique, tributaire de la pesanteur, se situe dans les articulations qui unissent D3 et D4 : aire anatomique dans laquelle il faut inclure les disques, côtes et contexture anatomique attenante :

— D4 est le centre de torsion de la colonne vertébrale ;
STILL : « La torsion du tronc, au même titre qu'une circulation anormale dans les cavités abdomino-thoraciques, réagissent et se réfléchissent sur D4 et la tête de la troisième côte » ;

— La lésion de D4 détermine des réactions sur la trophicité générale de la moitié supérieure du corps, au même titre que sur le tonus en général ;

— D4 est le centre de la vaso-motricité comme L3 est le centre de la viscéro-motricité ;

— Le rami gris de D4 est celui qui distribue la vaso-constriction à toutes les grosses et moyennes artères du tronc ;

— D4 et L3 sont deux centres de gravité ;

— D4 représente le sommet des triangles supérieur et inférieur ;

— Tous les déséquilibres de la tête intéressent D4 ; « La soucoupe est à la tasse ce que D4 est à la tête » ;

— Toutes les lésions pelviennes intéressent D4 ;

— D4/D5 : contrôle de la circulation superficielle ;
STILL : « D4 représente la porte principale d'accès sur le cœur, les poumons, les organes vitaux. Elle est la clé physique de la circulation superficielle et conditionne ainsi la vigueur et la vitalité de la circulation périphérique. De cette circulation périphérique dépendraient un grand nombre de troubles fonctionnels cardiaques :
  - C7 : tachycardie,
  - D4 : bradycardie ;

— D3/D4 : contrôle du pouls ;

— La troisième et quatrième côtes : points physiologiques d'importance ;

— Cinquième côte et asthme ;

— Deux articulations costo-vertébrales sont fondamentales :
  - D4/D5, d'un côté,
  - D3/D4, de l'autre (stress vertébraux) ;

— « La clé est à la serrure ce que D6 est à D3/D4 » ;

— Plexus cardiaque et pulmonaire (carrefour vasculo-nerveux) ;

— Correspondance avec l'aorte thoracique ;

— Côté cérébrospinal du cœur D3, D4 ;

LIGNE CENTRALE DE GRAVITE DU CORPS N° 1

(I.A. KAPANDJI)

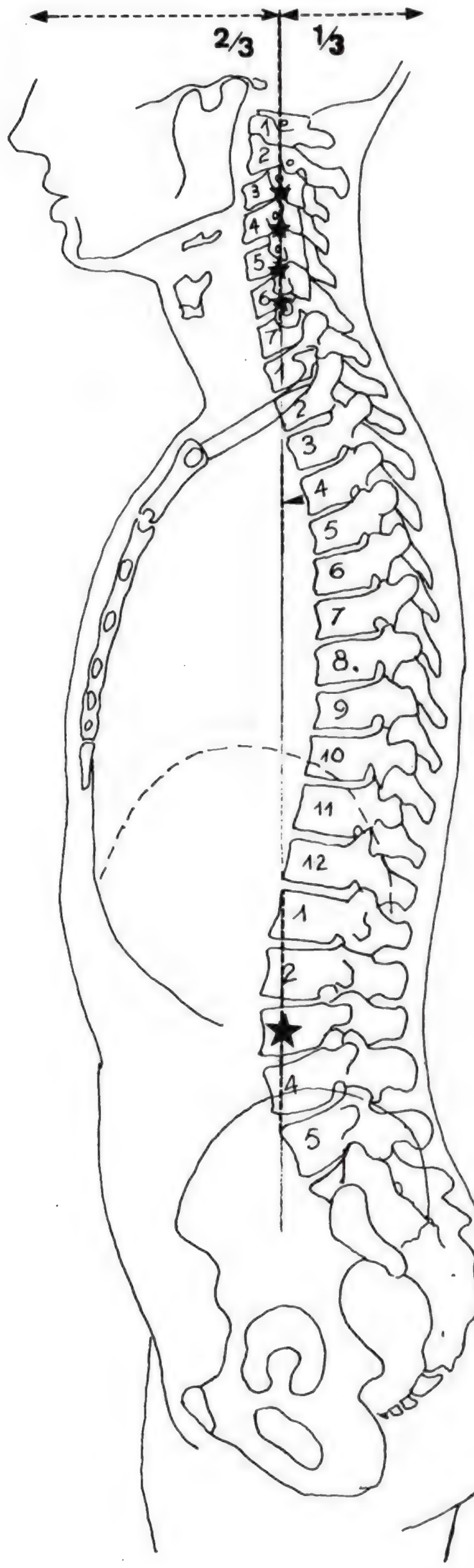

— D3/D4/D5 : équilibre du mouvement cardiaque, nerf pneumogastrique ;

— Dans le traitement de D4/D5 (système vasomoteur de l'endocarde), il est conseillé d'éviter de produire une profonde stimulation de D4/D5, de C5, ou du nerf pneumogastrique, car il s'agit de l'aspect négatif de la fonction cardiaque ;

— Dans l'angine : inhibition de D3/D4/D5 (dilatation des artères coronaires) ;

— Vasomotricité des poumons de D2 à D7, bilatéralement ;

— Fascia occipito-temporal D4 ;

— Estomac, orifices cardiaques D4, D5 ;

— Pilore D6, D7 ;

— Paroi rectale D3, D4, D5 et S2, S3, S4, car le nerf vague se rend au sigmoïde ;

— Toux et centre cilio-spinal D2, D3, D4 ;

— Vomissement : inhibition D4/D5,
stimulation D6/D7 ;

— Congestion de la tête provenant : de l'occipital D2/D5,
du foie D4/D10 ;

— Plexus solaire D4, D5.

4) **Entre D2 et D10 :**

— D6 représente le support articulaire de la courbure thoracique physiologique. La subluxation de D6 est concomittante de la 5e côte : origine de certaines formes d'asthme ;

— D3 représente le pivot et D6 la clé : c'est la plus postérieure du groupe ;

— D9 est à la fois un point de faiblesse et d'importance ;

— D2/L2 : système circulatoire ;

— D6/D12 : nerfs splanchniques ;

— Lésions des psoas, du diaphragme, du péristaltisme, des côtes ;

— Fascia sternal ;

— Effet sur le « lambda » tirant vers le bas la faux du cerveau : inhibition de la flexion-extension sphéno-basilaire.

5) **L3 :**

— Si L3 fait l'objet d'une lésion ostéopathique, l'ensemble spinal se trouve en recherche d'équilibre ;
STILL : « L3 figure le pivot du mécanisme vertébral » ;

— L3 est à la fois un point de faiblesse vertébrale et une zone physiologique d'importance ;

— L3 est la clé des lignes postéro-antérieures, antéro-postérieure, et centrale de gravité ;

— L3 est le centre de gravité qui correspond à D4 ;

— L3 est le centre de la viscéro-motricité comme D4 est le centre de la vaso-motricité ;

— L3 correspond à l'aorte abdominale comme D4 à l'aorte thoracique ;

— Apophyses transverses les plus longues ;

— Milieu de la lordose physiologique ;

— Vertèbre la moins haubannée ;

— Nerf crural (plexus lombaire) ;

— Support du poids du corps et de la mécanique vertébrale ;

— Point électif d'effort et de tension ;

— Contrôle du bassin et des membres inférieurs ;

— Les lésions de L4/L5 affectent toujours L3 ;

— Le pelvis est contrôlé par D6 et L3. C'est L3 qu'il faut tester dès que la posture debout devient défectueuse ;

— Lorsqu'une lésion ostéopathique affecte C3/C6, L3 en subit obligatoirement les conséquences. A l'inverse, lorsqu'une lésion ostéopathique lombaire est normalisée, il est indispensable d'investiguer les vertèbres cervicales pour stabiliser la correction ;

— D9, centre d'inhibition de la contraction utérine ;

— L2/L3, centre de stimulation de la contraction utérine ;

— L3/L4, contrôle de la contraction utérine ;

— L3, centre locomoteur de l'ataxie ;

— L3, plexus aortique et hypogastrique ;

— L3 : problèmes de psoas, pathologie rénale, calculs rénaux.

6) **Arche centrale des pieds :**

— Scaphoïde et cuboïde ;

— Toutes les lésions des pieds ;

— Hallux valgus.

---

2. — LIGNE ANTERIEURE DU CORPS :

Elle est représentée par la droite qui réunit la symphyse mentonnière à la symphyse pubienne.

A la naissance, le maxillaire inférieur se compose encore de deux moitiés indépendantes, l'une gauche, l'autre droite, unies l'une à l'autre sur la ligne médiane par du tissu conjonctif.

Selon MAGOUN, la soudure médiane des deux moitiés du maxillaire inférieur, d'où résulte la symphyse mentonnière, s'effectue peu de temps après la naissance, vers le deuxième ou le troisième mois.

Comme le précise L. TESTUT :

Après la soudure des deux pièces du maxillaire apparaissent, sur la face postérieure de la symphyse, deux petits tubercules osseux qui, en se développant, constitueront les tubercules géni, similitude des tubercules pubiens.

Cette ligne antérieure du corps est parallèle à la ligne centrale de gravité du corps et perpendiculaire à la ligne transverse pubienne avec laquelle elle est en relation.

Le diaphragme est la clé de la ligne antérieure du corps.

La ligne antérieure du corps et la ligne centrale de gravité doivent fonctionner en harmonie afin de maintenir le schéma corporel normal représenté par l'équilibre du tronc par rapport à la tête, aux bras et aux jambes.

La ligne antérieure du corps contrôle les forces de pressions thoraciques et abdominales, et, que ce soit en physiologie ou en pathologie, cette ligne et la ligne centrale de gravité sont interdépendantes.

LIGNE ANTERIEURE DU CORPS N° 2
LIGNE TRANSVERSE PUBIENNE N° 3

(I.A. KAPANDJI)

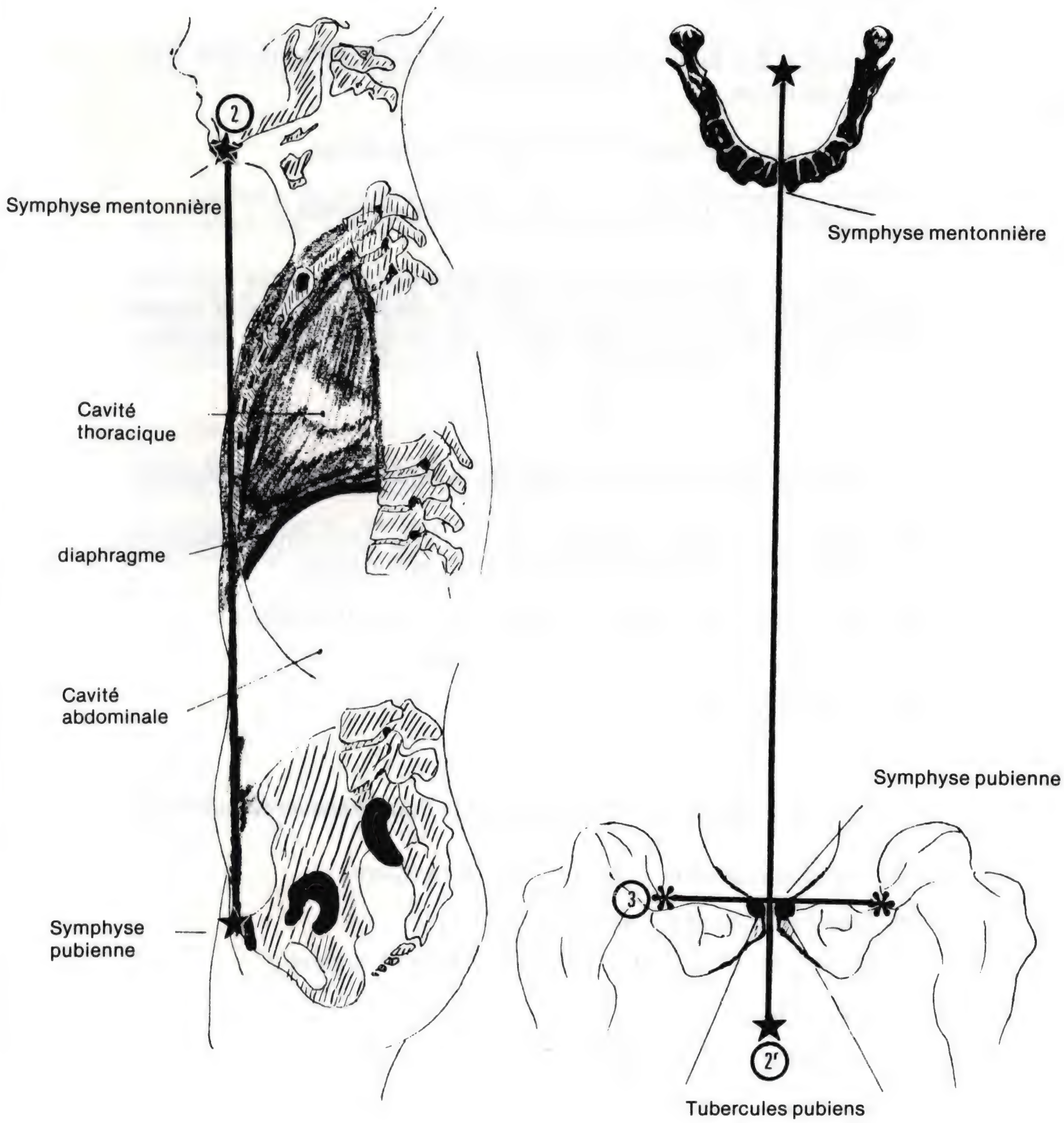

(2) — Ligne antérieure du corps, verticale.
(3) — Ligne transverse pubienne, horizontale.

Exemple :

Si une vertèbre lombaire fait l'objet d'une lésion ostéopathique, elle perturbe la ligne centrale qui modifie consécutivement la ligne antérieure.

Le port des talons hauts a pour effet de déplacer la ligne antérieure du corps.

Tous les problèmes sacrés sont ligamentaires.

Tous les problèmes crâniens sont membraneux.

Tous les problèmes de la ligne antérieure du corps sont également membraneux, ce qui permet de comprendre que la restauration de cette ligne recrée l'équilibre ou le « point de balance » des membranes pelviennes.

Si cette ligne tombe en avant de la ligne transverse pubienne :

- Augmentation des pressions sur la paroi abdominale (muscles, ligaments et surtout le ligament de POUPART) ;
- Ptose, prolapsus utérin, rétroversion, hernie inguinale ;
- Tensions cervicales et cervico-dorsales ;
- Colonne droite.

Si cette ligne tombe en arrière de la ligne transverse pubienne :

- Augmentation des pressions sur les viscères ;
- Compression des organes internes ;
- Perturbation de la circulation aortique et iliaque ;
- Irritations ;
- Manifestations neurasthéniques.

---

3. — LIGNE TRANSVERSE PUBIENNE :

Cette ligne est horizontale et passe par les deux branches pubiennes au niveau des tubercules pubiens.

Elle est perpendiculaire à la ligne centrale de gravité du corps et à la ligne antérieure du corps.

La ligne antérieure du corps et la ligne transverse pubienne contrôlent les forces de pressions thoraciques et abdominales.

Cette ligne joue un rôle important dans la compression des organes internes abdominaux ainsi que dans la répartition des pressions du poids du corps sur les fémurs.

D9 est un centre hémorragique (métrorragie). C'est aussi le point de balance du fascia occipito-temporal appelé « tendon central du corps ». Celui-ci enveloppe le cœur (péricarde), traverse le diaphragme et se termine en s'anastomosant aux fascias du plancher périnéal du troisième diaphragme uro-génital.

---

4. — LA LIGNE ANTERO-POSTERIEURE DU CORPS :

Cette ligne part du bord antérieur du trou occipital, se projette au niveau du tubercule antérieur de l'atlas, traverse les corps vertébraux de D11 et D12, passe au niveau de la jonction postérieure de L4/L5, croise S1 et se termine à la pointe du coccyx.

D11 et D12 représentent le support de la ligne antéro-postérieure, le pivot articulaire du segment abdomino-thoracique pour les mouvements de torsion et de rotation du tronc.

D11 et D12 figurent la clé des mouvements de torsion du corps ce qui explique son importance dans les scolioses. D11 et D12 jouent un rôle important dans les courbures spinales et dans les états circulatoires (splanchniques). Elles conditionnent l'apport sanguin à la cavité abdominale (centre hémorragique).

STILL : « La 11e et la 12e vertèbres dorsales sont toujours en cause dans les troubles circulatoires de la cavité abdominale ».

D11 et D12 se situent dans une zone où l'extension et la rotation sont les plus libres. C'est une zone de résistance importante s'opposant à la modification ou à la disparition des courbures physiologiques du rachis.

D11 et D12 reflètent un intérêt thérapeutique certain dans le cadre des désordres menstruels (inhibition, stimulation, manœuvre hémostatique en procubitus...). Cependant, les résultats sont parfois limités lorsque l'intégrité de la ligne centrale de gravité est rompue au niveau sphéno-basilaire ou occipital, perturbant, par voie de conséquence, la ligne antérieure du corps et la jonction D11/D12.

D11 et D12 représentent une partie du plexus rénal, du ganglion aortico-rénal et du nerf splanchnique inférieur.

D12 est tout spécialement intéressée dans les lésions du psoas.

D12 : reins, uretères, appendice.

En présence d'une inversion vertébrale, la jonction D11/D12 est très souvent ankylosée.

LIGNE ANTERO-POSTERIEURE DU CORPS N° 4

(I.A. KAPANDJI)

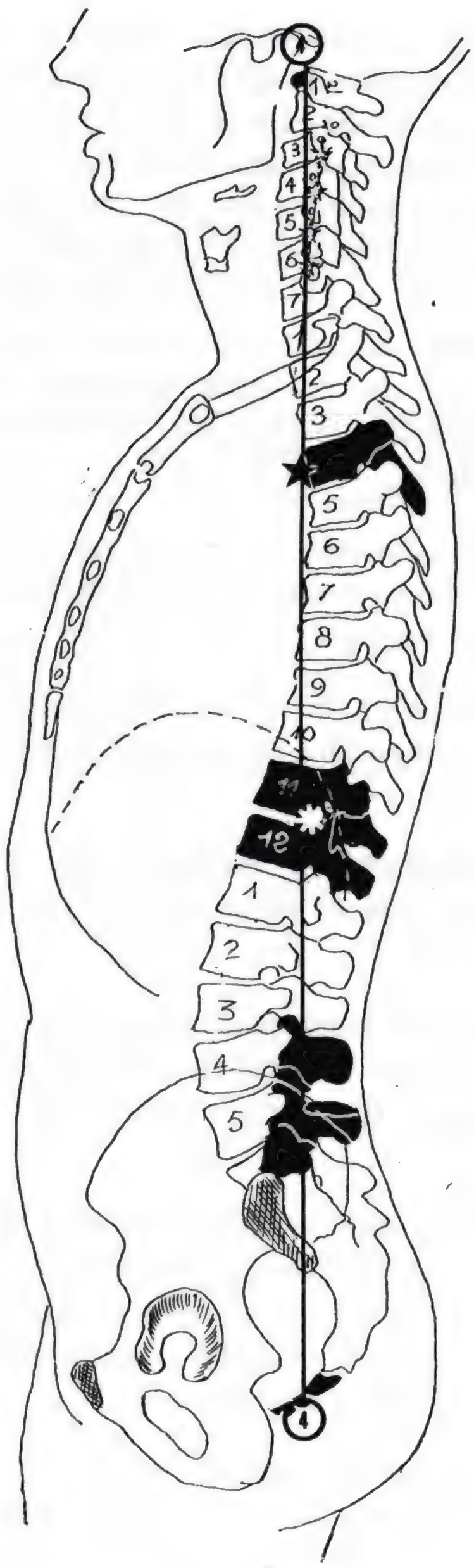

Dans les lésions sacrées secondaires, la normalisation de C1, D11, D12 et des côtes attenantes est importante.

La normalisation de D11/D12 améliore la spondylarthrite ankylosante. A ce sujet, rappelons qu'il existe deux types de spondylarthrite ankylosante :

Premier type : Le patient est rigide et l'affection apparaît dans les suites d'une typhoïde atteignant la ligne antéro-postérieure du corps. Le circuit lymphatique et veineux, au niveau thoracique, est perturbé nécessitant la mise en œuvre des techniques de pompages et drainages lymphatiques (diaphragme, clavicules, 4e ventricule...), afin de diminuer le phénomène de stase ;

Deuxième type : Le sujet est courbé. La normalisation de D11/D12 donne de meilleurs résultats dans ce deuxième type que dans le premier, en diminuant les effets de la dégénérescence.

La ligne antéro-postérieure du corps peut être perturbée par une lésion venant du haut (occipital, sphéno-basilaire) ou par une lésion venant du bas (sacrum...).

Si la lésion ostéopathique de L3 est secondaire à une suite mécanique descendante venant de l'occipital, ce dernier sera plus volontiers postérieur.

Si la lésion ostéopathique de L4/L5 est secondaire à une suite mécanique descendante venant de l'occipital, ce dernier sera plus volontiers antérieur.

Tout ceci permet de comprendre pourquoi la correction de l'atlas, modifiant à la fois la position de l'occipital et celle de la ligne antéro-postérieure du corps, donne de bons résultats à distance.

Lorsqu'on est en présence d'une lésion ostéopathique de L3, L4, ou L5, il peut s'agir aussi bien d'une suite mécanique montante ou descendante. Il sera alors nécessaire d'investiguer minutieusement les éléments constitutifs de cette ligne antéro-postérieure afin de pouvoir préciser la nature de la suite.

Si la lésion ostéopathique de L3, L4 ou L5 est secondaire à une suite mécanique montante, qui n'affecte pas la ligne antéro-postérieure, la lésion primaire sera plus volontiers sacrée (L4/L5) ou au niveau des membres inférieurs (L3).

5 et 6 : **LIGNES POSTERO-ANTERIEURES DU CORPS :**

Chaque ligne part du bord postérieur du trou occipital, croise D4, le bord antérieur de L2/L3 et se termine aux articulations coxo-fémorales.

Les lignes postéro-antérieures sont au nombre de deux. Elles sont complémentaires de la ligne antéro-postérieure et équilibrent la ligne centrale de gravité du corps.

Les lignes postéro-antérieures relient les articulations occipito-atloïdiennes à D2 et à la deuxième côte afin de maintenir l'équilibre tensionnel du cou.

Ces lignes dirigent et répartissent les pressions au niveau des têtes fémorales, dans la position debout, et au niveau des tubérosités ischiatiques, dans la position assise.

Ces lignes maintiennent la tension du cou, du tronc et des jambes, répartissent les pressions dans les cavités abdominale et thoracique par l'intermédiaire des ligaments dorso-lombaires dont le rôle est de contrebalancer les mouvements des jambes, des hanches et de la musculature abdominale.

Une lésion ostéopathique de L3 est à même de se répercuter sur les membres inférieurs au même titre qu'une lésion ostéopathique des membres inférieurs peut se réfléchir sur L3.

Membres inférieurs → L3 → D3/D4 → Tête

Occipital → D3/D4 → L3 → Membres inférieurs

Les lignes antéro-postérieure et postéro-antérieures considérées ensemble figurent les triangles inférieur et supérieur.

LIGNES POSTERO-ANTERIEURES N° 5 et 6

(I.A. KAPANDJI)

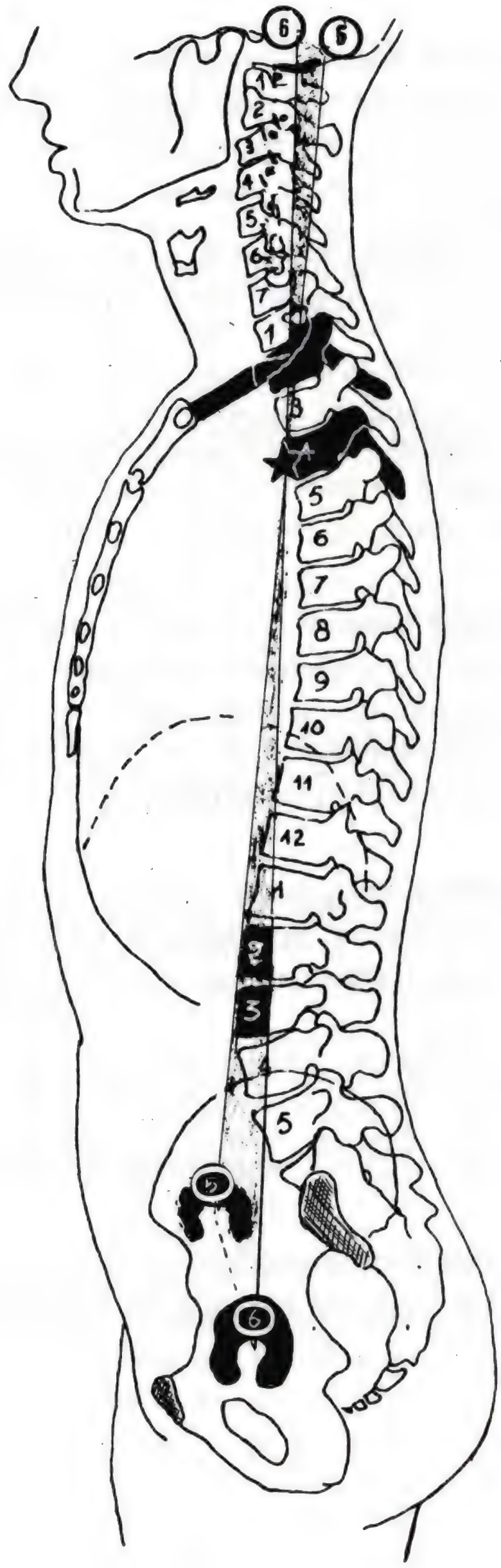

7 : TRIANGLES SUPERIEUR ET INFERIEUR :

La ligne antéro-postérieure équilibre les deux lignes postéro-antérieures. Elles se croisent ensemble et avec la ligne centrale de gravité du corps au niveau de D4, en regard de l'articulation de la troisième côte et de D3/D4. La résultante des lignes antéro-postérieure et postéro-antérieures traverse le corps de L3. D4 et L3 représentent les points de l'intégrité verticale. Ces lignes contribuent à former des triangles opposés par leur sommet à D4.

Le triangle inférieur a une base solide. Le triangle supérieur a une base fragile. La base du triangle inférieur est fémorale et iliaque. La base du triangle supérieur est représentée par le trou occipital. Toutes les lésions pelviennes et toutes les lésions cervico-occipitales se répercutent sur D4, modifiant l'équilibre entre le crâne et le bassin.

Le point de croisement des lignes mathématiques du corps humain forme toujours des lémniscats et le point d'intersection des lémniscats a toujours plus de valeur que le point de lésion. C'est la raison pour laquelle la correction, par exemple, d'un problème pelvien engendrant des douleurs locales n'apporte pas forcément un soulagement et n'évite pas les récidives si les lignes du corps ne sont pas réajustées. L'investigation de D4 et de la troisième côte s'avère indispensable, qu'il s'agisse de lésions pelviennes ou cervico-occipitales.

Cette notion de lémniscat se retrouve également au niveau du système nerveux central, de la structure cardiaque, du tractus optique...

Lorsque l'origine de la perturbation de la ligne antéro-postérieure du corps se situe au niveau occipital, elle engendre des conséquences au niveau de L4, L5 et du sacrum.

Lorsque l'origine de la perturbation des lignes postéro-antérieures du corps se situe au niveau de l'occipital, elle engendre des conséquences au niveau de L3 et des membres inférieurs.

TRIANGLES SUPERIEUR ET INFERIEUR FORMES PAR LES LIGNES ANTERO-POSTERIEURE ET POSTERO-ANTERIEURES

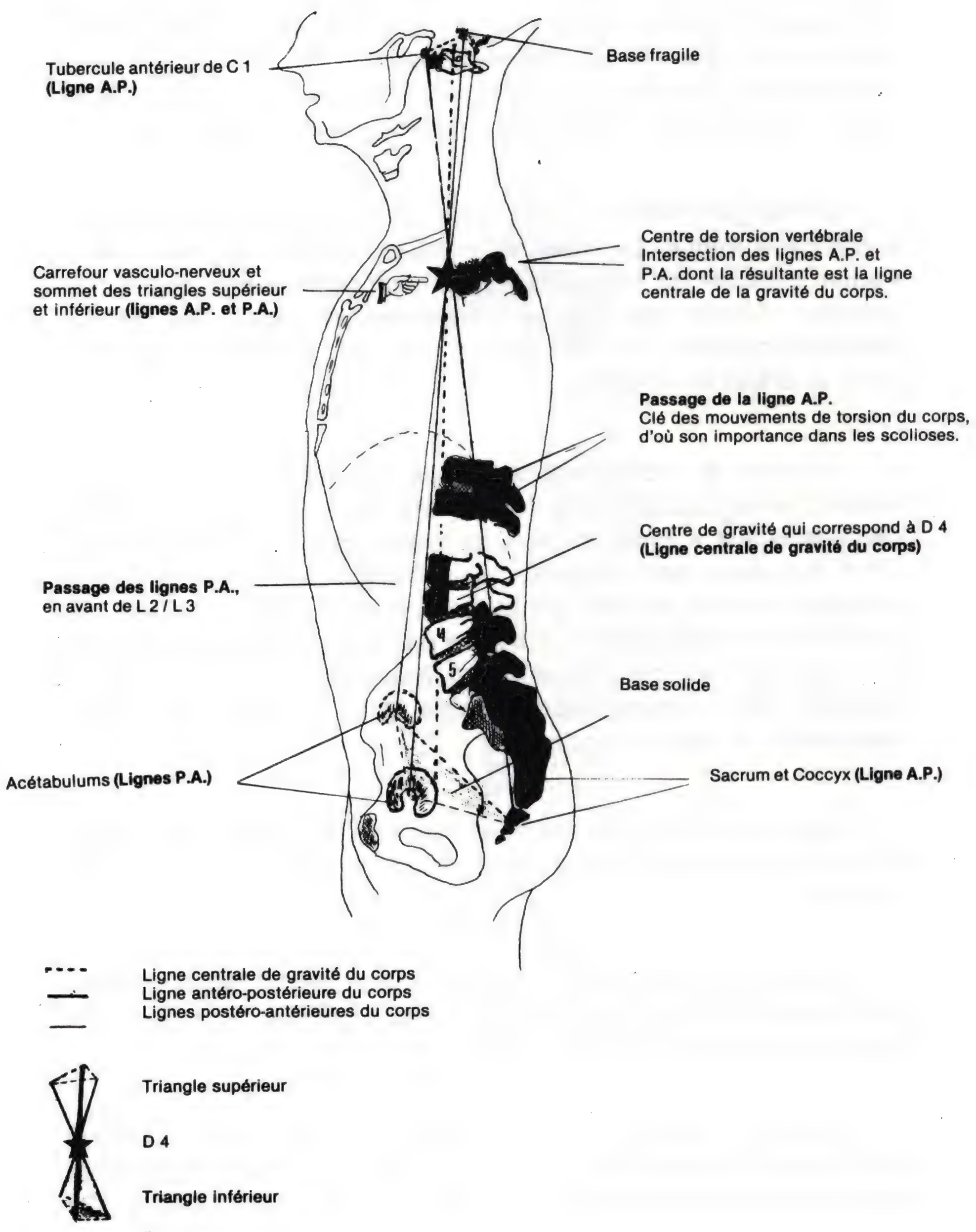

Lorsque l'origine de la perturbation de la ligne antéro-postérieure du corps se situe au niveau de L4, L5 ou du sacrum, elle entraîne le plus souvent une lésion occipitale antérieure.

Lorsque l'origine de la perturbation des lignes postéro-antérieures du corps se situe au niveau de L3 et des membres inférieurs, elle entraîne le plus souvent une lésion occipitale postérieure.

A.T. STILL s'élevait contre la reposition artificielle des organes suspendus dans la cavité abdominale et dépendants des lignes mathématiques du corps humain, des trois diaphragmes et des chambres manométriques qui les séparent.

D4 figure le point d'équilibre ou de « tension idéale » entre les lignes antéro-postérieure et postéro-antérieures.

D4 représente un centre de torsion vertébrale. C'est le point le plus faible du rachis et le plus sensible aux stress.

La troisième côte et D3/D4 ont une fonction de pivot.

Au même titre que D4 image la mobilité vertébrale, L3 concrétise la solidité vertébrale.

D4

- D4 aorte thoracique
- L3 aorte abdominale

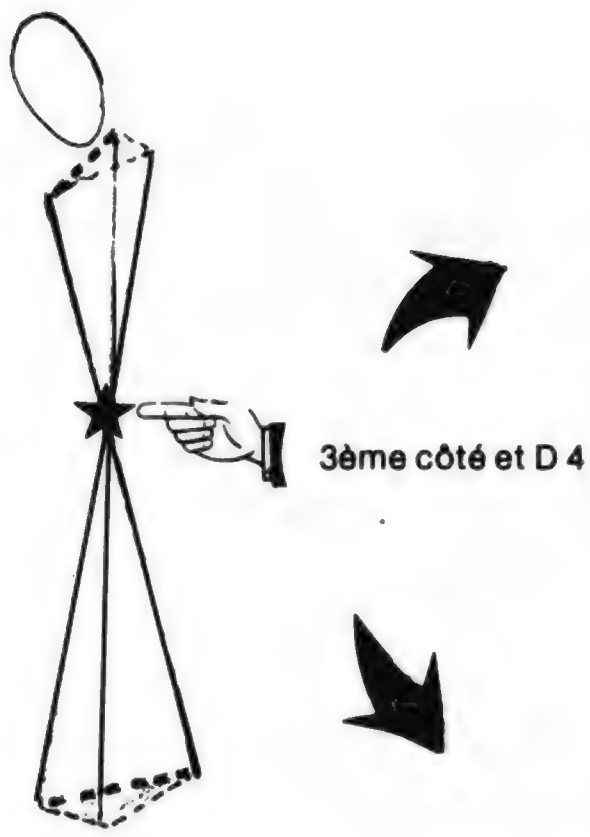

- D4 et L3 représentent les points de l'intégrité verticale
- D4 centre de torsion vertébrale
- D4 sommet des triangles inférieur et supérieur
- Toutes les lésions pelviennes et cervico-occipitales se répercutent sur D4

- D4 point d'équilibre ou de « tension idéale »
- D4 point le plus faible et le plus sensible aux stress
- D4 et la 3e côte : point pivot
- D4 vaso-motricité
- L3 viscéro-motricité

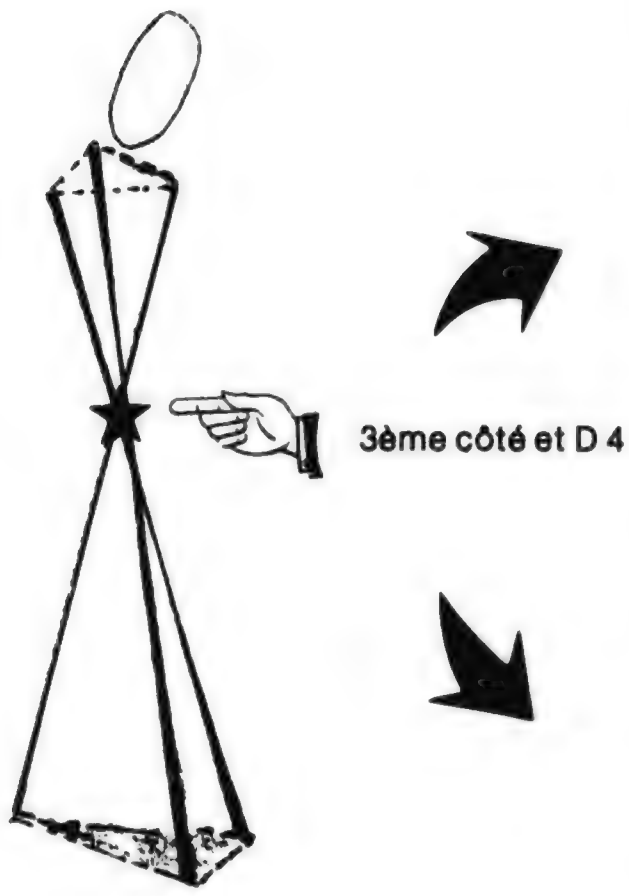

- D4 mobilité vertébrale
- L3 solidité vertébrale
- D4 carrefour vasculo-nerveux
- D4 réceptacle des tensions vertébrales
- D4 zone du cœur
- D4 zone des poumons

- D4 zone de l'estomac
- D4 circulation superficielle
- D4 fascia occipito-temporal
- D4 insertion basse du grand complexius
- D4 nerf pneumogastrique
- D4 coussin de la tête

CONCLUSION

Cet exposé n'a aucune prétention exhaustive. Il s'agit d'une tentative de clarification d'un certain nombre de problèmes qui se posent au praticien dans sa pratique quotidienne afin :

- De bien différencier les lésions iliaques, des lésions sacrées ;
- D'utiliser les lignes mathématiques du corps humain, les lois de FRYETTE et de MARTINDALE ;
- De comprendre le rôle des vertèbres cardinales et des suites mécaniques vertébrales ;
- De situer dans leur véritable contexte les problèmes vertébraux, pelviens et crâniens.

L'expérience pratique de tous les jours montre, quel que soit le domaine envisagé, qu'il est toujours très difficile d'aboutir au « simple » et à la « synthèse » sans en passer par le stade du « complexe » et de « l'accumulation des diverses théories en la matière ».

Philosophiquement, comme le précisait H. SPENCER : « ... seul le vrai est utile et ce qui est vrai est simple, mais le monde a besoin de « surnaturel... ». Lorsque le nouveau-né tête légitimement le sein de sa mère, s'agit-il d'un « simple besoin nutritif élémentaire » ou d'une « titillation libidinale... » ?

La philosophie ostéopathique est basée sur la simplicité, la recherche du vrai et de l'utile et le rejet de toute contrainte dogmatique. Ses fondements sont tirés de quatre grands principes philosophiques, à savoir, l'empirisme, le pragmatisme, le positivisme et le réalisme.

On peut les définir comme suit :

L'empirisme :

est une théorie philosophique selon laquelle toute notre connaissance dérive de l'expérience. Une définition empirique s'établit par l'observation et la comparaison.

Le pragmatisme :

est un empirisme qui considère la réussite pratique comme critère de la vérité. Il fonde ses théories sur l'étude des faits eux-mêmes et rejette tout dogmatisme. Est vrai, ce qui est utile et bienfaisant.

Le positivisme :

est basé sur la science pure ; il rejette également tout dogmatisme. Son but est le progrès.

Le réalisme :

part de l'existence effective des choses et tend vers leurs avantages matériels.

GLOSSAIRE

L.P. — Lésion primaire.

L.S. — Lésion secondaire.

Ph. Lés. — Phénomène lésionnel.

S.O. — Suite ostéopathique.

Lésion du 1er degré — Restriction de mobilité vertébrale en rotation par rapport aux deux apophyses articulaires postérieures :

- Ex. : F.S.R.

Lésion du 2me degré — La lésion du 2e degré produit une décentralisation du nucléus pulposus et la vertèbre se meut sur les deux jambes d'un tripode :

- Les deux apophyses articulaires en ARRIERE ;
- Le nucléus pulposus en AVANT.

Il s'ensuit une translation latérale qui fait apparaître à la fois, l'apophyse épineuse et l'apophyse transverse du même côté de la ligne médiane :

- Ex. : E.R.S.

F.S.R. — **« Flexion-Sidebending-Rotation »**
Mouvement vertébral type de FRYETTE
(Rotation dans la convexité).

E.R.S. — **« Extension-Rotation-Sidebending »**
Mouvement vertébral type de FRYETTE
(Rotation dans la concavité).

Normalisation articulaire : restauration physiologique.

Normalisation en général : Homéostasie.

S.M.M. — Suite mécanique montante.

S.M.D. — Suite mécanique descendante.

A.T.I.	Axe transverse inférieur.
A.T.S.	Axe transverse supérieur de Sutherland.
A.T.M.	Axe transverse moyen.
A.O.	Axe oblique
A.T.P.	Axe transverse pubien.
A.V.	Axe vertical.
A.A.P.	Axe antéro-postérieur.
E.I.A.S.	Epine iliaque antéro-supérieure.
E.I.A.I.	Epine iliaque antéro-inférieure.
E.I.P.S.	Epine iliaque postéro-supérieure.
E.I.P.I.	Epine iliaque postéro-inférieure.
L.P.L.	Long péronier latéral
J.P.	Jambier postérieur.
B.C.	Biceps crural.
Ligne A.P.	Ligne mathématique antéro-postérieure du corps humain.
Ligne P.A.	Ligne mathématique postéro-antérieure du corps humain.
Ligne C.G.	Ligne mathématique centrale de gravité du corps humain.
Ligne V.A.	Ligne mathématique verticale antérieure du corps humain.
Ligne T.I.P.	Ligne mathématique transverse interpubienne du corps humain.

BIBLIOGRAPHIE

Edythe F. ASHMORE
« Osteopathic Mechanics », 1915.

H.W. BAILEY and C.G. BECKWITH
Short leg and spinal anomalies.
Their incidence and effects on spinal mechanics.
J. Am. Osteop. Assoc., Mars 1937.

E. BARBER
Osteopathy complete, 1898.

M.C. BEICKE
« Simple mechanics of the sacro-lombar group ».
J. Am. Osteop. Assoc., Nov. 1939.

Claude BERNARD
« Introduction à l'étude de la Médecine Expérimentale », 1966.

Ed. BORDAS
« La Causalité », 1968.

D. BROOKES
« Low back course », 1971.

BRUNSCHVICG
« Causalité et Expérience Humaine », 1969.

C. BRUNOLD et J. JACOB
« La pensée contemporaine », 1970.

Louisa BURNS
« Bulletin d'analyse et états de recherches », Kirksville (Missouri).

A. CHAMFRAULT et N'GUYEN VAN NGHI
« L'énergétique humaine », 1969.

F. CHAPMAN
« An endocrine interpretation of Chapman's reflexes », 1937.

M.E. CLARK
« Diseases of Women », 1901.

Carl P.-Mc CONNEL
« Practice of osteopathy », 1899.
« Clinical osteopathy », 1917.

Carter Harrisson DOWNING
« Osteopathic principles in diseases », San Francisco, 1935.

H.H. FRYETTE
« Physiologic movements of the spine » (Journal of A.O.A.).
« Principles of osteopathic technic », 1954.

GIUNER & BRUGER
« The prevention of diseases in everyday practice », 1955.

GOLDTHWAIT, L.T. BROWN, L.T. SWAIM, & J.G. KUHNS
« Body mechanics in the study and treatment of diseases », 1934.

T.E. HALL & J. WERNHAM
« The contribution of John Martin LITTLEJOHN to osteopathy », 1974.

HAZZARD
« Principles of osteopathy », 1899.

E.R. HOSKINS
« Simple mechanics of the sacro-lombar group ».
Short leg J. Am. Osteop. Assoc., Nov. 1934.

G.D. HULETT
A text Book of the principles of osteopathy, 1906.
« Hulett's principles ».
« Hulett's practice of osteopathy ».

KANT
« La Raison Pure », 1953.

I.A. KAPANDJI
« Physiologie articulaire ».

H.E. KER, J.M. GRANT & R.N. MAC BAIN.
« Some observations on anatomical short leg ».
J. Am. Osteop. Assoc., Juin 1943.

P. KAMINA
« Anatomie gynécologique ».

LAPLACE
« Déterminisme linéaire ou laplacien », 1820.

LAYCODK
« Manual of joint manipulation », 1953.

LANE
« Dr A.T. Still founder of osteopathy », 1925.

N.J. LARSON
« Sacro-iliac and postural changes from anatomical short lower extremity ».
J. Am. Osteop. Assoc., Octobre 1940.

W. LIVINGSTON-HARLAN
« Osteopathy the new science », 1898.

J.B. LITTLEJOHN
« Outlines of pathology », 1899.

H.Y. MAGOUN
« Abnormalities in the sacral base plane as an underlying factor in osteopathic pathology of the spine » (A.O.A. Journal).
« Mechanics of chronic spinal lesion ».
J. Am. Osteop. Assoc., Juillet 1944.

MARTINDALE
« Les trois groupes de 4 vertèbres ».

John Mc MENNEL
« Back pain ».

MILLER
« Applied anatomy functional and topographical », 1938.

Fred L. MITCHELL, Peter S. MORAN, Neil A. PRUZZO
« Structural pelvic function », A.O.A. Journal.
« Symphyse pubienne » (Year book, 1965).
« An evaluation and treatment manual of osteopathic manipulative procedure ». Sd Edition, 1973.

MYRON C. BEAL
« A review of the short leg problems ».
J. Am. Osteop. Assoc., 1950.

W.M. PEARSON
« Mechanism of sacral leveling ».
J. Am. Osteop. Assoc., 1939.
« A chemical test for anatomical shortness of one lower extremity ».
J. Am. Osteop. Assoc., Juin 1943.

J. PIAGET
« Epistémologie des sciences de l'homme », 1970.

P. PIEDALLU
« Problèmes sacro-iliaques ».
Homme Sain, Avril 1952.
Réunion de la Société Française d'Orthopédie, Octobre 1948.
« La jambe courte et les fausses jambes courtes », 1955.

H.C. PITKIN & M.C. PHEASANT
J. Bone and Joint Surg., 1936.
« Sacrarthro-genetic telalgia, study of sacral mobility ».

C.W. PROCTOR
« A brief course in physiological chemistry », 1900.

H. RUBINSTEIN
« Osteopathic publications ».

J. SAMUELS
« Endogenous Endocrinotherapy », 1961.

W.A. SCHWAB
« Principles of manipulative treatment ».
J. Am. Osteop. Assoc., Fév.-Mars-Avril 1932.

O. SMITH
« The connective tissue cause of diseases ».

H. SPENCER
« Principe de causalité », 1948.

A.T. STILL
« Clinical Osteopathy », Chicago, Illinois, 1917.
« Osteopathic principles ».
« Osteopathy Research and practice », Kirksville, 1910.
« Introduction at the philosophic and mechanical principles of osteopathy ».
« Philosophy of osteopathy », 1899.

A. STODDARD
« Manual of osteopathic technic », London, 1959.
« Manual of osteopathic practice », London, 1969.

W.C. STRACHAN
« Lateral imbalance and use of lifts ».
J. Am. Osteop. Assoc., Dec. 1941.

SWART
« Strap technic », 1919.

L. TESTUT
« Traités d'anatomie humaine », 9e édit. 1949.

« Les théories de l'action » (collectif).
Ed. Hachette, 1972.

TREVES
« Traité sur les anomalies de L5 et sur les raccourcissements des membres inférieurs », 1921.

A. TRILLAT
Réunion de la Société Française d'Orthopédie, Octobre 1948.
« La jambe courte et les fausses jambes courtes », 1955.

R. WALTER
« Existence d'une translation type latérale ».
Ann. de Cinesither, Oct. 1953.

W.J. WALTON
« Osteopathic diagnosis and technique », 1966.

P. WENDEL
« Handbook of diagnosis ».

S.G. J. WERNHAM
Mechanics of the Spine, 1956.

A.O.A.
« Year book », 1965, tomes 1 et 2.

ERRATUM

La radiographie de la page 529 correspond à la légende de la page 527 et la radiographie de la page 527 correspond à la légende de la page 529.

TABLE DES MATIERES

Introduction 1

CHAPITRE I :

L'os coxal ou iliaque 25
1) Insertions musculaires 27
2) Développement 30
3) Variétés d'après L. TESTUT 33
4) Architecture iliaque 35

CHAPITRE II :

Le bassin en général 37
1) Différences sexuelles 39
2) Mécanisme de son évolution morphologique 42

CHAPITRE III :

Les ligaments du bassin 49
I. — Ligaments de l'articulation sacro-iliaque . 53
A. — Les ligaments intrinsèques 53
1) Ligament sacro-iliaque antérieur 53
2) Ligament sacro-iliaque postérieur 55
B. — Le ligament ilio-lombaire 59
C. — Les ligaments sacro-sciatiques ... 60
1) Le grand ligament sacro-sciatique 60
2) Le petit ligament sacro-sciatique 63
3) Les ligaments sacro-sciatiques . 64
II. — Ligaments de l'articulation sacro-coccygienne 66
A. — Le ligament interosseux 66

B. — Les ligaments périphériques 66
1) Le ligament sacro-coccygien antérieur 66
2) Le ligament sacro-coccygien postérieur 66
3) Les ligaments sacro-coccygiens latéraux 68

III. — Ligaments de l'articulation médio-coccygienne et inter-coccygienne 69
A. — Ligaments inter-coccygiens 69
B. — Ligaments inter-coccygiens latéraux 69

IV. — Ligaments de la symphyse pubienne 70
A. — Le ligament interosseux 70
B. — Les ligaments périphériques 72
C. — Les axes 72

CHAPITRE IV :

Mécanisme de répartition du poids du corps sur la ceinture pelvienne 79
1) L'arche fémoro-sacrée 81
2) L'arche ischio-sacrée 81

CHAPITRE V :

L'articulation sacro-iliaque 87
A. — Dénomination 89
B. — Surfaces articulaires 89
C. — Cartilage 94
D. — Synoviale 94
E. — Rapports 94
F. — Artères 95
G. — Nerfs 95
H. — Variations des axes des facettes articulaires sacro-iliaques 95
I. — Capsule 95
J. — Les ligaments 95
K. — Les muscles 97

1) Le grand fessier et le pyramidal du bassin 97
2) Le pyramidal du bassin 97
3) Le psoas-iliaque 107
4) Le fascia-iliaca 111
5) Le carré des lombes 113
6) L'ischio-coccygien 114
7) Le couturier 114
8) Le biceps crural 114
9) La masse commune sacro-lombaire 115
10) Le fascia-lata 116

L. — Les axes de rotation des ailes iliaques 117

M. — Physiologie articulaire sur l'axe transverse inférieur 120

N. — Physiologie articulaire sur l'axe transverse pubien 122

O. — Pendant la grossesse 123

P. — Facettes lombo-sacrées asymétriques 123

CHAPITRE VI :

Physiologie ostéophatique de la marche 127

CHAPITRE VII :

Généralités concernant les lésions ostéopathiques iliaques 135

CHAPITRE VIII :

Tests diagnostiques 155

I. — **Tests pelviens** 157

1) Test mesurant la hauteur des crêtes iliaques 157
2) Test des E. I. P. S. 159
3) Test de flexion en position debout ... 163
4) Test de flexion en position assise 168
5) Test des E. I. A. S. 172
6) Test des tubérosités ischiatiques 178

7) Test des grands ligaments sacro-sciatiques 180
8) Test des tubercules pubiens 183
9) Fausse inégalité de longueur des membres inférieurs d'origine iliaque 186
10) Fausse inégalité de longueur des membres inférieurs d'origine sacrée 189
11) Test établissant les relations entre la courbure lombaire et les torsions sacrées 191
12) Test des sillons sacro-iliaques et des angles sacrés latéraux 194
13) Test de dissociation L5/S1 200
14) Test paravertébral 201
15) Le signe de LASEGUE 203
16) Tests d'élimination d'une lésion en rotation coxo-fémorale 206

II. — **Les ligaments de la hanche et le test de DOWNING** 208

A. — Les ligaments de la hanche 208
1) Le ligament de BERTIN 208
2) Le ligament ischio-fémoral 209

B. — Le test de DOWNING 211
1) Le test d'allongement 211
2) Le test de raccourcissement .. 217
3) Observations préalables à l'exécution du test 222
4) Réalisation du test 222
5) Applications pratiques du test .. 225

C. — Le test de DOWNING inversé (A. PHILIPPE et R. RICHARD) 228

III. — **Tests musculaires** 238
1) Muscles longs de la face postérieure des cuisses 238
2) Muscles abducteurs de la hanche 241
3) Muscles adducteurs de la hanche 244
4) Muscles rotateurs externes de la hanche lorsque celle-ci est fléchie à 90° .. 247
5) Muscles rotateurs externes de la hanche lorsque celle-ci est en position neutre 250

6) Muscles rotateurs internes de la hanche, lorsque celle-ci est fléchie à 90° 254
7) Muscles rotateurs internes de la hanche, lorsque celle-ci est en position neutre 257
8) Muscles quadriceps fémoraux 261
9) Muscles fléchisseurs plantaires 264
10) Patrick's « FABERE » test 266
11) Muscle carré des lombes 268
12) Muscle psoas-iliaque 270

CHAPITRE IX :

Techniques de normalisation musculaire 273

1 et 2) Muscles longs de la face postérieure de la cuisse 276
3) Abducteurs de la hanche 278
4) Adducteurs de la hanche 280
5) Rotateurs externes de la hanche, lorsque celle-ci est en flexion à 90° 282
6) Rotateurs externes de la hanche, lorsque celle-ci est en position neutre .. 284
7) Rotateurs internes de la hanche, lorsque celle-ci est en flexion à 90° 286
8) Rotateurs internes de la hanche, lorsque celle-ci est en position neutre .. 288
9) Lésions en rotation coxo-fémorale ... 290
10) Quadriceps fémoral 296
11) Fléchisseurs plantaires 298
12) Carré des lombes 299
13) Pyramidal du bassin 301
14) Psoas-iliaque 305
15) Psoïte 309

CHAPITRE X :

Lésion « iliaques antérieurs ou postérieurs bilatéraux » 319

A. — Lésion « iliaques postérieurs bilatéraux » 321
B. — Lésion « iliaques antérieurs bilatéraux » 322

C. — Le sacrum 323
D. — Traitement 327

CHAPITRE XI :

Lésion « iliaque postérieur unilatéral » 331

I. — « Ilium postérieur unilatéral » primaire traumatique 338

II. — «Ilium postérieur unilatéral » secondaire surimposé à une lésion sacrée 334

A. — Mécanisme 334

B. — Etude clinique 334

C. — Etude radiologique 337

D. — Traitement 339

III. — « Ilium postérieur unilatéral » secondaire à une suite mécanique montante 340

A. — Mécanisme 340

B. — Etude clinique 343

C. — Etude radiologique 346

IV. — Compensation « ilium postérieur unilatéral » secondaire à une vraie jambe longue avec torsion sacrée compensatrice 350

A. — Etude clinique 352

B. — Etude radiologique 359

C. — Traitement 362

V. — Techniques de normalisation de l'ilium postérieur 364

CHAPITRE XII :

Lésion « iliaque antérieur unilatéral » 375

A. — Généralités 377

B. — Etude clinique 377

C. — Etude radiologique 383

D. — Traitement 385

CHAPITRE XIII :

Lésion de torsion iliaque 403

I. — Généralités 405

II. — Torsion iliaque primaire traumatique 406

A. — Etude clinique 407

B. — Etude radiologique 414

C. — Traitement 416

III. — Torsion iliaque et torsion sacrée 421

A. — Torsion sacrée droite-droite et torsion iliaque, antérieure droite et postérieure gauche 421

B. — Torsion sacrée gauche-droite et torsion iliaque, antérieure droite et postérieure gauche 422

C. — Traitement 423

CHAPITRE XIV :

Subluxation iliaque en latéralité ou « out-flare » .. 425

A. — Etude clinique 427

B. — Technique de correction 428

CHAPITRE XV :

Subluxation iliaque en latéralité ou « in-flare » 431

A. — Etude clinique 433

B. — Technique de correction 434

CHAPITRE XVI :

Subluxation iliaque en haut ou « up-slip » 437

A. — Etude clinique 439

B. — Techniques de correction 440

CHAPITRE XVII :

Lésion de pseudo-rotation du bassin 443

I. — Anatomie ostéopathique 445
II. — Physiologie ostéopathique du muscle psoas-iliaque 445
III. — Mécanisme de la pseudo-rotation du bassin 446
IV. — Etude clinique 449
V. — Etude radiologique 453
VI. — Traitement 467

CHAPITRE XVIII :

Cas de l'hypermobilité iliaque 479
1) Hypermobilité bilatérale 481
2) Hypermobilité unilatérale 481

CHAPITRE XIX :

Subluxations de la symphyse pubienne 485

A. — Etude clinique 489
1) Subluxation supérieure à droite 489
2) Subluxation inférieure à gauche 490
B. — Lignes antérieure et T. Pubienne 491
C. — Cas atypique (Fred L. MITCHELL) 492
D. — Radiologie 492
E. — Traitement 496
1) Classiquement 496
2) Atypiquement 502
3) Remarques 502

CHAPITRE XX :

Radiologie 503
I. — Technique 505
II. — Déductions radiologiques 512

CHAPITRE XXI :

Inégalité de longueur des membres inférieurs 513

A. — La vraie jambe courte ou la vraie jambe longue 516
B. — Etudes radiologiques 526
C. — Déductions cliniques relatives aux inégalités de longueur des membres inférieurs dans le contexte des lésions ostéopathiques iliaques 541
1) « Ilium postérieur unilatéral » primaire ou secondaire 541
2) « Ilium antérieur unilatéral » primaire traumatique 543
3) Torsion iliaque 544
4) Pseudo-rotation du bassin 544
5) Subluxation pubienne 545
6) Conclusion 545

CHAPITRE XXII :

Les lignes mathématiques du corps humain 547
I. — Ligne centrale de gravité du corps 552
II. — Ligne antérieure du corps 560
III. — Ligne transverse pubienne 563
IV. — Ligne antéro-postérieure du corps 564
V et VI. — Lignes postéro-antérieures du corps 567
VII. — Triangles inférieur et supérieur 569

Conclusion 573

Glossaire 575

Bibliographie 577

Table des matières 583

Imprimerie de Compiègne, Rue Nicéphore Niepce - ZAC de Mercières — 60200 Compiègne

Dépôt légal : 1er trimestre 1979 - N° d'édition : 1280 - N° d'impression 40 955